



LIBRARY of the
OHIO STATE
UNIVERSITY

CENTRALBLATT

FÜR PRAKTISCHE

AUGENHEILKUNDE.


HERAUSGEGEBEN

VON

DR. J. HIRSCHBERG,
O. HON.-PROFESSOR AN DER UNIVERSITÄT BERLIN,
GEH. MED.-RAT.

37
SIEBENUNDDREISSIGSTER JAHRGANG.

MIT ZAHLREICHEN ABBILDUNGEN IM TEXT.



LEIPZIG
VERLAG VON VEIT & COMP.
1913

Druck von Metzger & Wittig in Leipzig.

Inhalt.

I. Original-Aufsätze.

II. Klinische Beobachtungen.

Sachregister.

* Originalartikel.

Autorenregister.

* Originalartikel.

Centralblatt
für praktische
AUGENHEILKUNDE.

Herausgegeben von

Prof. Dr. J. Hirschberg, Geh. Med.-Rat, in Berlin.

Unter ständiger Mitwirkung der Herren Prof. G. Abelsdorff in Berlin, Dr. Berger in Paris, Prof. Birnbacher in Graz, Dr. Brailey in London, Prof. Cl. du Bois-Reymond in Schanghai, Dr. Crzellitzer in Berlin, Dr. Oscar Fehr in Berlin, Prof. C. Gallenga in Parma, Dr. Ginsberg in Berlin, Hofrat Prof. Goldzieher in Budapest, Dr. Gordon Norrie in Kopenhagen, Dr. Issigonis in Smyrna, Dr. Leo Jacobsohn in Berlin, Dr. May in Berlin, Lt. Col. F. P. Maynard, I. M. S., Calcutta, Dr. F. Mendel in Berlin, Dr. Moll in Berlin, Dr. W. Mühsam in Berlin, Dr. Neuburger in Nürnberg, Dr. Peltesohn in Hamburg, Dr. Pergens in Maeseyck, Prof. Peschel in Frankfurt a. M., Dr. Purtscher in Klagenfurt, Dr. M. Reich in Petersburg, Dr. H. Rönne in Kopenhagen, Obermed.-Rat Dr. Scheer in Oldenburg, Prof. Schenkl in Prag, Prof. Schwarz in Leipzig, Dr. Spiro in Berlin, Dr. Steindorff in Berlin.

Monatlich ein Heft. Preis des Jahrganges 12 Mark. Zu beziehen durch alle Buchhandlungen des In- und Auslandes und die Postanstalten des Deutschen Reiches.

1913. Siebenunddreißigster Jahrgang. Januar.

Zur Kenntnis der „Angiopathia retinae traumatica".

Von Dr. **O. Purtscher** in Klagenfurt.

Unter obigem Namen beschrieb ich[1] vor einiger Zeit ein Übersichtsbild von Augenhintergrunds-Veränderungen, die ich in zwei Fällen (an drei Augen) zu beobachten Gelegenheit gehabt hatte, und die auch von zwei andren Autoren wohl beobachtet, aber nicht als typisch für traumatische Entstehung beschrieben worden waren.

[1] Angiopathia retinae traumatica. Lymphorrhagien des Augengrundes. v. Graefe's Archiv, Bd. LXXXII, 2. Heft (S. 342—371).

Ich[1] hatte schon 2 Jahre früher farbige Abbildungen des Augengrundes meines zweitbeobachteten Falles den zu Heidelberg versammelten Fachgenossen vorgeführt und meine beiden Fälle, die in den wesentlichen Punkten übereinstimmten, als typische Folgen schweren Schädeltraumas hingestellt.

Der Spiegelbefund dieser Typen ist charakterisiert durch hellweiß glänzende, in den innersten Netzhautschichten gelegene Flecken, die in wechselnder Größe[2] und Zahl zumeist um den Sehnerven-Eintritt und die Makula gruppiert sind und im allgemeinen dem Verlaufe der großen Netzhaut-Venen folgen, mitunter aber auch ganz kleine Venenästchen begleiten.

In meinen beiden Fällen waren die Papillen vollkommen normal. Keine Spur von Hyperämie oder gar Schwellung. Dagegen fanden sich mehr oder weniger zahlreiche streifige oder fleckige venöse Blutungen in der Netzhaut.

Im ersten meiner Fälle zeigte nur das rechte Auge das geschilderte typisehe Bild. Am linken bestand Amaurose wegen Sehnerven-Atrophie infolge Fractura canal. opt.

Im zweiten Falle beiderseits das typische Bild; rechts außerdem eine große präretinale Blutung aus der Vena tempor. superior.

Die Sehstörung war bei den in Betracht kommenden 3 Augen nur eine mäßige. Im ersten Falle betrug die Sehschärfe anfangs $^{2}/_{XXIV}$, beim vorzeitigen Austritte $^{3}/_{XXIV}$, dürfte sich aber weiter gehoben haben. Bei Fall 2 anfangs $^{3}/_{XV}$ und $^{3}/_{X}$, nach etwa $3^{1}/_{2}$ Monaten beiderseits $^{3}/_{V}$.

Fall 1 kam 11 Tage nach Sturz von einem Dache, Fall 2 14 Tage nach Sturz von einem Baume (etwa 4 m hoch) in meine Beobachtung. Weiße Flecken und Blutungen verschwanden in Fall 2, der genügend lang beobachtet werden konnte, spurlos.

Ich hatte damals in der Literatur nur 2 sicher hierher gehörige Fälle von LIEBRECHT[3] entdecken können, die gleichfalls nach schwerem Schädeltrauma von diesem Autor beobachtet worden waren; doch unterschieden sie sich von meinen Fällen durch Anwesenheit — wenn auch in beiden Fällen verschieden entwickelter neuritischer oder papillitischer Erscheinungen.

In seinem 1. Falle beiderseits „glänzend weiße unregelmäßig begrenzte wolkige Herde, die zum Teil die Gefäße verdecken" auf und neben der Papille; durch Ödem streifig getrübte Papillengrenzen, doch keine eigentliche Stauungspapille.

Im 2. Falle auf den Papillen und am Rande derselben kleinere und

[1] Noch unbekannte Befunde nach Schädeltrauma. Bericht über die 36. Versammlung der Ophthalmolog. Gesellsch. zu Heidelberg. 1910.

[2] Zwischen $^{1}/_{6}$ und 1 Papillendurchmesser.

[3] Schädelbruch und Auge. Archiv für Augenheilkunde, LV, S. 36.

größere Blutungen, daneben zahlreiche weiße Flecken an den Randteilen der Papille. Beiderseits flache Stauungspapille (2 D.).

Liebrecht glaubte die weißen Flecken auf Verfettung der Glia-Fasern, bzw. Zellen beziehen zu müssen.

Da in meinen Fällen weder Zucker noch Eiweiß im Urin nachzuweisen waren, anderseits die Entstehung der weißen Flecken aus Netzhaut-Blutungen angesichts der kurzen Zeit nicht denkbar war, wandte ich mich der Frage zu, ob nicht die Lymphgefäße der Netzhaut dabei eine Rolle spielen könnten. Und in der Tat schien es nicht allzu schwierig, bei Zugrundelegung der experimentellen Ergebnisse Leber's[1] und andrer von ihm zitierter Autoren einen direkten Lymph-Austritt aus den die Netzhautvenen begleitenden perivaskulären Lymph-Räumen in das Netzhautgewebe bei starker momentaner, intrakranieller Druck-Erhöhung wahrscheinlich erscheinen zu lassen.

In weiterer Verfolgung dieser Frage war ich aber ganz davon abgekommen, die weißen Flecken etwa direkt als Lymph-Extravasate anzusprechen, wie ich anfangs geneigt war, wohl aber als mögliche Folgen in das Netzhautgewebe extravasierter Lymphe.

Bald nach meiner Heidelberger Demonstration erschien im Centralbl. f. pr. Augenh. eine kurze Mitteilung von Koerber[2] in Marxloh, der bei einem 18jähr. Bergmann 6 Tage nach schwerem Schädelbruch in unmittelbarer Nähe des linken Sehnerven einige gut papillengroße, zum Teil ineinander übergehende weiße Herde von ziemlich scharfer Begrenzung fand, die dem Verlaufe der Gefäße folgten und diese teilweise verdeckten. Einige kleinere rundliche Herde lagen ebenfalls neben Gefäßen. Er fand außerdem Unregelmäßigkeiten in der Blutfüllung und im Kaliber der großen Gefäße, doch keine Netzhaut-Blutungen.

Koerber's Beobachtung datierte etwa 3 Jahre zurück, doch hatte auch dieser Autor in einem damals abgegebenen Unfalls-Gutachten auf die Möglichkeit von Lymph-Austritten hingewiesen.

Später sah ich[3] mich veranlaßt, das bis dahin vorliegende Material in der eingangs erwähnten Arbeit zusammenfassend darzustellen, umsomehr, als mittlerweile noch von chirurgischer Seite durch Tietze[4] zwei unsren Beobachtungen ganz ähnliche mitgeteilt worden waren, die aber nicht nach Schädelbruch, sondern nach Leberruptur durch Rumpf-Kompression festgestellt wurden.

---

[1] Die Zirkulations- und Ernährungs-Verhältnisse des Auges. Graefe-Saemisch, 2. Auflage, 52.—54. Lieferung, S. 86.

[2] Lymphorrhagie im Fundus bei Schädelbruch. Centralblatt f. Augenheilkunde, Dezember 1910.

[3] l. c.

[4] Verhandlungen d. Deutschen Gesellsch. f. Chirurgie in Berlin, 19. bis 22. April 1911, II., S. 135.

Trotz der Verschiedenheit der Entstehungs-Ursache glaube ich für alle Fälle zusammen hinsichtlich ihres mutmaßlichen Entstehungsmodus gewisse Berührungspunkte gefunden zu haben, insbesondere im Hinblick auf die von Wagenmann zitierten Experimente von Willers[1], der bei trepanierten Kaninchen jedesmal bei plötzlicher Rumpf-Kompression Vorwölbung des Gehirns sah, also gleichfalls sichere momentane Drucksteigerung im Schädelraume, wie ich sie für die Fälle durch Schädeltrauma annehmen zu müssen glaubte. Es schien somit ein allen Fällen gemeinsames, wichtiges, ätiologisches Moment gegeben.

In neuester Zeit fand die einschlägige Literatur neuerliche wichtige Bereicherung durch je eine Arbeit von Gonin[2] und von Liebrecht.[3]

Da ich die in obengenannter Arbeit von mir zusammengestellten Fälle als bekannt annehmen darf (weshalb ich sie oben nur kurz erwähnt habe), erübrigt nur noch eine kurze Übersicht über jene der letztgenannten Autoren.

Fall von Gonin: Ein 17jähriger Tagelöhner hatte am 14. Mai 1910 ein den Kopf seitlich komprimierendes Trauma (wie es scheint, als Eisenbahnverschieber) erlitten. Kurzer Bewußtseins-Verlust, Blutung aus Mund und beiden Nasenlöchern, Erbrechen, später Somnolenz durch einige Tage. Es fanden sich auch Frakturen am linken Unterkiefer und Stirnbein.

Am 28. Mai 1910 — also nach 14 Tagen — hatte Gonin wegen Klagen des Patienten über Sehstörung des rechten Auges Gelegenheit, den Augenbefund zu erheben.

Er fand Ekchymosen der Lider und Augapfel-Bindehaut. Sonst äußerlich normale Verhältnisse. Sehschärfe am verletzten Auge $^1/_{20}$, am unbeteiligten linken $^1/_3$ (Astigmatismus).

Rechts keine gröbere Gesichtsfeld-Einschränkung.

Der Augenspiegel zeigt etwa 10 milchweiße Herde in Nachbarschaft der Papille und Makula von $^1/_4$ bis $^1/_2$ Papillendurchmesser. Sie erinnerten sehr an jene bei Albuminurie.

Es fanden sich auch einige punkt- und streifenförmige Blutungen in der Retina. Außerdem aber zwei große präretinale Blutungen. Ausgesprochenes Ödem der Netzhaut war nicht vorhanden. Papille vollkommen normal. Links Spiegelbefund normal.

Gonin nahm keinen Anstand, den pathologischen Prozeß am rechten Auge auf das Trauma als Ursache zurückzuführen. Auch er wies den Gedanken hämorrhagischen Ursprungs der weißen Flecken gleich mir

[1] Über die Dilatation der Blutgefäße des Kopfes nach schweren Verletzungen des Unterleibs. Inaug.-Dissert., Greifswald 1883. (Zitiert nach Wagenmann).

[2] Altérations rétiniennes consécutives à une fracture du Crane. Annales d'Ocul. Janv.—Févr. 1912.

[3] Schädelbruch und Sehnerv. Weitere Mitteilungen. v. Graefe's Archiv LXXXIII Heft 3, S. 525.

zurück. Im Urin auch bei wiederholten Untersuchungen weder Eiweiß noch Zucker.

Gonin war sehr überrascht durch das ihm nach Schädeltrauma ganz neue Bild hell leuchtender Flecken und Blutungen, die voneinander unabhängig waren. Nach fast 3 Monaten bestand noch immer eine S = $^1/_{10}$ und ein kleines absolutes Skotom. Autor plädierte daher für eine Rente von 10 $^0/_0$. Der Spiegel zeigte nur mehr einen kleinen weißlichen Fleck an der Makula. Alle übrigen Veränderungen waren verschwunden.

Auch Gonin anerkennt den von mir aufgestellten Typus als für traumatische Entstehung, bzw. als Folge momentaner heftiger intrakranieller Drucksteigerung charakteristisch, — als Gegenstück zum Papillen-Ödem als Folge chronisch bestehender Druck-Erhöhung im Cranium.

Er hebt aber mit Recht hervor, daß unter 4 Fällen (sein Fall, jener Koerber's und meine beiden) dreimal der Prozeß nur einseitig beobachtet wurde, wogegen Papillitis meist doppelseitig sei.

Dagegen muß ich bemerken, daß in meinem Falle 1 am andren Auge Amaurose und absteigende Sehnerven-Atrophie infolge Fractura canal. opt. bestand, was naturgemäß — wenn meine Mutmaßung richtig sein sollte — das Zustandekommen meines typischen Befundes eben wegen der notwendig erfolgenden Zerreißung der Sehnervenscheiden von vorne herein ausschließen muß.

Zweitens habe ich zu erwidern, daß ja auch Papillitis bei Hirntumoren oft genug nur einseitig beobachtet wird. Ich verweise nur auf Behr's Hinweis auf die Möglichkeit ventilartigen Abschlusses durch Duplikatur der Dura mater am proximalen Ende des Canalis opticus; ferner auf Mohr, der in allerletzter Zeit betont, daß gesteigerter intrakranieller Druck allein keineswegs auf beide Sehnervenköpfe gleichmäßig einzuwirken brauche.

Verdienstlich ist Gonin's Hinweis, daß in seinem Falle gleichseitig mit dem pathologisch veränderten Auge von ohrenärztlicher Seite eine die Paukenhöhle berührende Basalfraktur nachgewiesen wurde.

Klarheit erwartet Gonin erst von möglichst eifriger Suche und Beobachtung solcher Augenbefunde und von einschlägigen Obduktionsbefunden.

Liebrecht's neuester Fall ist folgender:

Fall 1, Henne fiel von der Schiffsleiter. Blutung aus der Nase, keine Verletzungs-Stelle am Kopfe, keine Blutung in die Lider.

8 Tage nach dem Unfalle partielle Schwellung der Papillen, rechts stärker als links. Die Schwellung betraf nur die oberen und unteren Partien — im Laufe der Zentralgefäße. Die Sehnervenfaserschicht daselbst verbreitert. Gesichtsfeld bei grober Prüfung frei. Patient klagt über unklares Sehen. 6 Tage später rechts komplete, links partielle Abduzenslähmung. Rechter unterer Fazialis paretisch.

Heftige Kopfschmerzen, Bewegungen des Kopfes schmerzhaft. Nun

beiderseits ausgesprochene Stauungspapille. Ebenso nach weiteren 8 Tagen (Prominenz 2 D.), Papillenfarbe graurötlich. Gefäße auf der Papille zum Teil verdeckt von zahlreichen radiär angeordneten weißen wolkigen Flecken. Zwischen Papille und Makula ein System weißer, nach der Makula radiär verlaufender Linien in der Netzhaut. Abduzens-Lähmung komplet, auch andre Muskeln ergriffen.

Die weißen Flecken am Papillenrande nahmen im Laufe der nächsten Tage an Zahl zu. Die ganze Papille von einem radiären Kranze umgeben. Einzelne Flecken begleiten auch breit strichförmig vom Hilus bis zum Papillenrand die Gefäße. Daneben auch Blutungen; doch keine besondere Verbreiterung der Venen. Beiderseits derselbe Befund.

Das Befinden des Kranken besserte sich später. Blutungen und weiße Flecken verschwanden langsam. Nach weiteren 4 Wochen Sehschärfe rechts $^{6}/_{\text{XII}}$, links $^{6}/_{\text{VI}}$. Gesichtsfelder — besonders für Farben — stark eingeschränkt. Papillen normal. Um die linke, in $^{1}/_{2}$ Papillen-Durchmesser Entfernung, konzentrisch einzelne entfärbte Aderhautstreifen ähnlich Aderhautrupturen ohne Pigment-Anhäufung. Noch Kopfschmerzen.

Liebrecht weist hin auf das nicht zu seltene Auftreten von Stauungspapille nach schwerem Schädeltrauma. Die leichteren Schädelbrüche mit vorübergehenden Hirn-Erscheinungen bleiben fast stets frei von Papillen-Veränderungen.

Bei den mit schweren Hirnsymptomen verlaufenden Fällen aber wächst die Häufigkeit der Stauungspapille, die nach ihm wieder Folge von Zertrümmerung von Gehirnmasse und großen intrakraniellen Blutungen ist; sie gehen einher mit tagelang andauernder Bewußtlosigkeit, Hirndrucksymptomen, Lähmung eines oder mehrerer Hirnnerven, Krämpfen und Lähmungen der Extremitäten.

Die Stauungspapille tritt nach seiner Beobachtung nach einigen — bis zu 8 Tagen erst auf —, also zu einer Zeit, wo die Hirndrucksymptome schon nachlassen. Er bezweifelt daher die allein ausschlaggebende Rolle von Druck-Erhöhung in der Schädelhöhle und in den Scheidenräumen.

Eine weitere, diesen Schwellungspapillen eigentümliche, nicht allzu seltene Erscheinung ist nach ihm das Auftreten weißer Flecken, die nach mindestens einwöchiger Frist beobachtet werden können.

Er verweist auf den bei Stauungspapille infolge von Hirntumor häufigen Befund weißer Flecken und Blutungen auf der geschwellten Papille, doch sind die weißen Flecken bei Stauungspapille nach Schädelbruch ausgedehnter und zahlreicher, obwohl die Papillenschwellung in diesen letzteren Fällen minder hohe Grade — etwa bis zu 2 D. erreicht.

Liebrecht nimmt für diese letztere Form weißer Flecken bei Stauungspapille folgende Entstehungsweise an:

„Die fleckweise Entartung der Nervenfasern in der Papille und Netz-

haut tritt nur in solchen Fällen auf, wo eine weitgehende Zertrümmerung von Gehirnmasse beim Schädelbruch stattgefunden hat. In diesen Fällen ist die Gehirnlymphe beladen mit den Endprodukten des zertrümmerten Gewebes. Infolge dieser Gehirnläsion tritt innerhalb des Gehirnes eine ödematöse Schwellung auf, durch welche die Lymphflüssigkeit unter einen erhöhten Druck gesetzt wird. Die Folge dieses Druckes ist das Ausweichen der Lymphe in den Sehnerven bis zur Papille, welche durch das Anstauen in Schwellung gerät. Die mit den Produkten der zertrümmerten Gehirnmasse beladene Lymphe wirkt in Papille und angrenzender Netzhaut als toxische Substanz ernährungsstörend auf die Blutgefäße und Nervenfasern, und diese Störung führt zu Blutungen und fleckiger variköser Entartung der Nervenfasern. Bedingung wäre also Zertrümmerung von Gehirnmasse, die in allen den Fällen, die ich gesehen habe, auch angenommen werden mußte. Diese Annahme würde namentlich die Schwierigkeit der Erklärung des späten Eintrittes dieser fleckenweisen Papillen- und Netzhaut-Degeneration beseitigen."

Hinsichtlich des letzten Satzes pflichte ich Liebrecht rückhaltlos bei. Auch im übrigen klingt seine Erklärung sehr plausibel hinsichtlich seiner eigenen mit Schwellungszuständen der Papillen einhergehenden Fälle. Nach seiner Auffassung wäre das Auftreten der weißen Flecken nach Schädelbruch vergesellschaftet mit Papillen-Veränderungen papillitischer oder neuritischer Natur. Das Auftreten der weißen Flecken aber bei normaler Beschaffenheit der Papillen weiter peripher in der Netzhaut bliebe unerklärt.

Gonin hebt für seinen Fall ausdrücklich normales Verhalten der Papille hervor. In Koerber's Fall ist nichts über pathologische Papillen-Veränderungen bemerkt. In meinen 3 Augen normale Papillen-Verhältnisse.

5 Fälle des typischen Befundes ohne jede Papillenschwellung lassen letztere jedenfalls nicht als conditio sine qua non erscheinen, um so mehr, als gerade in diesen das typische Bild in der Netzhaut prachtvoll entwickelt war. Auch L.'s Hinweis, daß die weißen Flecken bei geringgradigerer Papillenschwellung (bis zu 2 D.) schöner entwickelt erscheinen, als bei hochgradiger Papillitis (bei Hirntumoren) spräche eher für eine gewisse Unabhängigkeit vom Vorhandensein oder Fehlen einer Papillenschwellung, wenngleich ich diesen Umstand keineswegs als direkten Gegengrund verwerten möchte.

Ich muß ferner bemerken, daß in meinem Falle 2 — wo das Bild beiderseits herrlich entwickelt war — von schwerer Gehirnschädigung nicht gesprochen werden könnte, da dem Sturze (aus 4 m Höhe) nur kurze Betäubung, dann Kopfschmerz und Sehstörung gefolgt waren, ohne daß sich je Blut aus Mund, Nase oder Ohren entleert hätte.

Daß es sich bei den weißen Flecken wohl nur um Folgen von Lymphorrhagien in's Netzhautgewebe handeln könnte, habe ich schon oben erwähnt.

Ich habe auch hervorgehoben, daß frische Lymph-Ergüsse aller Wahrscheinlichkeit nach überhaupt mit dem Spiegel nicht direkt als solche diagnostiziert werden könnten, sondern nur indirekt aus Kaliberschwankungen und Änderung des Verlaufes von Netzhautgefäßen.

Ich glaube somit, daß das von L. betonte verspätete Auftreten der weißen Flecken keinen absoluten Gegenbeweis gegen meine Hypothese bedeutet.

Im übrigen kann ich nur neuerlich hervorheben, daß die Möglichkeit eines Vordringens von Liquor cerebrospinalis bis in die Netzhaut nach Leber mir nicht ausgeschlossen erscheint. Jedenfalls beweist das öfters beobachtete einseitige Auftreten des typischen Spiegelbefundes nichts gegen eine solche. Sehen wir doch — wie schon Gonin gegenüber hervorgehoben wurde — auch bei Hirntumoren Papillitis einseitig auftreten, je nach den individuellen Verschiedenheiten der Passage-Möglichkeit.

Daß Zertrümmerung von Gehirnsubstanz bei besonders schweren Schädeltraumen gewiß als möglicherweise veranlassender Faktor der Entstehung weißer Flecken im Fundus in Betracht kommen könnte, war auch mir höchst wahrscheinlich, zumal nach Kenntnis der Fälle Tietze's, die sich nach Leberruptur entwickelt hatten, bezüglich welcher Thoele[1] auf das Zustandekommen schwerer Lungeninfarkte — wohl mit zertrümmertem Lebergewebe — hingewiesen hatte. Ich schloß an seinen Hinweis in meiner Arbeit den weiteren, daß auch für die Netzhaut an embolische Vorgänge in bestimmten Fällen zu denken wäre.

Was ich mit meinen Veröffentlichungen erreichen wollte, war in allererster Linie nur die Aufstellung eines bis dahin kaum beachteten hochinteressanten typischen Netzhautprozesses im Gefolge schwerer Schädeltraumen, oder wie wir jetzt sagen müssen: nach schweren, den Körper überhaupt treffenden Traumen bestimmter Art.

In zweiter Linie schien es mir wünschenswert, die Frage aufzurollen, inwieweit die Lymphbahnen des Auges, im besonderen jene der Netzhaut, am Zustandekommen verschiedener die Netzhaut und den Sehnerven betreffenden Augenspiegelbilder sich beteiligen.

Jedenfalls wäre es freudig zu begrüßen, wenn alle einschlägigen Beobachtungen, zumal Obduktionsbefunde, künftig im Interesse der Klarstellung der noch dunkeln Frage der Gesamtheit der Ophthalmologen mitgeteilt würden.

---

[1] Verhandlungen der deutschen Gesellsch. f. Chirurgie, 40. Kongreß, abgehalten zu Berlin 19. bis 22. April 1911, I., S. 217—218. (Diskussion.)

Unser Büchertisch.

Neue Bücher.

1. Jahresbericht über die Leistungen und Fortschritte im Gebiete der Ophthalmologie. Begründet und bis zum Jahrgange 1876 redigiert von Dr. Albrecht Nagel, weiland ordentl. Prof. der Augenheilkunde an der Universität Tübingen; bis zum Jahrgange 1911 redigiert von Dr. Julius v. Michel, weiland Geh. Med.-Rat, o. ö. Prof. der Augenheilkunde an der Universität Berlin und Direktor der Kgl. Klinik für Augenkranke. Unter Mitwirkung mehrerer Fachgenossen fortgesetzt und redigiert seit dem Jahrgange 1912 von Prof. Dr. Paul Hethey in Berlin. 42. Jahrgang. Bericht für das Jahr 1911. Tübingen, Verlag der H. Laupp'schen Buchhandlung. 1912.

In dem Titel liegt die Geschichte dieses wichtigen Nachschlagewerkes. Der erste Band (für 1870) ist 1872 erschienen.

2. Ophthalmic surgery. A handbook of the surgical operations on the eyeball and its appendages as practised at the clinic of Hofrat Prof. Fuchs by Dr. Joseph Meller, Privatdozent[1] and first Assistent K. K. II. University Eye Clinic, Vienna. Edited by Dr. William M. Sweet, clinical Prof. of ophth. Jefferson med. College . . . Philadelphia. With 173 original Illustrations. Second Edition, thorougly revised. Philadelphia, P. Blackiston's Son & Co., Vienna, Joseph Safar, 1913. (289 S.)

Die erste Auflage, vom Jahre 1908, haben wir im Centralbl. f. Augenh. 1908, S. 269, besprochen und hervorgehoben: Wer den Verf. operieren sah, kennt seine Kompetenz zu einem solchen Werk.

Diese Augen-Chirurgie ist aus Meller's langjährigen Kursen erwachsen und beschreibt die wichtigsten Operationen, sowie sie in der Klinik von Hofrat Prof. Fuchs, — die vielleicht das größte Material der Welt in einer Hand vereinigt, — ausgeführt werden. Der Text der neuen Auflage ist vollkommen neu geschrieben und auch die Einteilung etwas geändert worden. Bewunderungswürdig sind die Abbildungen der Operationen und aller ihrer Akte, die lange Beschreibungen ersetzen. Für die dritte Auflage möchte ich wünschen, daß das Kapitel XV über die Entfernung von Fremdkörpern aus dem Augen-Innern etwas ausführlicher werde.

Über die Qualitäten des Augen-Operateurs haben die Klassiker sich geäußert, seit zwei Jahrtausenden;[2] Prof. Meller hat die Aufgaben und die Leistungen des Assistenten, die ja auch schon früher angedeutet wurden, auf das genaueste beschrieben.

Eine deutsche Übersetzung des wichtigen, von einem Deutschen englisch geschriebenen Werkes existiert schon handschriftlich; hoffentlich wird sie bald im Druck erscheinen.

*3. Transactions of the American Ophth. Society, 48. annual meeting, Atlantic City N. Y. 1912. Vol. XIII, I. Philadelphia, Amer. Ophth. Soc. (256 S.)

4. Geometrical Optics by Archibald Stanley Percival, M. A., M. B., B. C. Cantabr., Senior Surgeon Northumberland and Durham Eye

---

[1] Vor kurzem ist Dr. Meller zum a. o. Prof. ernannt worden.

[2] Vgl. Gesch. d. Augenheilk. § 171 (Celsus), § 268 (Ali b. Isa), § 269 (Ammar), § 296 (Guy de Chauliac), § 411 (Heister), § 445 (Beer). Vgl. auch Dzondi (Gesch. d. Klin. Inst. 1818, S. 149) und Himly, Lehrb. I, S. 58.

infirmary, Author of „Optics", „Practical Integration", „Prescribing of spectacles". London, Longmans, Green & Co., 39 Paternoster Row, New York, Bombay and Calcutta 1913. (132 S.)

Das Buch ist für Studenten der Heilkunde geschrieben, zur Vorbereitung für die wissenschaftliche Vorprüfung. Alle Hochachtung für die Studenten, welche dies zwar kurze und klare, aber keineswegs ganz leichte Lehrbuch sich zu eigen machen. Es enthält auch alles, was der Augenarzt von der Optik braucht.

Bei dieser Gelegenheit möchte ich eine Liste der englischen Werke über Dioptrik aus dem 19. (und 20.) Jahrhundert, die ich besitze, geben: 1. The elements of optics by James Wood, Cambridge 1811. 2.—4. An elementary treatise of optics by Rev. H. Coddington, Cambridge 1823. (System of optics, von demselben, II. Bd., 1829 und 1830.) 5.—6. An elementary Treatise of Optics by R. Potter, Prof. Un. Coll. London, London 1847. Part. II, 1851. 7. Physical optics by Potter, 1856. 8. Geometrical optics adopted to the use of higher classes in schools, by Osmund Airy, Cambridge, London & C. 1870. (12°, 130 S. Dieses Buch hatte ich denjenigen meiner englisch redenden Hörer, welche einer Vorbereitung in der Optik bedurften, öfters und mit Nutzen empfohlen. Später auch die von Suter und von Parsons.) 9. An elementary treatise of optics by R. S. Heath, Prof., Birmingham, 1888 Cambridge. 10. A treatise on geometrical optics by R. S. Heath, 1887. 11. Handbook of optics for students of ophthalmology, by W. Norwood Suter, Prof. of ophth. Washington, 1899 New York. (Vgl. Centralbl. f. Augenheilk. 1900, S. 73. Dieses Buch ist ganz elementar.) 12. Elementary ophthalmic optics including ophthalmoscopy and retinoscopy by J. Herbert Parsons, R. S., R. Sc., F. R. C. S., Curator, London (Moorfields) Ophth. Hospital London, J. and A. Churchill, 1901. (162 S.) Vgl. Centralbl. f. Augenheilk. 1902, S. 119: „Ein sehr nützliches Buch für Studenten aus dem englischen Sprachgebiet, das auch bei uns jeder Lehrer schätzen wird, dessen Zuhörerschaft mehr international ist."

5. Lehrbuch der Physik für Mediziner und Biologen, von Dr. Ernst Lecher, Prof. an der Universität Wien. Mit 499 Abbildungen im Text. Leipzig und Berlin, B. G. Teubner, 1912.

Es ist dies eine einfache und kurzgefaßte Physik, die auf 451 Seiten 499 Abbildungen enthält, also mehr durch Anschauung belehren will; dabei immer Beispiele aus der Biologie und Medizin anführt; z. B. folgt auf 54 Kräfte-Paar gleich 55 Drehmomente am Tier-Skelett. Die elektrischen Bäder werden besprochen und die medizinische Verwendung der Radio-Aktivität. Der IV. Abschnitt, Gestrahlte Energie, beschreibt „diejenigen Erscheinungen, die man früher in dem Kapitel Optik zusammenfaßte." Man kann mit der Genauigkeit, trotz aller Kürze der Darstellung, wohl zufrieden sein.

6. Nachschlagebuch zur Kranken-Versicherung einschließlich der gemeinsamen Vorschriften nach der Reichsversicherungs-Ordnung, insbesondere für Ärzte, von Dr. Friedr. Wiedemann, Kgl. Bezirksarzt in Neu-Ulm, Würzburg, Curt Kabriels, 1913.

Die mühsame Aufgabe, in den zahlreichen Paragraphen der Reichsversicherungs-Ordnung sich zurecht zu finden, wird den Ärzten wesentlich erleichtert durch dies Nachschlagebuch, das alphabetische Ordnung besitzt.

*7. Dr. Pierre Lagleyze, Prof. d'opht. à l'Univ. de Buenos-Ayres, Président de l'Acad. de méd. Du Strabisme. Recherches étiologiques, Pathogénie, Mécanisme. Paris 1913, Jules Rousset. (409 S.)
Auf dieses interessante Werk werden wir bald zurückkommen.

Gesellschaftsberichte.

1) Berliner Ophthalmologische Gesellschaft.

Vorsitzender: Herr J. Hirschberg. Schriftführer: Herr Wertheim.

Sitzung vom 28. November 1912.

1) Herr C. Hamburger: Kritisches und Experimentelles zur Lehre von der intraokularen Saftströmung. Vortr. geht zunächst auf die Einwände ein, welche im Laufe der letzten Jahre gegen seine Theorie der intraokularen Saftströmung erhoben worden sind.

Der erste, von Wessely erhobene Einwand bezieht sich darauf, daß der vom Vortr. angenommene physiologische Pupillen-Abschluß jedesmal beim Akkommodieren gesprengt werden soll, weil die Iris hierbei schlottert und die Linse ihrer Schwere folgend, nach abwärts sinke. Der Einwand ist unerheblich, da der Betrag, um welchen die Linse abwärts sinkt, nach Hess höchstens 0,3 mm beträgt, während Linse und Iris in Ausdehnung mehrerer Millimeter flächenhaft aneinander anliegen. Da beim Akkommodieren die Pupille sich verengt, die Iris sich entfaltet, der Linsenscheitel nach vorn rückt und der Schrägstand der Iris zunimmt, so wird beim Akkommodieren der physiologische Pupillen-Abschluß nur um so sicherer.

Der zweite, immer wiederkehrende Einwand bezieht sich auf technische Schwierigkeiten beim Einführen des Fluoresceïns in die hintere Augenkammer. Vortr. beruft sich auf eine vor Jahresfrist in Uhthoff's Klinik publizierte Arbeit des Japaners Hayashi, welcher des Vortr. schon oft bestätigte Angaben speziell am Albino nachgeprüft und Wort für Wort bestätigt hat. Da am Albino die Iris transparent ist, so sieht man ganz deutlich, wie sich der Farbstoff in der Hinterkammer ausbreitet, anstatt den Weg ins Pupillengebiet zu finden, dieser Weg ist eben versperrt.

Wessely hat ferner, gestützt auf seine Adrenalin-Versuche, die Auffassung des Vortr. bestritten, wonach das Sekret des Ciliarkörpers stets eiweiß- und fibrinhaltig sei, mithin nicht identisch sein könne mit dem physiologischen Kammerwasser. Wessely stützt seinen Einwand auf die Beobachtung, daß nach subkonjunktivaler Injektion großer Adrenalin-Dosen und darauf folgender Punktion der Vorderkammer diese letztere sich nur sehr langsam wiederherstelle und der nunmehr abgesonderte Humor aqueus nur ganz schwache Mengen von Eiweiß und Fibrin enthalte. Wessely identifiziert das Kammerwasser, welches der Ciliarkörper im Zustande maximaler Adrenalinisierung liefert, mit dem physiologischen; wenn der Ciliarkörper, ohne Adrenalin, nach Punktion ein eiweiß- und fibrin-reiches Sekret liefert, so sei dies nur auf die Hyperämie zu beziehen; fehlt die Hyperämie, so fehlen auch die abnormen Kammerwasser-Bestandteile. — Vortr. erwidert hierauf, daß unter dem Einfluß des Adrenalins die Körpersäfte sich nicht nur quantitativ, sondern auch qualitativ verändern, und zwar in geradezu extremer Weise: Adrenalin-Injektionen führen Diabetes herbei, andrerseits bewirkt Adrenalin-Darreichung bei hungernden Tieren eine so auffallende

Anreicherung des Glykogens in der Leber, wie dies sonst nur bei kohlehydrat-gefütterten Tieren der Fall sei. Mithin könne ein Organ, dessen Gefäße sich durch Adrenalin im Stadium maximaler Kontraktion gewissermaßen am Rande der Erstickung befänden, in dieser Situation unmöglich auf seine normalen Funktionen geprüft werden; — man beurteile doch auch die Kunst eines Sängers nicht, nachdem man ihm die Kehle zugeschnürt habe.

Gegenstand der heut zu besprechenden Versuche war die Frage nach dem Abfluß aus dem Auge bei normalem und bei gesteigertem Druck. Vortr. sieht in dem Abfluß aus dem Auge nicht, wie Leber, einen rein physikalischen Filtrationsprozeß von mathematischer Konstanz in jeder Zeiteinheit; sondern einen einfachen, wenn auch äußerst langsamen, resorptiven Vorgang analog dem Abfluß aus andern Körperhöhlen. Die Resorptionskraft des Schlemm'schen Kanals bestreitet er nicht, schätzt sie aber gering, entsprechend dem unbedeutenden Querschnitt dieses Organes, — bei weitem wesentlicher sei die Resorption durch die Irisgefäße. Versuche mit indigschwefelsaurem Natron, in 2%iger Lösung in die Vorderkammer eingeführt, ergeben, daß die Irisgefäße sich elektiv — und zwar vital — intensiv färben, weit stärker, als der kleinkalibrige Schlemm'sche Kanal. Vortr. hat ferner untersucht, ob die Narbe, wie sie nach Iridektomie sich ausbildet, wirklich von so besondrer Durchlässigkeit ist, wie es die Theorie fordert, spricht man doch direkt von Filtrationsnarbe, Filtrationswinkel usw. Die Versuche wurden an (reizlosen, einige Wochen zuvor iridektomierten) Kaninchen-Augen angestellt, unter Drucksteigerung bis zu 50 mm Quecksilber, manometrisch kontrolliert. Ergebnis (durch Vorführung der farbigen Diapositive am Projektions-Apparat demonstriert): von der ganzen Zirkumferenz der Hornhaut ist das Bereich der Narbe am wenigsten gefärbt, also auch am wenigsten durchlässig, entsprechend dem festen bindegewebigen Gefüge der Narbe. Der Farbstoff hört in manchen Präparaten geradezu strichförmig, scharf begrenzt dort auf, wo die Narbe anfängt. Die Technik dieser Versuche ist schwierig, da der Farbstoff in Wasser und in verdünntem Alkohol löslich und nur durch absoluten Alkohol sicher fixierbar ist. Die Fixation geschieht vom Herzen aus nach rascher Ausspülung des Gefäßsystems mit Ringer'scher Flüssigkeit; — andernfalls, d. h. wenn man sofort nach der Enukleation das Auge in absoluten Alkohol überträgt, schrumpfen die Bulbi zu sehr. An Nierenpräparaten, welche mit dieser Technik nach R. Heidenhain angefertigt wurden, wird demonstriert, daß von einem wahllosen Hineindiffundieren dieses Farbstoffes keine Rede ist, daß er vielmehr nur dort färbt, wo er wirklich intravital die Gefäßwände und die Gewebe passiert hat: er erzeugt also keine Strömungen, er markiert sie nur. Es entfällt also der wichtige Einwand, welcher gegen die Arbeiten des Vortr. so oft erhoben worden ist: daß man mit „diffusionsfähigen" Stoffen ihrer leichten Beweglichkeit halber nicht experimentieren dürfe. Die Versuche, die Abflußwege des Auges vital zu färben, seien seit über 3 Jahren im Hertwig'schen Laboratorium im Gange, die Ergebnisse würden später zusammenhängend publiziert werden.

2) Herr Huntemüller (a. G.) und Herr Paderstein: Chlamydozoen-Befunde bei Schwimmbad-Conjunctivitis.

In den Sommer-Monaten 1909 bis 1912 wurden bei einer Reihe (14) von Schülern und jungen Männern eine infektiöse Conjunctivitis beobachtet, die frisch völlig dem Bild des „akuten Trachoms" glich. Die beiden ersten Fälle betrafen Badewärter aus dem gleichen Schwimmbad, auch die andren haben das gleiche Volksbad benutzt, 2 dagegen je ein andres. Es handelt

sich um die gleiche Form der Bade-Conjunctivitis, wie sie 1899 von Schultz und Fehr beobachtet wurde. Die Mehrzahl der Erkrankten waren geborene Berliner, bei denen echtes Trachom sehr selten ist.

Es hat sich gezeigt, daß die Erkrankung nicht immer zur völligen Heilung führt, sondern daß Veränderungen zurückbleiben können, die man bei Trachomatösen als Ptosis trachomatosa bezeichnen würde.

Die bakteriologische Untersuchung war negativ. Dagegen fanden sich in allen daraufhin untersuchten frischen Fällen (den 5 letzten) Zell-Einschlüsse, die den Prowazek'schen Körperchen sehr ähnlich sind.

Eine Übertragung auf den Affen gelang und auch bei ihm konnten Chlamydozoen gefunden werden.

3) Herr Greeff: Tierpupillen bei Menschen.

Sitzung vom 12. Dezember 1912.

1) Die Gesellschaft beschließt, zum Koch-Denkmal einen Beitrag von 100 Mark zu spenden.

2) Herr Fehr: Zur operativen Behandlung der Netzhaut-Ablösung.

Derselbe Gedanke, der in neuester Zeit Birch-Hirschfeld zu Injektionen von Flüssigkeit und Ohm zu solchen von Luft in den Glaskörper, nach Absaugung des subretinalen Exsudats, führte, bestimmt Vortr. seit mehr als 4 Jahren der Punktion der Netzhaut-Ablösung mit dem Starmesser sofort einen energischen Druckverband folgen zu lassen. Er glaubt, daß durch den Druckverband ähnliches erreicht wird, wie durch die Injektionen in den Glaskörper, deren Ungefährlichkeit, auch wenn sie mit art-eigenem Eiweiß, isotonischer Kochsalzlösung oder Luft geschehen, noch keineswegs erwiesen ist. Bei der einfachen Punktion mit dem Starmesser fließt nur soviel von der subretinalen Flüssigkeit aus, als unter dem Druck der gespannten Bulbuskapsel steht; ein um so größerer Rest muß zurückbleiben, je ausgedehnter die Ablösung ist. Der Druckverband plattet das punktierte Auge von vorn nach hinten ab, der Inhalt wird verkleinert, der Glaskörper muß die Netzhaut unter Glättung ihrer Falten gegen die Sklera drücken, und der Rest der subretinalen Flüssigkeit wird ausgepreßt. So wenig verständlich die Wirkung des Druckverbandes bei intaktem Bulbus ist, so einleuchtend ist sein günstiger Einfluß, wenn das Auge punktiert, an der Stelle der Ablösung offen ist.

Von 1908 bis 1912 hat Vortr. auf diese Weise 30 Fälle schwerer Netzhaut-Ablösung behandelt, und zwar wurde die Operation in 16 Fällen 1 mal, in 11 Fällen 2 mal und in 3 Fällen 3 mal gemacht. Bei diesen 47 Punktionen war 20 mal bei der ersten Ophthalmoskopie nach der Operation vollständiges Anliegen der Netzhaut festzustellen, 16 mal bestanden noch Spuren von Ablösung, und 12 mal fanden sich noch beträchtlichere Partien abgelöster Netzhaut. Da, wo die Ablösung nicht völlig beseitigt war, nahm sie in den folgenden Wochen wieder an Ausdehnung zu, um in mehreren Fällen den alten Zustand wieder zu erreichen. Hier mußte der Eingriff wiederholt werden. In den Fällen, in denen sich die Netzhaut völlig angelegt hatte, ist 11 mal ein Rückfall erfolgt, und zwar 1 mal schon nach 8 bis 14 Tagen, 2 mal nach 3 bis 4 Wochen, 4 mal nach 6 bis 8 Wochen, 3 mal nach 3 bis 4 Monaten und 1 mal erst nach $3^1/_2$ Jahren. In den übrigen 9 Fällen ist bisher kein Rückfall beobachtet. Die Beobachtungs-

zeiten sind im 1. Fall 4 Monate, im 2. 4 Jahre, im 3. ebenfalls 4 Jahre, im 4. $1^1/_2$ Jahre, im 5. und 6. nur 4 Wochen, im 7. 7 Monate, im 8. 14 Monate und im 9. 13 Monate. Also in 9 Fällen, d. h. in $30^0/_0$ besteht Aussicht auf Dauerheilung oder, bei Ausschaltung der nur 4 Wochen lang beobachteten Fälle, in $25^0/_0$; Besserung ohne vollständiges Wiederanlegen der Netzhaut wurde in 11 Fällen erzielt, das sind $36^0/_0$ und Wiederkehr des alten Zustandes in 10 Fällen, das sind $33^0/_0$. In allen Fällen handelte es sich um schwere, zum Teil verzweifelte Fälle, bei denen sämtlich eine mehr oder weniger lange Zeit fortgesetzte sog. konservative Behandlung vergeblich gewesen war.

Vortr. gibt zu, daß diese kombinierte Methode von Punktion und Druckverband die für die Genese der Netzhaut-Ablösung bedeutungsvollen anatomischen Verhältnisse nur zum Teil berücksichtigt. Eine Lösung der Verwachsung der elastischen Membranen mit der Netzhaut wird dadurch nicht erreicht werden, in beschränktem Maße auch nur eine Dehnung der verkürzten Netzhaut. Er hält es daher für unwahrscheinlich, daß es mit ihr gelingt, Fälle mit vorgeschrittenen Veränderungen in Netzhaut und Glaskörper zur Heilung zu bringen; daß dieses mit Glaskörper-Injektionen möglich ist, ist ihm aber ebenfalls fraglich. Birch-Hirschfeld selbst hält die Methode der Glaskörper-Injektionen noch nicht für genügend erprobt, um sie dem Praktiker zur allgemeinen Anwendung empfehlen zu können. Vortr. glaubt, diese Einschränkung für die Kombination von Punktion mit Druckverband nicht machen zu brauchen; denn wenn auch heute noch kein abschließendes Urteil über ihren Wert zu fällen ist, so glaubt er doch, daß man nie mit ihr schaden kann.

3) Herr Liepmann (a. G.) und Herr Levinsohn: Zur Lokalisation des optischen Blinzel-Reflexes auf Grund zweier Fälle von Rindenblindheit.

Herr Liepmann berichtet über 2 Fälle von Rindenblindheit. Beide erlitten erst einen Insult mit linksseitiger Hemianopie, danach mit rechtsseitiger. Der rechtsseitige Herd durchbricht in beiden Fällen von der Konvexität her die Sehstrahlung, der linksseitige zerstört die Calcarina-Gegend.

Der erste Patient überlebte seine 2 Insulte um 11, bzw. 5 Wochen; der zweite um $1^1/_4$ Jahr, bzw. 5 Wochen. Beide waren vollständig blind. Sie gaben andauernd an, nichts zu sehen, fanden die brennende Lampe nicht, geschweige denn andre große Gegenstände, wußten nicht, ob es hell oder dunkel sei.

Der Pupillen-Reflex war bei beiden erhalten. Bezüglich des auf Veranlassung von Herrn Dr. Levinsohn geprüften Blendungsreflexes verhielten sie sich gegensätzlich: der erste hatte ihn nicht, während der zweite bei plötzlicher gar nicht übermäßig greller Beleuchtung regelmäßig blinzelte.

Vortr. demonstrierte die Serienschnitte der beiden Gehirne. Der zweite Fall beweist, daß der optische Lidreflex subkortikal zustande kommen kann. Warum er im ersten fehlte? Es kommen verschiedene Erklärungs-Möglichkeiten in Betracht. Als tatsächlich aber ist zu registrieren, daß der 2. Fall ohne Lichtempfindung auf Lichteinfall Lidreaktion zeigte.

Herr Levinsohn teilt mit, daß in beiden Fällen die Prüfung des Blinzelreflexes durch den Lichtkegel einer Petroleumlampe vermittelst Konvexlinse vorgenommen wurde, also mit einer relativ schwachen Lichtquelle, bei der es schon unter normalen Umständen sehr häufig nicht zu einer Blinzelbewegung kommt. In dem Falle, in dem der Blinzelreflex ausgelöst wurde,

handelte es sich um einen typischen Lidschluß, nicht um die geringe Bewegung des Unterlides, die Vortr. früher beobachtet und als subkortikale Blinzelbewegung beschrieben hat. Das Vorhandensein des Lidschluß-Reflexes auf Belichtung bei völliger Zerstörung der Sehstrahlung (beide Patienten waren stockblind) beweist, daß auch die typische Blinzelbewegung bei Blendung auf subkortikalem Wege zustande kommen kann. Ob es sich hier nur um einen Ausnahmefall handelt, ob der typische Blinzelreflex bei Blendung in der Regel an die Cortex gebunden ist, oder ob der Blinzelreflex beim Menschen sich ähnlich wie beim Hunde verhält, bei dem der Blinzelreflex nach Zerstörung der Occipitallappen erst allmählich in Erscheinung tritt, mag dahin gestellt bleiben.

Diskussion: L. verweist auf seine früheren Experimental-Untersuchungen am Tiere, aus denen hervorgeht, daß der Blinzelreflex z. B. beim Kaninchen nach Exstirpation der Großhirnrinde noch deutlich zustande kommt, daß aber selbst mit intensiver Lichtquelle nicht die geringste Lidbewegung ausgelöst werden kann, sobald das Corpus genic. ext. oder die in der Tiefe des vordern Vierhügels gelegenen zentripetalen Lidfasern zerstört sind. Es ist daher ganz ausgeschlossen, daß in dem demonstrierten Falle mit Erhaltensein des Blinzelreflexes bei schwacher Belichtung die Lidbewegung durch Wärmestrahlung zur Auslösung gebracht wurde.

Journal-Übersicht.

I. A. v. Graefe's Archiv f. Ophthalmologie. LXXXIII, 1.

1) **Das Augenzittern der Bergleute.** Sein Krankheitsbild und seine Entstehung, dargestellt an mehr als 500 selbst beobachteten Fällen, von Dr. Johannes Ohm, Augenarzt in Bottrop, Westfalen.

Die umfangreiche Arbeit bringt eine große Fülle von Tatsachen und eine eingehende Besprechung der streitigen Fragen.

Der Nystagmus findet sich nur bei Arbeitern in Steinkohlen- und Braunkohlenzechen. Im Revier des Verf.'s erkrankten mindestens 3,3 % der Bergleute. Mit der Spiegel-Untersuchung im umgekehrten Bilde ist die Stärke und die Art der Zuckungen am sichersten festzustellen. Die subjektive Beobachtung der Scheinbewegungen ist eine sehr feine Methode, aber nur bei klügeren Personen anwendbar. Der Nystagmus der Bergleute ist kein Ruck-, sondern eher ein Pendel-Nystagmus, oder richtiger ein wellenförmiger Nystagmus, denn die Geschwindigkeit ändert sich nicht, während das Pendel seine Bahn mit verschiedener Geschwindigkeit beschreibt.

Das Zittern entsteht in den obersten Teilen des Blickfeldes und dehnt sich nach unten aus. Die Schwingungsgröße wechselt, und die Zahl der Zuckungen schwankt zwischen 60 und 200 in der Minute. Meistens beträgt sie 180—200. Die Zuckungen können zeitweise ganz aufhören und kehren beim Blick nach oben am leichtesten wieder. Seitenwendung der Augen läßt die Zuckungen nicht selten ganz verschwinden, Ermüdung, mangelhafte Beleuchtung, körperliche Erschütterungen begünstigen das Auftreten. Unter Umständen kann das Leiden so gering entwickelt sein, daß der Nachweis auf Schwierigkeiten stößt und erst nach wiederholten Untersuchungen gelingt.

Die Bahn der Schwingungen kann senkrecht, wagerecht, schräg, kreisförmig und ellipsenförmig sein. Einseitiges Auftreten wird vom Verf. verneint; es gibt aber Fälle, bei denen das Zittern zeitweise nur auf einem

Auge auftritt, und Fälle, bei denen es im Verlaufe der Heilung auf einem Auge früher verschwindet, als auf dem andren. Bei Erblindung und hochgradiger Schwachsichtigkeit eines Auges wurde Nystagmus beobachtet, bei vollständigem Fehlen eines Auges nie.

Für die Beobachtung der Zuckungen hat Verf. sich einen Spiegel anfertigen lassen, welcher gestattet, mit einem Auge beide Augen des Patienten gleichzeitig zu spiegeln. Man sieht mit Hilfe dieses Spiegels deutlich, daß der Innervationsstoß beiderseits gleichmäßig einsetzt, und daß ein etwaiger Wechsel in der Größe der Schwingungen, unter Umständen Ruhepausen, auf beiden Augen erfolgen.

Die Annahme, daß die Bewegungen in beiden Augen in analoger Weise erfolgen, trifft nicht zu. Beide Augen zeigen nebeneinander verschiedene Schwingungstypen. Man sieht gegensinnige Bewegungen (Konvergenz, Divergenz) und sieht, daß ein Auge sich nach unten, das andre nach oben bewegt.

Die Schwingungsrichtung ist sehr wechselnd, fast alle Schwingungsarten können am gleichen Auge vorkommen. Dabei macht es keinen Unterschied, ob das Leiden noch zunimmt oder sich bessert. Hebung des Blickes wirkt mehr auf die Größe der Zuckungen, als auf die Richtung; Seitenwendung, welche ja nicht selten Ruhe bewirkt, kann den Schwingungstypus in wagerechter Richtung ändern. Es gibt auch Fälle, die einen Wechsel der Schwingungsrichtung bei derselben Untersuchung ohne Ortsveränderung der Augen zeigen.

Neben dem Nystagmus sieht man zeitweise Krampf der Mm. recti int. und der Schließmuskeln der Pupille, wahrscheinlich auch der Akkommodation. Während des Krampfes fehlt das typische Zittern. Die Personen, welche an Nystagmus leiden, scheuen sich einzeln, um die Scheinbewegungen zu vermeiden, den Blick zu heben. Begleitender Krampf des Lidhebers ist selten, dagegen Krampf des Orbicularis ziemlich häufig. In schlimmeren Fällen nehmen Stirn-, Nasen- und Mundmuskeln an dem Krampfe teil. Vielleicht handelt es sich um einen Reflex, der durch Reizung der sensibeln Nerven ausgelöst wird. Ob der Lidkrampf als eine Kompensation des Augenzitterns angesehen werden darf, bleibe dahingestellt.

Daß der Nystagmus Unfälle verursachen kann, ist zweifellos; dagegen ist es fraglich, ob er infolge von Unfällen entsteht, und ob er die Heilung von Augapfelwunden verzögert.

Alkohol bewirkt, in geringer Menge genossen, Milderung, in größerer Menge vollständiges Verschwinden der Zuckungen. Dagegen scheint er die Orbiculariskrämpfe zu steigern.

Nach Verlassen der Grube ist jeder Nystagmus der Heilung fähig. Im ersten halben Jahre pflegt die Besserung gering zu sein. Kehren die Geheilten in die Grube zurück, so erfolgen häufig Rückfälle. Befallen werden alle Personen, welche in den Gruben arbeiten, bei weitem am meisten aber die Hauer. Bis zur Entwicklung des Nystagmus betrug der kürzeste Grubenaufenthalt $2^3/_4$ Jahre, wobei zu berücksichtigen ist, daß die Leute erst nach mehrjähriger Vorbeschäftigung Hauer werden.

Die verschiedenen Theorien über das Wesen des Nystagmus werden kritisch besprochen und abgelehnt. Wie Verf. betont, lehren die Beobachtungen, daß von einem Zentrum im Gehirn aus ein Impuls ausgeht, welcher beide Augen trifft.

Bei der Hebung des Blickes wirken zwei Impulse, ein gröberer und ein feinerer. Der gröbere bewirkt die gleichmäßige Hebung, der feinere löst gegensinnige Bewegungen aus, welche den Zweck haben durch Hebung des einen und Senkung des andren Auges beide Augen auf gleicher Höhe zu halten. Diese feinere Innervation ist gestört. Ebenso handelt es sich beim horizontalen Nystagmus nicht um eine Störung der assoziierten Wendungen, sondern um eine Störung der gegensinnigen, d. h. Konvergenz- und Divergenz-Bewegung. Der Sitz der Störung ist im Kerngebiet des Okulomotorius und Trochlearis zu suchen, und der Nystagmus als Folge einer Ermüdung dieses Zentrums anzusehen.

Die gegensinnigen Augenbewegungen sind Reflexbewegungen, die durch den Fusionszwang veranlaßt werden. Bei der schlechten Gruben-Beleuchtung wird die Fusion erschwert. Die Zentren erhalten ungenügende Reize, ihre Tätigkeit wird mehr willkürlich, suchend, und das ermüdet.

Das Zittern entsteht bei gehobenem Blick. Der Ansatz des Rect. sup. ist für eine ausgiebige Wirkung verhältnismäßig ungünstig, und die am meisten befallenen Hauer müssen vorzugsweise bei Hebung der Augen arbeiten.

Mit einem eigenen Apparate stellte Verf. eine ungewöhnlich große Zahl von Heterophorien fest. Unter 195 Fällen 94 mit Horizontaldivergenz, 94 Fälle mit Horizontal- und Vertikaldivergenz, 7 Fälle mit Konvergenz. Diese Schwächezustände der Muskeln werden die binokulare Fixation noch mehr erschweren und dadurch die Entstehung des Nystagmus begünstigen. Die latente Divergenz wächst mit der Hebung, die Anforderungen an die Interni werden gesteigert. Erfolgen die zum Ausgleiche der Heterophorie erforderlichen Bewegungen auf beiden Augen ungleich, so wird die Schwingungsgröße auf einem Auge größer sein, als auf dem andren. Ist die Schwingungsrichtung verschieden, so kann man sich vorstellen, daß von einem Auge die Horizontal-, vom andren die Vertikal-Divergenz ausgeglichen wird.

Vertikales und horizontales Zittern sind die Grundtypen, die übrigen Formen Varietäten und Kombinationen der Grundtypen.

Verf. betont das binokulare motorische Verhalten der Augen. Ist ein Auge erblindet, so findet noch Konvergenz-Divergenz-Bewegung statt, und die Möglichkeit einer Ermüdung ist gegeben. Die Fusion spielt hier keine Rolle.

Zur Verhütung des Nystagmus hat man schon lange auf möglichst gute Beleuchtung der Gruben Gewicht gelegt. Verf. empfiehlt auch, daß die Größe der Bergleute der Höhe der Flöze angepaßt wird. Große Männer begegnen in niedrigen Gruben besonderen Schwierigkeiten. Eine Behandlung außer der Entfernung aus den Gruben gab es bisher nicht. Verf. hat in 8 Fällen von horizontalem Nystagmus die Vorlagerung der Interni ausgeführt und ermutigende Erfolge erzielt. Für den vertikalen Nystagmus fehlt uns die entsprechende Operations-Methode.

---

2) **Einige Messungen der Diathermansie des menschlichen Augapfels und seiner Medien, sowie des menschlichen Oberlides, nebst Bemerkungen zur biologischen Wirkung des Ultrarot**, von Oberarzt Dr. A. Vogt in Aarau.

Messungen an Menschen-Augen mit Hilfe einer sicher isolierten Thermosäule und eines sehr empfindlichen Engelmann'schen Galvanometers. Kohlenfaden-Glühlampe von 32 Mk., Jodschwefelkohlenstoff-Lösung von 1,2 bis 1,5 mm Dicke, durch welche der glühende Faden nicht sichtbar war. Von

der Strahlung gelangt 3 % zur Netzhaut und davon etwa 1 % durch den Bulbus hindurch zur Orbita. Die Hornhaut läßt 20 bis 25 % zur Vorderkammer gelangen, die Lederhaut verhält sich wie die Hornhaut, der Tarsalteil des Oberlides läßt 6 % durch. Iris, Linse, Glaskörper absorbieren sehr stark. Etwa $^4/_5$ der den Bulbus passierenden Strahlung ist dunkel und gehört dem Ultrarot an. Gläser schützen nicht gegen das den Bulbus durchdringende kurzwellige Ultrarot. Reaktion der Pupille wird durch Ultrarot nicht hervorgerufen. Feste, bis etwa 500° erhitzte Körper senden keine Strahlen aus, welche unser Auge durchdringen. Erst bei höherer Temperatur, Weißglühhitze, tritt kurzwelliges Rot hindurch und zwar um so mehr, je höher die Temperatur steigt. Sowohl das langwellige, als das kurzwellige Ultrarot können schädlich wirken.

---

3) **Beiträge zur Anatomie der erworbenen Linsenluxation und ihrer Folgen,** von Dr. Arnold Burk, Assistent der Universitäts-Augenklinik zu Kiel.

Eingehende Untersuchung von 10 Fällen, darunter 7 traumatische Luxationen. In einem Falle konnte die Linse durch Wechsel der Körperlage in die vordere Kammer und in den Glaskörper gelagert werden. Die Zonulafasern reißen nicht immer an der Linse ab, sondern können auch etwas entfernt von der Linse einreißen. An den Ciliarfortsätzen erfolgte nie ein Riß. Zweimal hatte sich die Linse von vorn nach hinten gedreht. Hängen Linse und Zonulafasern zusammen, so kann die Luxation nur durch Zug erfolgt sein. Bei penetrierenden Verletzungen des Bulbus mit Linsenluxation geht die Ruptur des zarten ausgespannten Zonulanetzes dem Einreißen des festen Corneoskleralringes voran. Die zwischen der Ora serrata und den Ciliarfortsätzen gelegenen Fasern waren nie gerissen. Die Zonula ist starker Dehnung fähig und reißt gewöhnlich erst nach heftiger Gewalt-Einwirkung.

In älteren Fällen ist nicht zu sagen, ob die hochgradigen Veränderungen, welche man findet, Folge oder Ursache eines bestehenden Sekundärglaukoms sind. In einem Falle bestand noch keine Drucksteigerung, doch wurden in der Kammerbucht chronisch entzündliche Prozesse nachgewiesen, welche vermutlich zu einer Verlegung der Kammerbucht geführt hätten. In einem andren Falle zeigte sich eine Exkavation der Lamina cribrosa ohne Exkavation der Papille. Mehrmals wurden hochgradige Veränderungen der Aderhaut und Netzhaut gefunden, welche als Folgezustände der Luxation anzusehen sein dürften.

---

4) **Über Glaukom. II. Weitere Untersuchungen über die Pathogenese des hämostatischen Glaukoms. Über die Klappwirkung der Sinoskleralplatte als Ursache des hämostatischen Glaukoms,** von Privatdozent Dr. C. F. Heerfordt in Kopenhagen.

Die mit zahlreichen Abbildungen ausgestattete Arbeit bringt das Resultat der Untersuchung eines vermutlich 5—6 Monate vor der Enukleation entstandenen hämostatischen (inflammator.) Glaukoms. Es zeigte sich, „daß in einem Hauptast einer Vortexvene sich eine durch veränderte Stellung der Sinoskleralplatte hervorgerufene Klappvorlagerung fand, die $^2/_3$ der Skleralkanal-Eingangsöffnung völlig absperrte, und daß der Hauptast einer zweiten Vortexvene als in dem Grade klappenverengt aufgefaßt werden konnte, daß die Skleralkorneal-Eingangsöffnung — auch infolge von veränderter Stellung der Sinoskleralplatte — fast völlig verschlossen war.“ Man soll, um solche

Befunde zu gewinnen, nicht, wie bisher geschah, die Aderhaut von der Lederhaut ablösen, sondern Sinus und Skleralkanal im Zusammenhange untersuchen.

---

5) **Über eine Methode zur subjektiven Prüfung von Brillenwirkungen,** von M. v. Rohr und W. Stock in Jena.

Genau berechnete Brillen-Konstruktionen werden nicht selten verworfen. Beim Einzelauge schwankt das Wertungsverhältnis zwischen dem Gesichtsfelde bei ruhendem und dem Blickfelde bei bewegtem Auge wahrscheinlich mit der Art der Objekte, und beim zweiäugigen Sehen durch Brillen übersehen wir die Verhältnisse noch viel weniger. Wir wissen auch nicht, wie weit Anisometropen imstande sind, Bilder verschiedener Größe zu einem einheitlichen stereoskopischen Eindruck zu vereinigen. Versuche mit Brillengläsern können keinen Aufschluß geben, weil die Gläser die Bewegung des ganzen Systems um den Augendrehpunkt beeinflussen würden. Brauchbar sind nur die Fick'schen Kontaktbrillen, welche mit physiologischer Kochsalzlösung gefüllt auf die Kornea aufgesetzt werden.

Wurde bei Myopie reichlich 6,0 D beiderseits das eine Auge durch ein Kontaktglas emmetropisch gemacht, so konnten die Bilder nicht vereinigt werden. Nach Korrektion des andren Auges durch ein Brillenglas gelang die Vereinigung der Bilder in der Mitte, dagegen nicht in den Seitenteilen des Blickfeldes. Das Brillenglas bewirkt eine zu große Verschiedenheit der Drehungswinkel der beiden Augen. Das binokulare Sehen war möglich, aber erschwert, die zweiäugige Tiefenwahrnehmung nicht aufgehoben, jedoch unsicherer als früher. Wurde statt des gewöhnlichen Brillenglases eine Anisometropbrille (— 7,0 D) benutzt, so verschmolzen die Bilder sofort, und die Tiefenwahrnehmung erfolgte ebenso wie bei der gewohnten, dauernd benutzten Brille.

Bei Emmetropie beiderseits wurde ein Auge durch ein Kontaktglas „aphakisch" gemacht und dann mit einem gewöhnlichen Starglase bewaffnet. Der Unterschied der beiden Bilder war auffallend, und die seitlichen Objekte erschienen an falschen Stellen. Bei Verwendung eines Systems für einseitige Aphakie waren die Bilder beider Augen gleich groß und die Doppelbilder beim schiefen Blick durch das System geringer.

Leider scheitert in der Praxis die Anwendung der Brillen-Konstruktionen meistens an der Abneigung der Patienten, eine so auffallende Brille zu tragen.

Band LXXXIII, 2.

1) **Die Nerven der Hornhaut des Menschen,** von Dr. Gustavo Attias, Assistent der Kgl. Univ.-Augenklinik zu München.

---

2) **Über die Nerven in den Augenhäuten,** von Prof. Dr. A. Agababow in Kasan.

Ein kurzes Referat würde nicht imstande sein, die zahlreichen feinen, durch Abbildungen erläuterten Einzelheiten wiederzugeben.

---

3) **Über Lymphocytose bei sympathischer Ophthalmie,** von Dr. Adolf Purtscher und Dr. Ewald Koller in Wien.

Untersuchungen bei 9 Fällen von sicher sympathischen Entzündungen und bei 16 Fällen von Iridocyklitis verschiedener Ätiologie. Von den 16 Fällen sind bereits 7 anatomisch untersucht worden und frei von sympathisierender Infiltration befunden. Das Ergebnis war, „daß mit der

sympathischen Ophthalmie, zweifellos mit ihr irgendwie zusammenhängend, eine Verschiebung des Blutbefundes im Sinne einer Vermehrung der Lymphocyten einhergeht.“ Bei einem Kranken, welcher seit 10 Tagen sympathische Ophthalmie zeigte, waren die Lymphocyten besonders zahlreich. Im weiteren Verlaufe ging die Anzahl der Lymphocyten zurück, blieb aber in 2 Fällen, bei denen die entzündlichen Veränderungen nicht ganz nachließen, noch viele Jahre nach Beginn der Erkrankung erhöht. Scheer.

II. The American Journal of Ophthalmology. 1912. Mai.

1) **Die Entfernung von allerhand Eisensplittern mittels des Haab'schen Riesenmagneten,** von N. J. Well.

Aus dem nichts Wesentliches bringenden Artikel ist nur hervorzuheben, daß Verf. die Röntgen-Durchleuchtung vor der Extraktion für eine unnütze Zeitverschwendung hält (?). In der Regel sucht er den Splitter, gleichviel wo sein Sitz ist, durch die Hornhaut zu entfernen, nur wenn es sich um einen ungewöhnlich großen Splitter zu handeln scheint, benutzt er eine noch klaffende Skleralwunde hinter der Ciliarkörperregion. Besonderen Wert legt er auf genügend lange Einschaltung des Stroms bis zum Warmwerden des Magneten.

---

2) **Ein Fall von Papillenödem beider Augen und einseitiger Akkommodationsparese durch Entzündung der Ethmoidalsinus,** von J. B. Mc Cubbin.

Betraf eine 20jährige Kinderpflegerin, die seit 7 Jahren an dauernden Kopfschmerzen gelitten hatte. Zarte Verschleierung beider Sehnerven und linksseitige Parese der Akkommodation mit Pupillen-Erweiterung. Besserung nach Monaten durch Entleerung der Eitermassen aus der Nase und durch Schmierkur.

---

3) **Heilung eines serpiginösen Hornhautgeschwürs mit Beteiligung der gesamten Hornhaut durch kombinierte Anwendung von Vakzine und Urotropin,** von J. W. Charles.

Ein zentrales, sich allmählich über die ganze Hornhaut ausbreitendes Geschwür bei einem 57jährigen Kohlenarbeiter mit starkem Hypopyon ließ in seiner Heftigkeit erst nach, als nach wiederholter, nicht sonderlich wirksamer Serum-Einspritzung Urotropin verabreicht wurde. Als aus bestimmten Gründen das Urotropin ausgesetzt wurde, trat sofort wieder eine Verschlimmerung ein, um von neuem einer Besserung Platz zu machen, als das Mittel wieder angewendet wurde. Daneben wurde aber eine sehr konzentrierte Staphylokokken-Vakzine und die übliche Behandlung nicht außer acht gelassen.

Juni.

1) **Aderhautsarkom mit ungewöhnlichen klinischen Erscheinungen,** von John Green.

Bei einem 37jährigen Patienten entwickelte sich eine sehr langsam wachsende Aderhautgeschwulst im Anschluß an einen Keuchhusten. Anscheinend hatte vor der Pertussis nur eine minimale paramakuläre Netzhautabhebung bestanden, die sich bei dem heftigen Hustenanfall plötzlich verbreiterte, aber immer noch sich auf ein 2 Papillendurchmesser großes Feld beschränkte. Sehr langsam wuchs dann der Tumor, ohne die Netzhaut

wesentlich weiter abzudrängen. Dann trat noch eine Blutung aus der Geschwulst in die subretinalen Maschen ein.

2) Mikroskopische Untersuchung obigen Tumors, von Ad. Alt.

Es handelte sich um eine grauweißliche, breit von der Aderhaut entspringende Geschwulst, die aus alveolär gegliederten Spindelzellengruppen bestand. Sie war durchaus auf die Gegend der Makula beschränkt, nirgends fanden sich sonst mikroskopisch verstreute sekundäre Knoten, nur hier und da kleine Pigmentzellen-Knoten in der Netzhaut, die wohl von früheren Blutungen herstammen mochten.

3) Zwei Fälle von Frühjahrskatarrh, von Julius Gross.

Juli.

Der diagnostische Wert der Gesichts- und Farbenfelder bei hysterischer Amblyopie, von J. H. Gross.

Der Artikel behandelt besonders die unvollständige Anästhesie des Gesichtssinnes, die hysterische Amblyopie, die sich in einer Herabsetzung der Sehschärfe, Einengung des Gesichtsfeldes und einer Störung des Farbensinns, der Lichtempfindung und der Akkommodation zeigen kann. Bekanntlich ist die konzentrische Einengung des Gesichtsfeldes das charakteristische. Sie kann einen extremen Grad erreichen, so daß sie bis an den Fixierpunkt geht, dabei aber die Sehschärfe normal bleiben und umgekehrt. Die Einengung kann Tage, Monate und Jahre andauern. Daneben kann der Licht- und Farbensinn leiden. Verf. teilt den einschlägigen Fall einer 22jährigen Dame mit, die einen wandernden Skotomfleck im Gesichtsfeld angab, Beide Gesichtsfelder waren zudem verengt und die Farbenfelder für rot und blau ziemlich gleichmäßig verschoben.

August.

Blutstrom-Erscheinungen am Auge, von W. H. Luedde.

Man hat drei verschiedene Gefäßsysteme am Auge auseinander zu halten: das der Netzhaut, das der Uvea und das der Bindehaut. In der ersten Gruppe interessiert im wesentlichen der Venen- und Arterienpuls in ihrer pathognostischen Bedeutung, auch die Stauungspapille gehört dahin, ferner die Embolie und Thrombose der Zentralgefäße. Verf. führt einen Fall an, wo bei einer 20jährigen Dame ein Augenspiegelbild wie bei einer partiellen Verstopfung der zentralen Vene oder ihrer Verästelungen bestand und auf einen Diabetes zurückgeführt wurde, obwohl vom Zucker-Harn abgesehen, keinerlei Symptome eines allgemeinen Diabetes vorhanden waren. In Wahrheit war die Zirkulations-Störung durch eine schwere Eiterung in der Keilbeinhöhle derselben Seite bedingt und dadurch vielleicht bei der nahen Beziehung zu der auf der Sella turcica ruhenden Zirbeldrüse das Auftreten von Zucker im Urin verursacht. Mit der Beseitigung der Ursache hörte sowohl dieses wie das einseitige venöse Zirkulationsphänomen auf. Die Gruppe der Stromstörungen im System der Aderhaut, Ciliarkörper und Iris wird vornehmlich durch das Glaukom repräsentiert. Am einfachsten lassen sich die Veränderungen des Gefäßsystems an den Bindehautgefäßen studieren, die man ja schon mit der einfachsten Lupe und ganz bequem mit dem Zeiss-Czapki'schen binokularen Hornhaut-Mikroskop betrachten kann. Man kann aus der Verlangsamung und Unterbrechung des Blutstroms seine

Schlüsse ziehen, man kann die Wirkungen des Adrenalin und Dionin auf die Gefäße direkt beobachten, man kann bei aufmerksamer Untersuchung scheinbar harmloser Fälle oft auf diese Weise frühzeitig eine Arteriosklerose entdecken, die sonst noch keine Erscheinungen gemacht hat. Interessant ist ein Phänomen der Rückwärtsströmung in den Bindehautgefäßen bei sonst gesunden Individuen in Ermüdungs-Zuständen, eine Erscheinung, die vermutlich ihre Parallele in den Gehirngefäßen beim Einschlafen findet.

Peltesohn.

III. The Ophthalmoscope. 1912. Juli.

1) **Hornhaut-Entzündung als Ursache von Kurzsichtigkeit,** von J. A. Wilson.

Unter 100 Fällen von Hornhaut-Trübung, von welchen 79 beide Augen, die übrigen ein Auge betrafen, hatten 46 % myopischen Astigmatismus, 21 % Kurzsichtigkeit. Nur in einem Teil der Fälle wird die Kurzsichtigkeit durch Änderung der Hornhaut-Krümmung erklärt.

---

2) **Ein Fall von Netzhaut-Embolie,** von R. Bladson Hird.

Bei dem 31jährigen Patienten, dem plötzlich die untere Gesichtsfeldhälfte des rechten Auges fehlte, waren die oberen Netzhautgefäße leer, die unteren von normaler Beschaffenheit. In einer nach oben verlaufenden Arterie konnte vor der Teilung in temporale und nasale Zweige ein runder weißlicher Körper gesehen werden. Die zentrale Sehschärfe blieb normal, die obere Hälfte des Sehnerven-Eintritts wurde später blaß.

August.

1) **Ein Fall von Rhinosporidium Kinealyi der Bindehaut,** von R. H. Elliot und A. C. Ingram.

Bei einem 60jährigen Inder fand sich an der Haut des Unterlids eine polypöse Geschwulst; auf der Bindehaut des Unterlids lag eine rötlich gelatinöse Masse, auf Druck entleerte sich aus den Follikeln rahmiger Eiter. Eine dritte elastische Geschwulst lag unter der Haut frei verschieblich am inneren Augenwinkel. Die Geschwülste wurden operativ entfernt, sie enthielten typische Cysten von Rhinosporidium Kinealyi.

---

2) **Ungleiche Altersweitsichtigkeit,** von A. W. Stirling.

1. 46jähriger Mann rechts — 0,5 ⊃ cyl. — 1,5 Achse 5° = $^6/_4$. Links — 0,5 ⊃ cyl. —/Achse 10° S = $^6/_4$. Zum Lesen + 0,75 mit Cylinder war störend, bis links + 0,75 in + 1 geändert wurde. 2. 42jährige Frau rechts + 2 ⊃ cyl. + 1,5, Achse 150°, S = $^6/_5$, links + 1,25 ⊃ cyl. + 2,5 Achse 90°, S = $^6/_5$. Es wurde rechts + 3, links + 2,25 mit Cylindern verordnet. Das Buch mußte dann für das linke Auge näher, als für das rechte gehalten werden.

G. Abelsdorff.

IV. Archives d'Ophtalmologie. 1912. Nr. 6.

1) **Die Entfernung der intraokularen Eisensplitter mit dem Riesenmagneten,** von Prof. Rollet.

16 Fremdkörper wurden aus dem hinteren Bulbussegment entfernt und folgende Resultate erzielt: 2 Enukleationen, 9 Augen ohne Sehkraft erhalten, aber in 3 Fällen operabler Verletzungs-Star, 5 Augen hatten eine Sehschärfe von 1 bis $^1/_8$. Bei keinem Kranken trat sympathische Ophthalmie auf.

Die Prognose der intraokularen Fremdkörper muß also mit aller Reserve gestellt werden.

---

2) **Die perforierende vordere Sklerektomie für andre Erkrankungen als Glaukom,** von Prof. Lagrange.

Von den 7 beobachteten Fällen verlief nur ein einziger ungünstig. Die Fälle, in denen Verf. die vordere Sklerektomie anwandte, sind folgende:

1. Drei Fälle von angeborenem Buphthalmus. 2. Ein Fall von Staphyloma anterior. 3. Ein Fall von Keratoglobus. 4. Ein Fall von Keratoconus. 5. Ein Fall von sekundärer Drucksteigerung nach Star-Operation.

---

3) **Kongenitales vertikales Schielen,** von Prof. P. Lagleyze.

Beobachtungen an 12 Fällen von Strabismus sursumvergens und 5 Fällen von Strabismus deorsumvergens.

---

4) **Die Behandlung der Nikotin-Amblyopie mit Lecithin,** von Dr. de Waele.

Die Behandlung wirkt günstig auf die frischen Fälle und bringt die Sehschärfe wieder auf die Norm zurück; sie bessert schnell die alten Fälle, aber im allgemeinen bleiben die Fortschritte bis zu einem gewissen Grade beschränkt.

Verf. gibt jeden 2. Tag eine Injektion von 0,2 g Lecithin, die intramuskulär oder subkutan angewandt werden kann.

Nr. 7.

1) **Misch-Geschwulst der Tränendrüse,** von de Lapersonne.

Die Geschwulst wurde an einem 36jährigen Patienten beobachtet. Beschreibung des anatomischen und mikroskopischen Befundes an der Hand von ausgezeichneten Abbildungen.

---

2) **Die Augen-Tuberkulose und ihre Behandlung,** von Dr. Abadie.

Bei der Augen-Tuberkulose, hauptsächlich wenn die Diagnose frühzeitig gestellt ist, muß man so viel als möglich jeden chirurgischen Eingriff vermeiden.

Das Tuberkulin liefert bisweilen schnelle und günstige Resultate.

In Fällen, wo es sich um Syphilis und Tuberkulose handelt, muß die spezifische und antibakterielle Kur angewandt werden.

---

3) **Die pseudo-sympathische Augenneurose,** von Dr. L. Weekers.

Man beobachtet eine Herabsetzung der Sehschärfe, die periodisch, meistens aber dauernd auftritt. Das Gesichtsfeld ist eingeengt. Es besteht Blendung, Photopsie und Schmerzgefühl. Niemals sind organische Veränderungen mit dem Augenspiegel nachweisbar, alle Störungen sind funktioneller Natur.

---

4) **Vergleichende Anatomie und Physiologie des Auges und seiner Adnexe,** von Dr. J. N. Roy.

Im ersten Teile der umfangreichen Arbeit werden die wirbellosen Tiere besprochen. 1. Protozoen, 2. Ringelwürmer, 3. Mollusken, 4. Arthropoden, im 2. Teile die Wirbeltiere: 1. Reptilien, 2. Fische, 3. Vögel, 4. Säugetiere.

Nr. 8.

1) **Krankhafte Veränderung (Durchsetzung mit weißen Flecken) der Macula lutea (macula pommelée),** von J. P. Nuel.

Die seltene Erscheinung wurde vom Verf. in 5 Fällen beobachtet. Es scheint sich um einen degenerativen Vorgang zu handeln. Es ist eine chronische Affektion, welche nicht zur völligen Erblindung führt, und tritt klinisch unter einem zentralen Skotom, meistens doppelseitig, auf.

---

2) **Die krankhaften Veränderungen der Lidbindehaut,** von Dr. J. Cazaux.

Beschreibung eines klinischen Falles mit mikroskopischem Befund.

F. Mendel.

V. l'Ophtalmologie Provinciale. 1912. Nr. 4.

1) **Spontane Luxation der Linse in die Vorderkammer,** von Dr. Pons.

Interessant an dem veröffentlichten Falle sind folgende drei Punkte:

1. Die vollständig spontane Luxation, ohne daß von dem Patienten eine Ursache angegeben werden kann.

2. Die Luxation war 4 Jahre vorher unter denselben Erscheinungen auf dem andren Auge aufgetreten.

3. Der Mechanismus, durch den die Luxation erfolgt ist.

---

2) **Neuritis optica im Verlauf des Stillens,** von Dr. Villard.

Beobachtung an 2 Frauen.

Nr. 6.

1) **Ulcus rodens der Hornhaut und Verletzung,** von Dr. L. Dor.

---

2) **Der operative Eingriff bei Staren mit sehr langsamer Entwicklung.**

Verf. beschreibt die am häufigsten angewandten Verfahren, welche auch die sichersten Resultate geben.

---

3) **Der diabetische Star, Pathogenese und Prognose,** von Prof. Lagrange.

---

4) **Die Verletzungen des Sehnerven als Folge der Fraktur des Canalis opticus,** von Dr. H. Le Roux.

---

5) **Ein Fall von traumatischer Luxation der Linse in den Glaskörper,** von Dr. H. Le Roux.

Das verletzte Auge hat, mit + 10,0 Di., $^1/_4$ der normalen Sehschärfe, und dieser Befund hat sich im Laufe von $3^1/_2$ Jahren nicht verändert.

---

6) **Die Augen-Erscheinungen bei den traumatischen Neurosen,** von Dr. Aubineau.

---

7) **Zwei Fälle von Netzhaut-Ablösung, geheilt durch einfache Sklerektomie, Technik der Operation,** von Dr. Bettremieux.

Nr. 8.

1) **Das syphilitische Pseudo-Hypopyon,** von Prof. Rollet.

2) **Tuberkulin und Augen-Tuberkulose,** von Dr. Beauvieux.

Verf. hat ausgezeichnete Resultate mit dem Tuberkulin erzielt, besonders in 2 Fällen von Chorioiditis disseminata und in einem Falle von Chorioiditis centralis.

Die Technik muß aber gut beherrscht, und der Patient aufmerksam beobachtet werden.

3) **Die klinischen Verschiedenheiten bei der Wahl der Brillen,** von C. Golesceano.

4) **Doktor-Schriften aus der Augenheilkunde.**

Chapeaud: Künstliches Reifen des Altersstars, der sich langsam entwickelt.

Darrieur: Die Enukleation bei der Behandlung der traumatischen und metastatischen Panophthalmie.

Gérand: Die Protrusio und ihre Messung.

Landreen: Beitrag zur durchsichtigen Regeneration der Hornhaut beim Kaninchen.

Mirza Said Khan: Toxische Alkohol-Amblyopie.

Moreau-Lajarrige: Indikationen und Kontra-Indikationen des Eingriffs bei einseitigem Star.

Mosquet: Die intravenösen Quecksilber-Injektionen in der Augenheilkunde.

Peythien: Die Wirkung von Salvarsan auf den Sehnerv.

Plouquet: Einige Fälle von spezifischer Iritis mit Salvarsan behandelt.

Sezalory: Der Augenzahn.

Stephenson Sydney: Metastatisches Sarkom von der Iris ausgehend.

Velter: Verletzungen der Augenwege bei der Sklerose.

Winawer: Das Argylt-Robertson'sche Symptom. Anatomische, physiologische, pathologische Studie.

F. Mendel.

Vermischtes.

1) XVII[th] International Congress of Medicine.
(London 1913, 6. bis 12. August.)

President: Sir Thomas Barlow, Bart., K. C. V. O., M. D., F. R. S., 10, Wimpole Street, W. — Treasurers: G. H. Makins, Esq., C. B., 49, Upper Brook Street, W. Sir Dyce Duckworth, Bart., M. D., 28, Grosvenor Place, SW. — Gen.-Secr.: Dr. Herringham, 40, Wimpole Street, W. — Central Office: 13, Hinde Street, London, W.

A) Die Sekretäre der ophthalmologischen Sektion ersuchen uns, folgende Bestimmungen in Erinnerung zu bringen:

Die Themata aller Original-Vorträge sind beim Zentralbureau des Kongresses bis zum 30. April 1913 anzumelden; später angemeldete Vorträge können erst auf die Tagesordnung gesetzt werden nach Diskussion der rechtzeitig angemeldeten und von der Sektionsleitung angenommenen Vorträge.

Nach dem 1. Juli 1913 können Vorträge nicht mehr angenommen werden.

Alle Mitteilungen sind mit der Schreibmaschine zu schreiben. Original-Arbeiten können in englischer, französischer, deutscher und italienischer Sprache abgefaßt werden.

B) Sektion IX. — Augenkrankheiten.

Präsident: Sir Henry Swanzy, M. D., F. R. C. S. I. — Sekretäre: E. Treacher Collins, F. R. C. S. J. B. Lawford, M. D., C. M., F. R. C. S. George Mackay, M. D., F. R. C. S. Ed. Louis Werner, F. R. C. S. I.

Donnerstag, 7. August. 1. Die Pathogenese der chronischen Uveïtis, mit Ausnahme der syphilitischen, tuberkulösen und sympathischen Formen. Referenten: Prof. Dr. Ernst Fuchs in Wien. Prof. de Schweinitz in Philadelphia, V. St. A.

Freitag, 8. August. 2. Die Glaukom-Operationen mit besonderer Berücksichtigung der vergleichenden Resultate der Iridektomie und deren neueren Substituierungen. Referenten: Prof. Lagrange in Bordeaux. Prof. Priestley Smith in Birmingham.

Sonnabend, 9. August. 3. Eine Demonstrations-Sitzung oder eine Diskussion über ein noch nicht festgestelltes Thema.

Montag, 11. August. 4. Augenkrankheiten, verursacht durch ungeeignete Lichtwirkungen. Referenten: Prof. Carl v. Hess in Würzburg. John H. Parsons, F. R. C. S. in London.

Dienstag, 12. August. 5. Die Anaphylaxie in ihren Beziehungen zur Ophthalmologie. Referenten: Dr. V. Morax in Paris. Dr. Aurel v. Szily in Freiburg i. Br.

C) Deutsches Reichs-Komitee
für den XVII. Internationalen Medizinischen Kongreß London 1913.
Vorsitzender: Prof. Dr. Waldeyer, Geh. Ober-Med.-Rat,
Berlin W. 62, Lutherstraße 35.

Generalsekretär: Prof. Dr. Posner,
Geheimer Med.-Rat,
Berlin W., Keithstraße 21.

Schatzmeister: E. Stangen,
Kgl. Kommerzienrat
Berlin W. 8, Friedrichstraße 72.

2) Historical Medical Museum. London 1913.

London, den 30. Dezember 1912.

Eine historisch-medizinische Ausstellung in London.

Zum erstenmal seit 21 Jahren wird der Internationale Medizinische Kongreß im Sommer 1913 in London tagen. Im Zusammenhange damit bereitet Herr Henry S. Wellcome eine Ausstellung seltener und merkwürdiger Gegenstände, die sich auf Medizin, Chemie, Pharmakologie und ihre verwandten Wissenschaften beziehen, vor. . . .

Eine vollständige und illustrierte Übersicht wird allen Interessenten auf Wunsch durch „The Secretary, 54a Wigmore Street, London W. (England)“, zugestellt.

3) XII. Internationaler Ophthalmologen-Kongreß.

St. Petersburg, 10. August/28. Juli bis 15. August/2. August 1914.
Zentralbureau: St. Petersburg, Augenheilanstalt, Mochowaja 38.

Erstes Rundschreiben. St. Petersburg, Dezember. 1912.

Sehr geehrter Herr Kollege!

Zur Vorbereitung des unter dem Protektorat Seiner Majestät des Kaisers stehenden Kongresses ist in St. Petersburg ein Zentralbureau gebildet worden. Zu diesem gehören die Professoren der Ophthalmologie unsrer Universitäten, Vertreter der russischen Ophthalmologischen Gesellschaften und Augenärzte

in verschiedenen Städten des Reiches. Das Zentralbureau erweitert sich zum internationalen Organisationskomitee durch Angliederung von bekannten Vertretern der Augenheilkunde in allen Kulturstaaten, als korrespondierende Mitglieder.

Einem sympathischen Brauch folgend, und in Anerkennung der hohen Verdienste des Komitees in Neapel, ist das Ehren-Präsidium des XII. Kongresses dem hochverehrten Prof. Arnaldo Angelucci in Neapel übertragen worden.

Mit Berücksichtigung der Regeln, die für den X. und XI. Kongreß die Zustimmung der Teilnehmer gefunden haben, ist das Reglement für den XII. internationalen Ophthalmologen-Kongreß abgefaßt worden.

Der Kongreß in Neapel hat außer den bis dahin geltenden Kongreßsprachen: französisch, deutsch, englisch, auch italienisch und spanisch als offizielle Sprachen anerkannt. Jetzt kommt natürlich auch das russische hinzu. Alle Kollegen, welche eine Mitteilung zur Diskussion stellen, müssen wir dringend bitten, ihrer Arbeit Leitsätze in französischer Sprache hinzuzufügen. Nur dann wird es möglich sein, über die Arbeiten zu diskutieren, und das ist doch wohl Hauptzweck auf einem Kongresse.

Wir bitten Sie, sei es direkt oder durch ein Mitglied Ihres Staates, dem Zentralbureau möglichst zeitig Ihre Teilnahme an dem Kongresse anzeigen zu wollen, und hoffen, daß Sie auch aktiven Anteil an den Arbeiten des Kongresses nehmen werden.

Alle weiteren Nachrichten und Rundschreiben, wie die Organisation des Kongresses sie veranlassen wird, werden Ihnen durch einen Vertreter Ihres Staates zugehen.

Mit kollegialem Gruße
Prof. L. G. Bellarminoff,
Präsident des Zentralbureau und des internationalen Organisationskomitees.

Korrespondierende Mitglieder sind:

Für Deutschland: Prof. Th. Axenfeld in Freiburg i. Br.. Prof. C. Hess in München. Prof. J. Hirschberg in Berlin. Prof. H. Kuhnt in Bonn a. Rh. Prof. Th. Leber in Heidelberg. Prof. W. Uhthoff in Breslau.

Für Dänemark: Prof. J. Bjerrum in Kopenhagen. Priv.-Doz. C. F. Heerfordt in Kopenhagen.

Für Holland: Prof. H. Snellen jun. in Utrecht. Prof. M. Straub in Amsterdam.

Für Österreich-Ungarn: Prof. E. Fuchs in Wien. Prof. A. Elschnig in Prag. Prof. E. v. Grósz in Budapest Prof. B. Wicherkiewicz in Krakau.

Für Norwegen: Dr. S. Holth in Christiania.. Dr. Lyder Borthen in Trondhjem.

Für Schweden: Prof. A. Dalèn in Lund. Dr. E. Nordenson in Stockholm.

Für die Schweiz: Prof. C. Mellinger in Basel. Prof. A. Siegrist in Bern.

Für Japan: Prof. Dr. Komoto in Tokio. Dr. Nobuo Inouye in Tokio. Dr. Ogata in Osaka.

Offizielle Themata, die auf der Schluß-Sitzung in Neapel bestimmt wurden, sind: a) die Ätiologie des Trachoms. b) die Ernährung des Auges.

4) Eine Berichtigung zur Geschichte der Augenheilkunde. Von J. Hirschberg.

Aus der Augenheilkunde, welche Demosthenes im ersten Jahrhundert unsrer Zeitrechnung verfaßt, und welche den griechischen Kanon unsrer

Wissenschaft gebildet[1], hat uns der Sammler Aetius[2], der um die Mitte unsres 6. Jahrhunderts wirkte, ein kleines Kapitel aufbewahrt „über die in das Auge hineinfallenden Thierchen oder Hülsen oder Sandkörner."

Die darin vorkommenden Worte *δακτυλίῳ ἔξελε* hat der gelehrte Janus Cornarius (Johannes Hagenbut), Stadtphysikus zu Frankfurt a. M.[3], 1541 übersetzt mit digito exime: er hat also *δακτύλῳ* gelesen.[4] Denn bekanntlich heißt *δάκτυλος* der Finger, *δακτύλιος* der Finger-Ring.

Durch die Autorität des Janus Cornarius habe ich mich leider verblüffen lassen, 1899 in meiner Augenheilkunde des Aëtius (S. 40) gleichfalls *δακτύλῳ* zu setzen und in meiner Geschichte der Augenheilkunde (XII, S. 399) entsprechend zu übersetzen.

Aber einige Jahre danach habe ich von den Arabern gelernt, daß sie den ⟨Faden-⟩ Wurm unter der Lidhaut mit einem Ring einschließen, dann die Haut spalten und den Wurm herausziehen.[5] So schien es mir geraten, den überlieferten Text bei Aëtius der Verbesserung von Janus Cornarius vorzuziehen.

Übrigens hätte ich[6] das richtige schon von den Griechen lernen können.

In des Aristophanes übermütiger Komödie Lysistrate heißt es, V. 1025—1028:

(A. Führerin des Frauen-Chors).

κεἴ με μὴ ἐλύπεις, ἐγώ σου κἂν τόδε τὸ θηρίον
τοὐπὶ τῷ ὀφθαλμῷ λαβοῦσ' ἐξεῖλον ἄν, ὃ νῦν ἔτι.

(B. Führer des Männer-Chors).

τοῦτ' ἄρ' ἦν με τοὐπιτρῖβον! δακτύλιος οὑτοσί·
ἐκσκάλευσον αὐτό, κᾆτα δεῖξον ἀφελοῦσά μοι,
ὡς τὸν ὀφθαλμόν γέ μου, νὴ τὸν Δία, πάλαι δάκνει.

„A. Hättest du mich nicht so geärgert, so würde ich dir auch schon das Tierchen da auf deinem Auge, das noch drin ist, gepackt und herausgenommen haben.

B. Also das war's, was mich plagte. Da, nimm ⟨m⟩einen Ring. Scharre es heraus und, wenn du es herausbekommen, zeig' es mir. Bei Gott, schon lang beißt es mir das Auge." — Und sie zeigt ihm die gewaltig große Schnake (*ἐμπίς*).

Der Scholiast zum Aristophanes sagt: *ἐμπὶς ζῷον κώνωπι παραπλήσιον.* Die gelehrten Herausgeber der Tierkunde des Aristoteles, Aubert und Wimmer, (Leipzig 1868, S. 163), erklären *ἐμπίς* für Culex pipiens, die Mücke.

Wenn also die Ärzte, die den Aëtius studierten, der Stelle des Aristophanes sich nicht gleich erinnerten; so haben die Philologen, welche den Aristophanes erklärt, ebensowenig an die Stelle des Aëtius gedacht.

Der Scholiast sagt zwar ganz richtig:

δακτύλιος οὑτοσί· δίδωσιν αὐτῇ δακτύλιον, ἵνα ἐξενέγκῃ τὴν ἐμπίδα τοῦ ὀφθαλμοῦ.

---

[1] Vgl. meine Gesch. d. Augenh. XII, S. 368; XIII, S. 24, 246, 258.

[2] Ebendaselbst XII, S. 370.

[3] Geb. in Zwickau 1500, 1542 Prof. d. Med. zu Marburg, 1547 zu Jena, wo er schon 1548 gestorben, Verfasser der ersten auf Handschriften-Vergleichung beruhenden Ausgabe des Hippokrates, Venedig 1544.

[4] Vgl. Med. artis principes, 1546, excud. Henricus Stephanus: Aët. tetrabibl. S. 306, E.

[5] Gesch. d. Augenh. XIII, S. 187.

[6] Herrn Cornarius möchte ich eher entschuldigen: denn 1531 hat er seine Übersetzung begonnen, 1532 ist Lysistrate zum ersten Male gedruckt worden.

Aber das hat nicht immer Gnade vor den Augen der modernen Philologen gefunden. Blaydes aus Oxford sagt (Lysistr., Halle, 1880, S. 281), daß nur Dindorff und Enger die törichte Erklärung des Scholiasten anerkennen, Brunck *δακτύλιος οὑτοσί* richtig mit mordaculus iste übersetzt habe, und hier nur eine Anspielung an das Wort *δάκνειν* vorliege. Dem hat sich unser Droysen in seiner ausgezeichneten Übersetzung des Aristophanes angeschlossen:[1] „solch' ein kleiner Bisserich". (Leipzig 1881, II, S. 163.)

Allerdings, die neueste[2] und ganz vortreffliche Ausgabe des Aristophanes, mit der J. van Leeuwen zu Leyden uns beschenkt hat, bringt vollkommen richtig: en anulus; und fügt hinzu „ad invertendam credo oculi palpebram." Doch ist hier von kunstgerechtem Umdrehen der Lider[3] nicht die Rede, sondern nur von der Pfuscherei der alten Weiber, die mit dem dünnen Ring zwischen Lid und Auge fahren und die Schnake herausscharren.

Beiläufig möchte ich bemerken, daß noch im 19. Jahrhundert ein feiner, kleiner Ring (aus Uhrfeder), allerdings an einem Stil, zur Entfernung der Fremdkörper von der Augapfel-Oberfläche erfunden worden ist.

Ich schließe mit dem berichtigten Text des Aëtius und seiner Übersetzung.

Περὶ τῶν ἐμπιπτόντων εἰς τὸν ὀφθαλμὸν ζῳϋφίων ἢ ἀχύρου ἢ ψάμμου. Δημοσθένους. ιή.

Ἐὰν εἰς τὸν ὀφθαλμὸν κώνωψ ἤ τι ἕτερον ζῳΰφιον ἐμπέσῃ, μύσας τὸν ἕτερον ὀφθαλμὸν καὶ διανοίγων τὸν πεπονθότα ἐξελεύσεται αὐτομάτως τὸ ζῳΰφιον· ἐὰν δὲ ἄχυρον ἢ ψάμμος ἤ τι τοιοῦτον ἐμπέσῃ, πειράθητι μὲν καὶ τότε τὸ αὐτὸ ποιεῖν· εἰ δὲ ἐμμείνῃ, δακτυλίῳ ἔξελε, ἢ ὕδωρ ἢ γάλα ἢ μελίκρατον [μᾶλλον] ἐγχυμάτιζε· ἐὰν δὲ μᾶλλον προσέχηται τῷ ὀφθαλμῷ, φαρμάκῳ τινὶ τῶν ἀμολύντων καὶ μὴ δριμέων ἀναρπάζειν, οἷόν ἐστι τὸ διὰ μέλιτος.

Wenn in das Auge eine Mücke oder irgend ein andres Tierchen hineingefallen ist, so schließe man das andre Auge und halte das leidende offen: dann wird das Tierchen von selbst herauskommen. Wenn aber ein Hälmchen oder Sand oder etwas derartiges hineingefallen ist, versuche man auch dann das nämliche zu tun. Wenn es aber drin geblieben; so nehme man es mit einem Ring heraus, oder gieße Wasser, Milch oder Honigwasser hinein. Wenn es aber fester am Auge haftet, dann muß man es mit einem der zähen[4] und nicht scharfen Mittel fortnehmen, z. B. mit dem aus Honig.

Bibliographie.

1) Drei geschichtliche Arbeiten. A) Die Lehre vom Sehen bei Hunain b. Ishâq, von Dr. med. M. Meyerhof und Dr. phil. Cr. Prüfer in Kairo. Sep.-Abdr. aus d. Arch. f. Gesch. d. Med. VI, 1, 1912. Nach einer arabischen Handschrift). B) Aus der Tübinger Univers.-Augenklinik.

[1] Ludwig Seeger übersetzt: „Da nimm' diesen Zauberring". Davon steht gar nichts im Text.

[2] Leyden 1903, S. 141.

[3] Dies kommt in Betracht für des Aristophanes Plutos, V. 716 fgd. Vgl. meine Gesch. d. Augenh. XII, S. 60.

[4] Nahezu von Pflaster-Konsistenz. *τῶν ἀμολύντων . . οἷς ἐφεξῆς ἐστιν ἡ τῶν ἐμπλάστρων σύστασις.* Galen, Bd. XIII, S. 1006. — Der Name *ἀμόλυντον* (unbefleckt, nicht fleckend) ist ja leicht verständlich, — schon aus Cael. Aurelian. (morb. acut. II. c. 37), „quod attrectatum manibus nihil de se inquinamenti dimittat."

Joh. Friedr. Reichenbach, Leibchirurg des Herzogs Karl Eugen und seine Dissertatation Über eine neue Operations-Methode der Pupillen-Verwachsung (1767) von Alfons Bantle, med. Prakt. aus Altoberndorf. (Württemb. Med. Corresp.-Bl. 1912.) C) Aus der Tübinger Universitäts-Augenklinik. Alex. Camerer und die Dissert. Julius Frie. Breier's „de Ophthalmia venerea". Inaug.-Diss. unter d. Praesid. von Prof. Dr. v. Schleich ... v. Richard Sattler, med. Prakt. aus Canstatt. Tübingen 1912.

J. Hirschberg.

2) Die Netzhaut-Vorgänge. Grundlinien eines Beitrags zur Theorie des Sehens, von A. Thierfelder. (Beitr. z. Augenheilk. H. 80.) Vor jeder Sehzelle liegt, durch einen Kanal mit ihr verbunden, die zugehörige Regenerationszelle. Die Innenglieder der Sehzellen bilden nach der Annahme des Verf.'s einen Hohlraum, der von der in all ihren Molekülen lichtempfindlichen Sehsubstanz angefüllt ist; die Zellen sitzen auf Nervenfasern und enthalten den den Nervenvorgang auslösenden End-Apparat. Nur die belichteten Moleküle wirken derartig. Die Moleküle der Sehsubstanz in den Sehzellen sind mit Energie beladen, die durch Belichtung sehr schnell frei gemacht wird; die Beseitigung der abgenutzten Moleküle und ihr Ersatz durch frische erfordert eine gewisse Zeit, — hierin liegt die Ursache der verschiedenen Nachwirkungen (Nachbilder usw.). Die Flüssigkeit der Sehzellen wird durch Belichtung chemisch verändert, nur die belichteten Moleküle üben auf den bespülten End-Apparat einen Reiz aus; jede Sorte farbiger Strahlen wirkt anders, und jedes einzelne Molekül ist für Strahlen bestimmter Wellenlänge abgestimmt. Ist es abgenutzt, so wird es mittels Osmose, durch die Zellwand entfernt, um regeneriert zu werden. Ohne Belichtung ruhen die Moleküle, während und nach der Belichtung rücken sie vorwärts und verlassen schließlich die Zelle. Die Moleküle, die auf die verschiedenen Farbtöne antworten, sind verschieden groß, ihre Abwanderung erfolgt daher mit verschiedener Geschwindigkeit. Auf diese Vorgänge stützt sich Verf. bei der Erklärung der Sehvorgänge; er erklärt mit ihr die komplementären Nachwirkungen wie die Farbenblindheit usw. Doch kann hier auf Einzelheiten nicht eingegangen werden.

3) Über den Einfluß des Adaptations-Zustandes auf die Empfindlichkeit des Auges für galvanische Reizung, von A. Brückner und R. Kirsch. (Zeitschr. f. Sinnesphysiol. 1912. September.) An drei verschiedenen Stellen im Gesichtsfelde lassen sich bei Schließungs- und Öffnungsblitzen deutlich Licht-Erscheinungen unterscheiden, und zwar in der Peripherie, im Zentrum und blinden Fleck; die Peripherie hat die niedrigste Schwelle, dann folgen Zentrum und blinder Fleck. Nur im Zentrum und im blinden Fleck beeinflußt der Adaptationszustand die Schwellenhöhe, für die Peripherie gelang dieser Nachweis noch nicht, weil die peripheren Netzhautteile so schwer für Hell genügend zu adaptieren sind. Die Unterschiede in der galvanischen Empfindlichkeit bei verschiedenem Adaptationszustande zeigen sich bei einzelnen Individuen neu, wenn das eine Auge hell-, das andre dunkeladaptiert ist; bei beiderseits gleichem Adaptationszustande ist dann ein Untschied in der Schwellenhöhe für das hell- und dunkeladaptierte Auge nicht nachweisbar. Die Schwellenreize für das hell- und das dunkeladaptierte Auge verhalten sich für Makula und auch für den blinden Fleck bezüglich der erforderlichen Stromstärken wie 2 : 1. Auch bei galvanischer Reizung erfolgt eine Reizsummation bei binokularer Erregung durch den adäquaten Lichtreiz und Dunkeladaptation im Verein mit der relativen

Schwellenhöhe, für das dunkel- und helladaptierte Auge, bei galvanischer Reizung kann man mit Piper in diesen Tatsachen den Ausdruck einer Stimmungsänderung in zentralen Teilen der Sehbahn erblicken. Die große absolute Differenz zwischen der Empfindlichkeits-Steigerung des dunkeladaptierten Auges gegenüber der galvanischen und der adäquaten Reizung läßt annehmen, daß der für diesen in Betracht kommende Prozeß im peripheren Organ vor sich geht, der andre dagegen in zentralen Abschnitten der Sehbahn.

4) Gedanken über den Mechanismus der Gesichts-Vorstellungen, von A. Thierfelder. (Beitr. z. Augenheilk. Heft 80.) Gemeinhin wird von der Sehzelle aus der entsprechende „Faservorgang" ausgelöst, es verbreitet sich dann zentripetal weiter. Doch kann der Faserverlauf auch umgekehrt geschehen. Der entsprechende psychische Vorgang dürfte beide Male nahezu der gleiche sein. Im ersten Falle liegen passive, im zweiten aktive „Empfindungen" vor, beide haben ihren Sitz in den Nervenfasern mit ihren Endorganen.

5) Eine Regel zur Bestimmung der Größe der perspektivischen Scheindrehung, von A. Thierfelder. (Beitr. z. Augenheilk. H. 80.) Beobachtet man z. B. schräg aufschauend ein horizontal sich drehendes Rädchen, so scheint es sich zuweilen in entgegengesetzter Richtung zu bewegen. Für das Entstehen dieser Täuschung ist außer der Beleuchtung der Elevationswinkel bedeutungsvoll, unter dem das Rädchen betrachtet wird. Das Ursprünglichere ist nach Verf. die Wendung der Drehungs-Ebene, nicht die Umkehrung der Drehungsrichtung, diese ist erst eine Folge jener.

6) The effects of ultra-violet Rays upon the Eye, by E. K. Martin. (Proceed. of the R. Soc. Series B. 1912. 25. Juli.) Versuche an jungen Kaninchen. Für Strahlen von 660—390 μμ sind alle Medien des Auges durchgängig. Die Kornea ist für Strahlen bis zu 295 μμ permeabel, Strahlen kürzerer Wellenlänge läßt sie nicht durch; die Linse absorbiert Strahlen von 350 μμ an (Suspension in normaler Salzlösung); zu verschieden dicken Scheiben gepreßt, absorbiert die Linse verschieden je nach der Dicke der Scheiben. Der Glaskörper ($^3/_{16}$ engl. Zoll dick) zeigt einen breiten Absorptionsstreifen zwischen 280 und 250 μμ. Verf. beschreibt ferner die histologischen Veränderungen, die nach einmaliger und wiederholter Bestrahlung mit der Hg-Dampflampe (Kromeyer) zu sehen sind. Selbst über Monate ausgedehnte Bestrahlung hatte keine mikroskopisch sichtbare Reizung der Iris bzw. des Strahlenkörpers im Gefolge, außer leichter Miosis und Hyperämie der Iris. Wurde 5—6 Stunden nach der Bestrahlung von $^1/_4$ bis 1 Stunde Dauer eine Parazentese vorgenommen, so löste das Kammerwasser von Kaninchen, die mit Blutkörperchen der Katze intraperitoneal vorbehandelt waren, diese nicht; wohl aber trat die Hämolyse ein, wenn nach ein- bis dreistündiger Belichtung 1—8 Tage später das Kammerwasser entnommen wurde. Kurt Steindorff.

7) Ein Fall von Tabes bei Eheleuten mit vollkommener Erblindung, von Dr. Mareau und C. Narcy. (Le Progrès Médical. 1912. Nr. 34.) Bei beiden Ehegatten, die das deutliche Bild der Tabes zeigen, ist die Wassermann'sche Reaktion positiv. Bei dem Manne bringt die Erblindung vollständig die Tabes in ihrer Entwicklung zum Stillstand. 6 Jahre nach Beginn der Erkrankung sind die tabischen Erscheinungen fast völlig verschwunden. Bei der Frau im Gegensatz nimmt die Tabes gleichzeitig mit der Erblindung eine äußerst schwere Form an. Die intravenösen Injektionen von Arseno-Benzol haben ein befriedigendes Resultat gezeigt.

8) Die ätiologische Bedeutung der Tuberkulose bei Augenkrankheiten, von Dr. A. Dutoit. (Deutsche med. Wochenschr. 1912. Nr. 37.) Sammelreferat.

9) Die ätiologische Bedeutung der Syphilis bei Augenkrankheiten, von Dr. Dutoit. Sammelreferat. F. Mendel.

10) Salvarsan in der Augenheilkunde, von Dr. E. Benda in Prag. (Wiener med. Wochenschr. 1912. Nr. 26 u. 27.) Verf. hat über 100 Fälle von Augen-Erkrankungen beobachtet, die der Salvarsan-Behandlung unterzogen worden waren. 90 dieser Fälle standen in der Klinik des Prof. Elschnig in Behandlung. Die Versuche erstreckten sich auf Fälle von Keratitis parenchymatosa, Iridocyclitis luetica, Chorioretinitis, entzündliche Sehnerven-Erkrankungen, Tabes und Augenmuskel-Lähmungen. Ausgenommen von 3 Fällen von Sehnerven-Netzhaut-Erkrankungen und einem Falle von Stauungspapille wurde in keinem Falle eine Schädigung des Sehorganes durch das Salvarsan wahrgenommen; bei Augen-Affektionen im Sekundär-Stadium der Lues konnte eine günstige Beeinflussung des Krankheitsprozesses am Auge durch Salvarsan sichergestellt werden; jedoch keine günstigere, als durch Quecksilberjod. In keinem Falle metasyphilitischer Erkrankung wurde eine sichere Beeinflussung des Krankheitsprozesses durch das Mittel erzielt; ebensowenig bei Keratitis parenchymatosa. Verf. hält die Salvarsan-Injektion bei luetischen Augen-Erkrankungen für indiziert, da sie den allgemeinen Krankheitsprozeß durch Eliminierung von reichlichsten Spirochäten-Herden zweifellos günstig beeinflußt, empfiehlt aber die Salvarsan- mit nachfolgender Quecksilber-Jodbehandlung zu verbinden. Vorsicht ist bei allen floriden luetischen Entzündungs-Prozessen der Uvea, zumal in den Frühstadien, am Platze; in solchen Fällen ist die Behandlung mit Jod-Quecksilber zu beginnen und erst wenn der Uveaprozeß im Rückgange ist, Salvarsan zu injizieren.

11) Les collyres mydriatiques et miotiques, par Rollet. (Le progrès méd. 1912. Juni.) Für den Studenten bestimmte Vorlesung.

12) Weitere Untersuchungen über die Ruhelage des Bulbus, von Hans Lempp. (Inaug.-Dissert. Berlin, 1912.) Die Orthophorie findet sich bei $25^1/_2\,^0/_0$ der (425) Untersuchten, sie ist nur eine der physiologischen Ruhelagen des Bulbus; am häufigsten besteht Esophorie ($40^1/_3\,^0/_0$). Exophorie bestand in $34\,^0/_0$. Refraktion und Lebensalter spielen keine Rolle, vielmehr scheint die Ruhelage durch das zufällige bald dieser, bald jener Stellung günstige Zusammentreffen der nervös-muskulären und mechanischen Momente bedingt zu sein.

13) Über die Lokalisation des Sehzentrum auf der medialen Fläche des Occipitallappens bei Hunden, von W. v. Bechterew. (Arch. f. Anat. u. Physiol. 1912. Heft 1 u. 2.) Nicht, wie Munk angibt, die Außenfläche des Hinterhauptlappens entspricht der Stelle, wo das Sehzentrum liegt, dieses liegt vielmehr auf der Innenfläche des Occipitallappen. Innere wie äußere Fläche verrichten die optisch-motorische Funktion.

Kurt Steindorff.

Um Einsendung von Separat-Abzügen wird gebeten (Berlin NW. 26 Schiffbauerdamm).

Verlag von Veit & Comp. in Leipzig. — Druck von Metzger & Wittig in Leipzig.

Centralblatt
für praktische
AUGENHEILKUNDE.

Herausgegeben von

Prof. Dr. J. Hirschberg, Geh. Med.-Rat, in Berlin.

Unter ständiger Mitwirkung der Herren Prof. G. Abelsdorff in Berlin, Dr. Berger in Paris, Prof. Birnbacher in Graz, Dr. Brailey in London, Prof. Cl. du Bois-Reymond in Schanghai, Dr. Crzellitzer in Berlin, Dr. Oscar Fehr in Berlin, Prof. C. Gallenga in Parma, Dr. Ginsberg in Berlin, Hofrat Prof. Goldzieher in Budapest, Dr. Gordon Norrie in Kopenhagen, Dr. Issigonis in Smyrna, Dr. Leo Jacobsohn in Berlin, Dr. May in Berlin, Lt. Col. F. P. Maynard, I. M. S., Calcutta, Dr. F. Mendel in Berlin, Dr. Moll in Berlin, Dr. W. Mühsam in Berlin, Dr. Neuburger in Nürnberg, Dr. Peltesohn in Hamburg, Dr. Pergens in Maeseyck, Prof. Peschel in Frankfurt a. M., Dr. Purtscher in Klagenfurt, Dr. M. Reich in Petersburg, Dr. H. Rönne in Kopenhagen, Obermed.-Rat Dr. Scheer in Oldenburg, Prof. Schenkl in Prag, Prof. Schwarz in Leipzig, Dr. Spiro in Berlin, Dr. Steindorff in Berlin.

Monatlich ein Heft. Preis des Jahrganges 12 Mark. Zu beziehen durch alle Buchhandlungen des In- und Auslandes und die Postanstalten des Deutschen Reiches.

1913. Siebenunddreißigster Jahrgang. Februar.

Augen-Krankheiten auf Java.

Von Dr. **C. H. A. Westhoff**, dirigierendem Augenarzt am Königin Wilhelmina-Hospital für Augenkranke zu Bandoeng (Java).

Daß Augen-Krankheiten bei verschiedenen Völkern und unter verschiedenen Einflüssen des Klima Abweichung von dem Schema zeigen, wie sie in Lehrbüchern beschrieben werden, kann man erwarten.

Inwiefern dies die einheimische Bevölkerung von Java betrifft, wird sich in folgender Abhandlung zeigen; die Aufmerksamkeit will ich lenken auf das Abweichende im normalen Verlauf einzelner Augenkrankheiten und

auf das Auftreten von Erkrankungen der Augen, welche in Ländern mit andren sozialen Zuständen selten oder nie vorkommen.

Die Zahl der Patienten mit Refraktions-Anomalien ist sehr gering. Die Javaner sind in der Regel Emmetropen und haben selten mehr als normale Sehschärfe. Bei tausend Untersuchungen des Beamten-Personals der Staats-Eisenbahnen, also bei gesunden Augen, machte ich diese Erfahrung. Natürlich kommen auch hier, wie in Europa, Fälle vor, wo man $^6/_5$ oder $^6/_4$ Sehschärfe findet, aber prozentweise ist dies selten.

Myopie findet man sehr selten, und dann betrifft es meist Zeichner von Kataster-Karten, welche, eben weil sie so vorzüglich in der Nähe sehen konnten, diesen Beruf wählten.

Astigmatismus kommt selten vor.

Presbyopie tritt hier früher ein als in Europa. Die berühmte Linie von Donders muß mindestens 5 Jahre zurückversetzt werden. Genaue statistische Angaben sind nicht zu machen, weil der Inländer selten weiß, wie alt er ist. Aber nicht allein Inländer, auch viele emmetropische Europäer haben, wenn sie mehrere Jahre in den Tropen waren, schon vor ihrem 40. Jahre ein positives Glas für Arbeit in der Nähe nötig.

Es ist wohl typisch, daß Farbenblindheit bei dem Javaner viel vorkommt. Bei den vielen Untersuchungen des Beamtenpersonals wurden bei den Inländern 2,5 % und bei den Europäern 4,5 % Rotgrün-Blinde gefunden.

Hinsichtlich der Augenlider ist wenig zu melden. Epicanthus kommt bei Javanern, aber viel mehr bei hier wohnenden Chinesen vor, und hat zur Folge, daß die Cilien durch Druck der abnormen Hautfalte nach innen gedrückt werden.

Die in Europa so häufig auftretende Blepharitis kommt hier auf Java, wo Skrofulose selten ist, sehr wenig vor.

Chalazia und Hordeola kommen regelmäßig unter Behandlung.

Ein eigentümlicher, von mir in Europa sehr selten beobachteter Zustand ist das ungenügende Anschließen des äußeren Augenlidwinkels an den Augapfel. Wenn man einmal seine Aufmerksamkeit auf diesen Zustand gelenkt hat, ist man erstaunt, wie oft dies bei Inländern vorkommt. Sehen die Leute gerade aus, dann sieht man, daß am äußeren Lidwinkel eine dreieckige Vertiefung zwischen Lid und Auge gefunden wird. Die Übergangsfalte ist zu klein, — nicht wegen Trachomnarben, denn die Bindehaut zeigt keine Spur von Trachom. Allein, man findet im unteren Winkel stets Follikel. Die Höhlung ist ein herrlicher Sammelplatz für Staub, der fortwährend reizend wirkt, wodurch die Follikel entstehen.

Beim Inländer findet man in der Bindehaut des Auges und der Augenlider oft große Pigmentflecken, welche nicht schaden.

Bindehaut-Krankheiten kommen sowohl an der Küste, als im Innern Javas sehr viel vor.

Bei der einfachen Conjunctivitis catarrhalis oder mucipara findet man

sehr oft kleine oder größere Blasen, welche das Ansehen von Phlyktänen haben und meist am Rande der Hornhaut sitzen, beim Nachlassen der Entzündung aber gleich verschwinden.

Wirkliche skrofulöse Phlyktänen der Hornhaut und Bindehaut sind sehr selten.

Kleinere Epidemien von Koch-Weeks'scher Bazillen-Conjunctivitis kommen dann und wann vor.

Fälle, wobei Morax-Axenfeld'sche Diplobazillen gefunden werden, sind fast immer unter Behandlung.

Das Trachom ist eine wahre Geißel der Bevölkerung und macht jährlich Tausende von Inländern blind und unfähig für die Arbeit. Es ist herzzerreißend, zu sehen, wie gesunde, kräftige Männer und Frauen hilflos ihr Leben fortschleppen.

Von fern und nahe kommen sie nach Bandoeng, der Hauptstadt der Preanger Regentschappen, die 700 m über Meereshöhe, in einem herrlichen Bergklima gelegen, um Hilfe zu suchen.



Konigin Wilhelmina Gasthuis for Ooglijders te Bandoeng.

In Bandoeng ist nämlich durch Ihre Majestät der Königin vor 4 Jahren eine prachtvolle Anstalt für Augenkranke gestiftet worden, wo z. B. im vorigen Jahre 3736 Patienten behandelt wurden. Es wurden 717 Kranke verpflegt und 806 Operationen vorgenommen. worunter 122 Star-Operationen.

Die heftigsten Formen von Trachom, wie sie nur selten in Europa gesehen werden, kommen hier täglich vor. Nicht selten findet man Einwärtswendung aller vier Augenlider.

Wie die Hornhäute dann aussehen, brauche ich nicht zu beschreiben. Glücklich kann aber durch die SNELLEN'sche Entropion-Operation sehr viel verbessert werden. Es gibt wenig Operationen, welche so heilspendend sind: ein tüchtiger Keil aus dem sehr verdickten Tarsus geschnitten, und die Patienten fühlen sich wie neugeboren. Die Cilien scheuern nicht mehr am Auge, und die Hornhaut klärt sich bedeutend auf. Rückfälle sind sehr selten, wenn die Operation lege artis, mit Schonung der Bindehaut ausgeführt wird. Nur da, wo die Bindehaut zu atrophisch ist, oder unnötigerweise durch Exzision der Übergangsfalte weggenommen ist, muß man nach FLARER den Haarzwiebelboden abtragen.

Die Behauptung, daß im Hochgebirge kein Trachom vorkommt, ist unrichtig. Ich sah auf mehr als 1000 m Höhe sehr ernste Trachomfälle bei der einheimischen Bevölkerung.

Die Conjunctivitis gonorrhoica erfordert viele Opfer bei den Erwachsenen. Fast immer kommen die Leute in Behandlung, nachdem schon mehrere Tage inländische Heilmittel versucht sind. Ist die Hornhaut vereitert, dann ist nicht mehr viel zu machen. Ist dies nicht der Fall, und werden die Patienten in der Anstalt verpflegt; dann heilen fast alle bei 2stündigen Einträuflungen mit 20°/₀ Protargol oder 5°/₀ Argentum colloidale. Nitras argenti wird nicht gebraucht, weil es zu viel schmerzt und die Patienten dann wegbleiben würden.

Die Hälfte der in der Blinden-Anstalt zu Bandoeng Verpflegten sind blind infolge der gonorrhoischen Conjunctivitis.

Eine in Holland seltene Augen-Krankheit ist Xerosis der Binde- und Hornhaut. Hier kommen dergleichen Fälle sehr viel zur Beobachtung. Es sind immer schwache, schlecht ernährte Kinder, welche an chronischer Unterleibskrankheit leiden. Die Mütter erzählen aus eigenem Antriebe, daß die Kinder des Abends schlecht oder gar nicht sehen konnten, Torpor retinae; nachdem wurde das Auge krank.

Die Bindehaut ist trocken, fettig, perlmutterglänzend und mit Schaum bedeckt. Der Teil der Bindehaut, welcher beim geöffneten Auge sichtbar ist, ist hauptächlich krank. Tränen und Flüssigkeit rinnen über die kranken Stellen ohne diese zu nässen.

Wird das Kind nicht behandelt und die Nahrung nicht geregelt, dann wird die Hornhaut innerhalb weniger Tage krank. Das Gewebe wird trübe, es entwickelt sich schnell ein sich rasch vergrößerndes Geschwür, welches in wenigen Tagen die ganze Hornhaut verwüstet (Keratomalacie) ohne Entzündungs-Erscheinungen.

Außer Regelung der Ernährung (innerlich Tannalbin und Euchinon) behandelte ich diese Geschwüre mit Perulenicetsalbe oder Pulver. Es ist auffallend, wie schnell Hornhaut-Geschwüre mit Eiter in der vorderen Augenkammer sich reinigen, und der Eiter verschwindet.

Pterygium kommt viel vor, hauptsächlich in Ost-Java. Was die Ursache

ist, weiß man nicht. Daß Wind und Staub die Ursache sei, wie die Lehrbücher schreiben, ist unwahr; denn es kommt bei Kindern und Erwachsenen, bei Reichen und Armen vor. Eine deutlich sichtbare Pinguecula findet man vielfach bei Javanern, und es muß eine krankhafte Entartung hiervon sein.

Eine typisch-tropische Erkrankung ist die Keratitis punctata tropica (Sawah-Keratitis), welche ich ausführlich im Centralbl. f. Augenheilk. 1912, Oktoberheft, beschrieben habe.

Ulcus serpens findet man selten, weil Krankheiten des Tränensackes fast nicht vorkommen.

Bei Blattern, welche dann und wann epidemisch herrschen, entstehen, nachdem sie geheilt sind, Hornhaut-Geschwüre. Diese heilen bei rechtzeitiger Behandlung schnell unter Anwendung von Perulenicetsalbe und Verband.

Lederhaut-Entzündungen kommen ziemlich oft vor, bisweilen mit Keratitis sclerotisans. Kleine Dosen Solutio Fowleri haben fast immer eine günstige Wirkung.

Die dunkle Farbe der Regenbogenhaut bietet bei der Untersuchung und den Operationen viel Schwierigkeiten.

Iritis syphilitica kommt viel vor. Iridocyclitis sympathica ist selten, denn die Industrie ist auf Java noch sehr wenig entwickelt, und ernste Verletzungen des Auges sind daher ziemlich selten.

Glaucoma acutum, chronicum und hauptsächlich secundarium infolge der vielen festgewachsenen Regenbogenhäute kommen häufig vor.

Daß Linsentrübungen vielfach vorkommen, geht daraus hervor, daß im vorigen Jahre 120 Star-Operationen gemacht wurden. Wenn möglich, wird ohne Iridektomie operiert. Nachdem ich vor 4 Jahren Trousseau in Paris technisch vollkommen, nur mit einem Instrument, einem Graefe-Messer, hatte Star operieren sehen, habe ich mich bemüht, diese Methode nachzumachen. Man sagte mir damals „es sei eine Spielerei"; worauf ich antwortete, freilich, aber eine sehr schwierige.

Bei einem hiesigen hochgradig kurzsichtigen Zeichner sah ich einmal Netzhaut-Ablösung.

Retinitis pigmentosa kommt viel vor. Der Javane nennt diese Augenkrankheit „Kotokajam" (Hühnerblindheit), weil man glaubt, daß die Hühner nachts blind sind. Nun denn, similia similibus, dachte der Mann, und er erzählte mir, daß er während einiger Zeit bei den Hühnern geschlafen habe, in der Hoffnung, dadurch geheilt zu werden. Eitle Hoffnung, und deshalb kam er einmal zum Augenarzt, um Hilfe zu suchen.

Schielen ist bei Inländern äußerst selten, ebenso Amblyopia alcoholica und nicotina. Der Inländer raucht kleine Zigaretten mit nur wenig Tabak darin. Alkohl genießt er als Mohammedaner nicht. Dieses Nichtvergiftet-

sein des Körpers mit Alkohol hat einen sehr günstigen Einfluß auf die Wundheilung.

Noch einige Bemerkungen über den Gebrauch einheimischer Heilmittel bei Augen-Entzündungen. Bei Conjunctivitis wird oft der Saft der Betelblätter (Chavica betle, Piperaceae,) oder das Wasser, was sich in einigen Gattungen des Bambusrohrs befindet, eingeträufelt. Lösungen von Cuprum sulfuricum (troesi) und Anilin-Farben (kesoemba), auf dem Basar erhältlich, werden vielfach angewendet. Oft werden Kupfer-Stücke oder kupferne Münzen in warmes Wasser gelegt und mit diesem Wasser die Augen gewaschen. Beim Erwachen die Augen mit Speichel zu reinigen oder die Augenlider belecken zu lassen, macht man hier ebenso gut wie in Europa. Muttermilch und Harn werden bei Conjunctivitis eingeträufelt.

Bisweilen wird das entzündete Auge der Frau mit dem erigierten Penis abgerieben, — auch gebräuchlich bei Mamma-Abszessen. Mit der ungewaschenen großen Zehe das entzündete Auge zu reiben (für Inländer nicht schwierig), wird als Heilmittel empfohlen. Einige Sorten von in Ringen gefaßten Steinen (atik) sollen auch sehr heilsam sein, um das kranke Auge damit zu reiben. Man gebraucht sogar manchmal einen Pfefferaufguß, was natürlich heftige Schmerzen verursacht.

Unser Büchertisch.

Neue Bücher.

*1. Fondation ophtalmologique Adolphe de Rotschild. Bulletin et travaux 1911. Paris, Masson & Co., 1912. (226 S., mit zahlreichen Tafeln.)

Fundatori respondet opus, kann man, mit Abänderung eines alten Wortes, hier wohl sagen. Wir werden auf das Werk bald zurückkommen.

2. Handbuch der speziellen Pathologie des Harns, von Dr. med. Ferdinand Blumenthal, Universitäts-Professor in Berlin. Urban und Schwarzenberg, Berlin und Wien, 1913. (492 S.)

3. Lehrbuch der Augenheilkunde, bearbeitet von Prof. Axenfeld, Freiburg i. Br.; weiland Prof. Bach, Marburg; Prof. Bielschowsky, Marburg; Prof. Elschnig, Prag; Prof. Greeff, Berlin; Prof. Heine, Kiel; Prof. Hertel, Straßburg; Prof. v. Hippel, Halle a. S.; Prof. Krückmann, Berlin; Prof. Oeller, Erlangen; Prof. Peters, Rostock; Prof. Stock, Jena. Herausgegeben von Prof. Axenfeld. Dritte Auflage. Mit 12 lithographischen Tafeln, 3 Farbendrucktafeln im Text und 554 zum großen Teil mehrfarbigen Abbildungen. Jena, Gustav Fischer, 1912. (761 S.)

Der Versuch, durch Zusammenwirken von zwölf ausgezeichneten Fachgenossen ein Lehrbuch von mittlerem Umfang und möglichst vollständigem Inhalt zu schaffen und die heute viel zu weit verbreiteten Kompendien den Studierenden und Ärzten aus den Händen zu nehmen, hat allgemeinen Beifall gefunden: binnen 4 Jahren ist die dritte Auflage erschienen. Die Mitarbeiter haben sich bemüht, ihre Abschnitte untereinander auszugleichen und zu einem organischen Ganzen zu verschmelzen.

Besonders angenehm und nützlich ist in dem Abschnitt über Glaukom (von Prof. Peters) die durch Abbildungen erläuterte Darstellung der neuen Verfahrungsweisen von Lagrange und von Elliot.

Gesellschaftsberichte.

1) Berliner Ophthalmologische Gesellschaft.

Vorsitzender: Herr Greeff. Schriftführer: Herr Wertheim.

Sitzung vom 23. Januar 1913.

1) Herr H. Lehmann: 2 Fälle von Lochbildung in der Makula, a) bei flacher, zentraler, myopischer Ablatio retinae; b) traumatische Durchlöcherung, nach $1^1/_2$ Jahren von fast totaler Netzhautablösung gefolgt.

2) Herr West (a. G.) stellte einige Patientinnen aus der Klinik von Prof. Silex vor, bei welchen er den Tränensack von der Nase aus eröffnet hat, als Beweis, daß seine Methode von innen vorteilhafter ist, als die Exstirpation des Sackes von außen.

I. Eine Patientin, die an einer Tränenfistel gelitten hat, und die durch die Eröffnung des Tränensackes von der Nase aus ausgeheilt ist, so daß Drainage nach der Nase zu erzielt wurde. Ohne äußere Narbe ist die Physiologie des Tränenweges wiederhergestellt, und jetzt ist der Fluorescin-Versuch positiv.

II. Eine Patientin, bei welcher wegen einer Tränensack-Phlegmone eine Inzision durch die Haut gemacht worden war. Nach der Inzision entstand eine Fistel, die nicht heilen wollte. Die Eröffnung des Tränensackes von der Nase aus hat die Fistel geheilt. Aber die Patientin hat jetzt eine entstellende Narbe, wie zu sehen ist, und dazu hat sie auch Tränenträufeln, weil die Narbe so auf den Canaliculus drückt, daß er nicht mehr funktioniert.

III. Im Gegensatz zu Fall II (von außen operiert) stellte W. eine Patientin vor, die eine Tränensack-Phlegmone gehabt hat, bei der aber von vornherein der Tränensack von der Nase aus eröffnet wurde. An dieser Patientin ist überhaupt nicht zu sehen, auf welchem Auge die Phlegmone gewesen ist. Außerdem, auch im Gegensatz zu Fall II, ist die Physiologie des Tränenweges vollkommen wiederhergestellt, wie der Fluorescin-Versuch beweist.

IV. Ein Kind von 11 Jahren, bei welchem der Tränensack wegen Dakryocystitis zuerst von außen operiert worden ist. Wegen einer sehr starken Blutung war es unmöglich den Sack vollkommen zu entfernen. Nach der Operation bestand die Eiterung weiter. Nachträglich wurde die Operation von der Nase aus vorgenommen, und sogleich eine Heilung mit Wiederherstellung der Physiologie des Tränenweges als Resultat erzielt.

V. Eine Patientin, bei welcher er gestern wegen einer Tränensack-Phlegmone an dem rechten und einer Fistel an dem linken Auge, beide Tränensäcke von der Nase aus eröffnet hat. Wie man jetzt schon nach 24 Stunden sehen kann, ist die Entzündung im Rückgangs-Stadium begriffen.

3) Herr Ginsberg: Markhaltige Nervenfasern in der Netzhaut. 46jähr. Mann, linkes Auge. Drei Herde markhaltiger Nervenfasern, 5 bis 6 P. D. von der Papille entfernt. Zwei 1 bis 2 P. D. große Herde liegen gerade nach oben, einer unregelmäßig rautenförmig, nasal scharf begrenzt und gegen die untere Spitze opak weiß, sonst fein vertikal gestreift; der

zweite etwa 1 P. D. groß, unscharf, rundlich, von unten innen nach oben temporal gestreift, temporal dicht neben dem ersten. Der größte Herd, etwa 3 P. D. lang, liegt etwa 3 P. D. oberhalb der Makula, bildet einen horizontalen, nach unten konkaven Bogen und hat etwa die Form eines Kometen; der weiße Kopf liegt nasal, von ihm strahlen die weißen zarten Fasern bogenförmig temporalwärts aus, während daneben einzelne kurze, markhaltige Faserstücke von gleicher Verlaufsrichtung sichtbar sind. Die Gefäße verlaufen zum größten Teil über den Fasern, stellenweise sind sie auch verdeckt.

Die Fasern sind offenbar meist mit marklosen vermischt; da sie meist nicht ganz dicht aneinanderliegen, lassen sie den Faserverlauf an den entsprechenden Netzhautstellen deutlich erkennen, wie etwa ein Methylenblaupräparat.

Skotome sind nicht nachweisbar. S = 1.

4) Herr Adam: Demonstration. (Krystalle in der Linse.)

5) Herr Napp demonstriert 2 Soldaten der Eisenbahnbrigade, welche eine eigenartige Störung ihres Farbensinnes aufweisen. Beiden gemeinsam ist, daß sie sich am Anomaloskop von Nagel Modell I und II, an der Nagel-Köllner'schen Farbengleichungs-Lampe und am Nagel'schen Dreilichter-Apparat vollkommen normal verhalten, während die Prüfung mit den Stilling'schen Tafeln beide, die Prüfung mit den Nagel'schen Tafeln und dem Cohn'schen Täfelchen je einen der beiden als farbenuntüchtig erscheinen lassen. Beide Leute machen bei einer Anzahl der Stilling'schen Tafeln Fehler, auf einzelnen Tafeln können sie überhaupt das Vorhandensein von Zahlen nicht erkennen. Nagel erwähnt an einer Stelle in seinen „Fortgesetzten Untersuchungen zur Symptomatologie und Diagnostik der angebornen Störungen des Farbensinns“ beiläufig, daß er Personen kennen gelernt hat, welche mehrere Stilling'sche Tafeln nicht lesen konnten, ohne daß sie jedoch Dichromaten oder anomale Trichromaten waren. Nach Ansicht des Vortr. ist der bei den beiden vorgestellten Soldaten erhobene Befund geeignet, die Nagel'sche Erfahrung zu bestätigen und sie dahin zu erweitern, daß es Menschen gibt, welche sowohl die Stilling'schen, als auch die Nagel'schen Tafeln nicht lesen können, ohne daß sie Dichromaten oder anomale Trichromaten sind. Für die Praxis ist wichtig, daß die Prüfung mit Pigmentdrucken gelegentlich bei Personen mit normalen Farbensinn versagen kann. Weiter ist von Bedeutung, daß der Satz, daß, wer eine normale Rayleigh-Gleichung hat, auch die Stilling'schen Tafeln sämtlich liest, nicht immer zu Recht besteht. Aus allen diesen Gründen vermag der Vortr. der Behauptung verschiedener Autoren, daß die Stilling'schen Tafeln zur Prüfung des Farbensinns geeigneter seien, als die Nagel'schen Tafeln, nicht zuzustimmen. Er empfiehlt, die Prüfung des Farbensinn-Vermögens nach wie vor mit Hilfe der Nagel'schen Tafeln vorzunehmen und diese Prüfung zu unterstützen durch eine Nachprüfung mit den Stilling'schen Tafeln und dem Anomaloskop von Nagel.

6) Herren Schmidt und Haensch: Demonstration von Kugel-Episkopen.

7) Herr Köllner hat über das Tiefensehen bei einseitiger Myopie, und zwar für die Nähe, eingehende Untersuchungen angestellt, die bisher in der Literatur fehlten. Er verwendete einen „Dreifaden-Apparat“, bei dem anstatt der Fäden Menschen-Haare durch kleine Gewichte gespannt waren, die in Glycerin tauchten, um die Schwankung zu verringern. Die Fäden erschienen als schwarze Linien auf hellem Hintergrunde (erleuchtete Mattscheibe). Untersucht wurde auch bei einer Entfernung von 15 und $12^1/_2$ cm

des Objektes vom Auge, da viele einseitige Myopen die Gegenstände so nahe zu betrachten pflegen. Kopfbewegungen von einigen Millimetern waren am Apparat möglich, hatten aber auf die Feinheit des Tiefensehens keinen Einfluß. Der Normale und die Mehrzahl der korrigierten Anisometropen stellen die drei Haare mit großer Genauigkeit in eine frontale Ebene ein (Abweichungen bis höchstens $^1/_4$ mm), der Einäugige ist hilflos. Viele hundert Selbstbeobachtungen (einseitige Myopie von 4,0 D) ergaben, daß die Feinheit des Tiefensehens mit der Annäherung so stark wuchs, daß dafür der zunehmende Gesichtswinkel, unter welchem die Objekte erscheinen, verantwortlich zu machen sind. In einer Entfernung von etwa 15 cm ist die Feinheit der Einstellungen denen des Normalen sehr nahestehend. Notwendig ist allerdings eine gewisse Zeit: momentane Eindrücke erschweren das Tiefensehen sehr. Die Übung spielt ebenfalls eine große Rolle. Weitere Untersuchungen an etwa 15 einseitigen Myopen verschiedenen Grades, alle ohne nachweisbare Muskelstörungen, mit guter Akkommodationsbreite, ohne Astigmatismus und mit normaler Sehschärfe, bestätigten die Selbstbeobachtungen, wenn sich auch erhebliche individuelle Verschiedenheiten zeigten. Alles in allem kann man sagen: Die Feinheit des Tiefensehens in der Nähe bei einseitiger Myopie bis 4,0—5,0 D kann der normalen recht nahe kommen, doch darf man nicht ohne weiteres verallgemeinern und vor allem nicht von künstlicher auf natürliche Anisometropie schließen, denn bei ersterer ist das Tiefensehen durchschnittlich viel geringer. Begünstigt wird das Tiefensehen durch die Annäherung, die dem einseitig Myopischen möglich ist, zuweilen dadurch, daß das Objekt näher an das myopische Auge gehalten wird (dadurch tritt eine Verringerung des dioptrischen Einstellungsfehlers des nicht eingestellten Auges auf). Eine große Rolle spielt die Übung dabei. Benachteiligt wird die Feinheit des Tiefensehens durch den großen Einfluß des Gesichtswinkels. (An der Pulfrich'schen Prüfungstafel z. B. werden feine Tiefen-Unterschiede nur an Punkten von gewissem Durchmesser gesehen, schlechter dagegen an den feinen Linien). Der Grund für das Auffallende beim Tiefensehen, das vielen einseitigen Myopen möglich ist, ist wohl darin zu suchen, daß nicht die Breite der Zerstreuungskreise maßgebend ist, sondern daß es auf das „Reizmaximum" ankommt. Das „führende", d. h. scharf eingestellte Auge war bei Vortr. in der Strecke zwischen Fernpunkt des Myopischen und Nahepunkt des emmetropischen Auges bei der obigen Versuchs-Anordnung durchaus nicht das myopische, wie man erwarten könnte, sondern bald das eine, bald das andre, ohne daß sich eine bestimmte Regel für diesen abwechselnden Gebrauch aufstellen ließ. Das myopische Auge „führt" also in dieser Strecke nicht ausschließlich. Die andren einseitigen Myopen verhielten sich ebenso, wenn eine derartige „unangenehme" Zone überhaupt nachweisbar war. Wird in der Praxis der betrachtete Gegenstand näher vor das myopische Auge gehalten, so führt dieses selbstverständlich immer. Beim Lesen wird von den einseitig Myopischen durchaus nicht in der Nähe das myopische, in der Ferne das emmetropische Auge als „führendes" benutzt; vielmehr ist für den Gebrauch bei Myopien von 3—5 D meist die Entfernung des Objektes maßgebend. Liegt das betrachtete Objekt weit ab (bis etwas innerhalb des Fernpunktes des myopischen Auges), so führt das emmetropische Auge; liegt es näher, das myopische; dazwischen befindet sich eine kurze Strecke, in der sich die beiden Augen um die Fixation streiten, und die deswegen vom Anisometropen gern gemieden wird. Viele Myopen von etwa 4,0 D lesen lieber in 30 cm Entfernung und lassen demnach das emmetropische Auge

führen. Eine Korrektion im Interesse des Tiefensehens soll entweder dauernd oder gar nicht vorgenommen werden. Bis zu einer Myopie von 4—5,0 D kann sie meist unterbleiben, da hier das Tiefensehen fein genug ist, doch muß individualisiert werden.

8) Herr Wätzold: Tumoren der Caruncula lacrimalis.

Entsprechend dem histologisch wie entwicklungsgeschichtlich ähnlichen Aufbau der Carunkel und der äußern Haut begegnen wir auch den gleichen Erkrankungen der Carunkel (Ekzem, Acne, Furunkel, Tuberkulose usw.). Ebenso werden auch die gleichartigen Geschwülste beobachtet wie an der Haut, die angeboren (Naevus, Dermoid, Lipodermoid) und erworben sein können; bei letzteren werden gutartige (Papillom, Fibrom, Adenom, Adenofibrom, Angiom, Lymphom, Lymphangiom) unterschieden und bösartige (Carcinom und Sarkom). Vortr. hat bei etwa 60000 Patienten nur 6 mal Geschwülste der Carunkel gefunden und zwar stets bei Patienten jugendlichen Alters zwischen 5 und 20 Jahren. Die histologische Untersuchung ergab, daß es sich je einmal um ein Papillom, Fibrom, Fibroadenom und Dermoid handelte, in 2 Fällen um Naevus. Das über bohnengroße Dermoid bot insofern noch besonderes Interesse, als an ihm die therapeutische Wirkung der elektrolytischen Behandlung studiert werden konnte, die sich in einer ausgedehnten, die Dermoidkapsel zerstörenden und sehr zahlreiche Fremdkörper-Riesenzellen aufweisenden Granulations-Gewebsbildung äußerte.

---

2) Ophthalmologische Gesellschaft in Wien.

Sitzung vom 20. Mai 1912.

E. Fuchs demonstriert Präparate über Epithel-Auskleidung der Vorderkammer nach Katarakt-Extraktion. Bei Schnittwunden der Hornhaut entsteht in den ersten Tagen eine Epithel-Einsenkung, die im Verlaufe der Wundheilung durch das Bindegewebe, welches in der Tiefe die Wundränder vereinigt, allmählich herausgedrängt wird. Wenn an einer Stelle der Wunde das Epithel über den hinteren Wundrand auf die hintere Hornhautfläche hinüberwächst, wird dieses unmöglich. Diese ist in einem Falle, wie ein Präparat zeigt, bereits am 4. Tage nach der Operation geschehen. Es kann dann wohl das Bindegewebe von den beiden Wund-Enden aus das Epithel aus der Wunde wieder verdrängen, die Epithelzellen auf der hinteren Hornhautfläche werden dadurch nicht beeinflußt. Sie proliferieren und bilden entweder eine solide Epithelmasse an der inneren Wundöffnnng, oder sie wachsen über die gesamte Wandung der Vorderkammer, so daß sie die ganze Hornhaut, Irisvorderfläche und die vordere Linsenkapsel im Bereiche der Pupille bedeckt. Das Epithel kann auch bloß einen Teil der Vorderkammer auskleiden, wenn iritische Membranen, Linsenkapsel oder Fibringerinnsel von der hinteren zur vorderen Wand der Kammer ziehen. Das Epithel wächst dann auf der Verbindung der beiden Kammerwände fort und schließt auf diese einen Teil der Vorderkammer vom Hauptteil ab. Das Epithel stammt meistens von der Hornhaut, seltener von der Bindehaut ab. In einem demonstrierten Falle hatten sich in der Kammer, im angepflanzten Epithel, Becherzellen und tubulöse Drüsen gebildet. Das Kammerwasser genügt offenbar für die Ernährung dieser Epithelien, da es auch üppig auf der Linsenkapsel und auf Fibringerinnseln wächst.

Anfangs hängt das die Kammer auskleidende Epithel mit dem Ober-

flächen-Epithel durch den Wundkanal zusammen; diese Verbindung kann aber unterbrochen werden, wenn das Epithel aus dem Wundkanal hinausgedrängt wird. Die meisten Fälle waren wegen Iridocyclitis enukleïert worden, in mehreren Fällen war es auch zu sympathischer Ophthalmie gekommen. Die Iridocyclitis ist wohl von der Epithel-Auskleidung unabhängig, doch von der Operation abhängig. Die Epithel-Auskleidung kann durch Ausfüllung der Kammerbucht und Sistierung der Filtration zu Glaukom führen. Da sich das Epithel nicht aus der Kammer entfernen läßt, sind solche Augen als verloren zu betrachten.

Die Diagnose der Epithel-Auskleidung der Vorderkammer ist intra vitam nicht zu stellen. In beiden demonstrierten Fällen, in denen nur der obere Teil der Kammer von Epithel ausgekleidet und von der übrigen Kammer abgeschlossen war, wurde festgestellt, daß die beiden Teile der Kammer ungleich tief waren; der obere Teil wies eine Trübung der hinteren Hornhautoberfläche auf und ließ eine feine, zur Iris hinüberziehende Membran erkennen. Auch ein dritter Fall, in dem die Enukleation nicht ausgeführt wurde, wies dasselbe Bild auf.

Bei der Unmöglichkeit einer Therapie kann nur prophylaktisch verfahren werden, indem bei der Extraktion ein großer Konjunktival-Lappen gebildet wird.

Krämer zeigt einen Fall von angeborener cyclischer Okulomotorius-Erkrankung (Axenfeld und Schürenberg) oder springender Pupille (Bielschowski).

Bei einem 21 jährigen Patienten bestand seit dem 5. Lebensjahre Ptosis und Divergenzstellung des rechten Auges. Wegen dieser Zustände wurde der Kranke im Dezember 1911 mehrmals von Elschnig operiert.

Das linke Auge, auch die Pupille, normal. Am rechten Auge schwankt die Pupillenweite in regelmäßiger Abwechslung zwischen 3 mm und 8,5 mm. Licht- und Konvergenz-Reaktion fehlen. Während die Erweiterung sich im Zeitraume von 4 Sekunden vollzieht, erfolgt die Verengerung nach einigen Zuckungen der Iris sehr rasch. Das Oberlid soll sich vor der Ptosis-Operation synchron mit der Pupillen-Verengerung gehoben haben.

Die Lidschluß-Reaktion verlangsamt die Erweiterung der Pupille, Pilocarpin vermindert die Mydriasis, Eserin wirkt im gleichen Sinne, bloß stärker, beeinflußt aber nicht die Dauer der Phasen der Phänomen. Atropin verhindert die Verengung der Pupille.

In einem zweiten, ein 15 jähriges Mädchen betreffenden Fall bestand angeborene Okulomotoriuslähmung. Synchron mit der Pupillen-Verengerung hebt sich das Oberlid, so daß die Lidspalte größer wird, als die des andren Auges und die Divergenz nimmt ab.

Meissner hat einen ganz ähnlichen Fall gesehen, bei dem auch eine Hebung des Oberlides und eine Adduktions-Bewegung des Bulbus gleichzeitig mit der Miosis eintrat.

Guzmann zeigt eine Cilie, die seit 20 Jahren in der Vorderkammer lag. Sie war durch eine Verletzung am nasalen Hornhautrand eingedrungen und steht vertikal, reicht mit ihrem kolbigen Ende bis vor die Mitte der Pupille. Sie ist vollständig weiß, viel dicker als die normalen Cilien; ihr oberes Ende ist von einer wolkigen Masse umhüllt. $S = {}^{6}/_{12}$.

Benedikt erörtert die Frage, warum das auf der Netzhaut umgekehrt erscheinende Bild als aufrechtes zum Bewußtsein kommt. Er behauptet, daß es notwendig sei, daß eine Umschaltstelle im Gehirn existieren muß, so daß

die Psyche das Bild als aufrechtes beobachten könne. Als Beweis führt er an, daß Psychotische oft leichter Spiegelschrift schreiben und lesen, als aufrechte Schrift. Weiter wirft er die Frage auf, welche Funktion der Sehpurpur habe. Er meint, daß der Sehpurpur sich im Lichte bilde und Lichtstrahlen aufspeichere, die er im Dunkeln wieder aussendet. Auf diese Weise erklärt sich das Phosphoreszieren der Augen mancher Raubtiere und ihre Fähigkeit im Dunkeln zu sehen.

Jodl, Sachs und Krämer widersprechen der Ansicht des Vortr.

Sitzung vom 17. Juni 1912.

Guzmann stellt einen seit 11 Tagen bestehenden syphilitischen Primäraffekt der Lider vor.

Lindner stellt einen jungen Mann vor, der an Hemeralopie mit merkwürdigem Fundus-Befund leidet. Der Patient soll seit Geburt hemeralopisch sein, seine beiden Großmütter waren Schwestern. Er stammt aus der ersten Ehe seiner Mutter; die Kinder aus zweiter Ehe sind gesund.

Rechtes Auge S = Fingerzählen in 1 m, linkes Auge S = Fingerzählen in 3 m. Farbensinn normal.

Lichtsinn nach Förster rechts 288 qcm.

Der Fundus ist in der Umgebung der Papille eigenartig hellgelb gefärbt; diese Färbung löst sich gegen die Peripherie in verwaschene Fleckchen auf. Im rechten Auge sind um Papille und Makula helle, leicht silberglänzende, kurze Streifchen, die sich gegen die Peripherie im hellen Fundus verlieren, gelegen. Nach unten davon liegt eine Gruppe feinster Pigmentpunkte. Im linken Auge liegen um die Makula herum helle Fleckchen, die hier und da konfluieren und peripherwärts in den hellen Fundus übergehen.

Der Fall scheint einen Übergang von den Fällen von Retinitis punctata albescens (richtiger Fundus albipunctatus cum hemeralopia congenita d. Ref.) und den von Oguchi beschriebenen Fällen von hellem, weißlichem Fundus mit Hemeralopie.

Raubitschek demonstriert einen Patienten, der beiderseits an chronischer Retinitis leidet. In der Makulargegend besteht beiderseits eine arteriovenöse Anastomose. Am rechten Auge liegt eine große grauweiße Masse in der Makula inmitten eines großen Degenerationsherdes. Auf dieser Masse liegt ein Gefäßkonvolut, welches die arteriovenöse Anastomose enthält. In der Makula des linken Auges liegt gleichfalls ein Krankheitsherd. Ein Ast der A. temporalis superior stellt ein breites geschlängeltes Gefäß von ungleichem Kaliber vor, das den erwähnten Herd quer durchzieht und mit der V. temp. inf. in offener Kommunikation steht.

Guzmann zeigt Präparate des Bulbus einer 42jährigen Frau, die an Miliartuberkulose gestorben war, und intra vitam am Limbus auf der temporalen Seite einen blaßrosa, fast erbsengroßen Knoten aufwies, der oberflächlich zerfallen war. Mikroskopisch erkennt man einen typischen, exulzerierten Tuberkel, welcher der Sklera aufsitzt und etwas in die oberflächlichen Schichten dieser Membran eingedrungen war. Es gelang auch der Nachweis von Tuberkelbazillen.

Salzmann's Vortrag über den anämischen Fundus wird verlesen und die Abbildungen solcher Fundi gezeigt. Die Art der Anämie, ob primär oder sekundär, spielt keine Rolle. Die Papille erscheint blaß, doch von etwas andrem Farbenton, als bei der Atrophie. Die Blutsäule in den Gefäßen ist

so durchsichtig, daß man durch sie hindurch den Pigmentring am Papillenrande leicht erkennen kann. Die Farbenveränderung des Blutes vermindert den Unterschied zwischen Arterien und Venen beträchtlich. Die Grundfarbe des Augenhintergrundes wird heller, gelblich und es tritt eine früher nicht sichtbar gewesene Granulierung des Fundus, die vom Pigmentepithel abhängt, hervor. Sie ist der Ausdruck der ungleichen Pigmentierung der erwähnten Zellen, die auf dem helleren Hintergrund stark hervortritt. Diese Erscheinung, welche nach Erholung des Patienten von der Anämie wieder verschwindet, beweist, daß auch die Chorioidea einen Einfluß auf die rote Farbe des Fundus hat.

Krämer stellt eine Patientin vor, die in einer Rüschenfabrik beschäftigt war und am 3. Juni erkrankte. Es zeigte sich anfangs eine pralle Schwellung der linken Gesichtshälfte und eine Pustel am Canthus externus, die einer Vakzinepustel sehr ähnlich sah. Die mikroskopische Untersuchung ergab Anthraxbazillen, ebenso die Kultur. Es trat mäßiges Fieber auf; seit 4 Tagen wird das Gewebe um die Fistel schwarz — wird nekrotisch. Die Prognose dieser Fälle ist nach den Erfahrungen der Klinik Fuchs eine gute quoad vitam, es entstehen auch keine weiteren okularen Komplikationen. Es ist nicht zu empfehlen etwa zu exzidieren, da eine solche eingreifende Therapie den Zustand ungünstig beeinflussen kann.

Sitzung vom 17. November 1912.

Terč stellt einen 25jährigen Patienten vor, der vor 8 Wochen an Ödem der Lider und Konjunktiva beider Augen, Hyperämie der Konjunktiva, ohne Sekretion oder Hypertrophie, Schwellung der präaurikularen Drüsen erkrankte. Lapis wurde nicht vertragen, da starke Membranbildung auftrat; daher wurde nur Xeroform und Adrenalin angewendet. Vor 4 Wochen schwand das Ödem, nicht aber die Hyperämie, und es traten scharf begrenzte, oberflächliche, graublaue Flecken in der Hornhaut auf, die ständig ihre Größe und Lokalisation änderten. Am linken Auge vereinigten sie sich schließlich zu einem Ringe, von dem radiäre Strahlen ausgingen, die Größe und Form wechselten. Das Sehvermögen blieb trotz der Erscheinungen fast normal. Massage mit gelber Salbe wird nicht vertragen. Trotz der Ähnlichkeit mit Keratitis punctata superficialis glaubt der Vortr., daß es sich um einen andren Prozeß handelt; die Flecken deutet er als Ödeme der obersten Hornhautschichten. Es handelt sich, wie die Schwellung der Präaurikulardrüsen beweist, um einen infektiösen Prozeß. Die bakteriologische Untersuchung ergab ein negatives Resultat.

Krämer hat selbst im Anschluß an einen Schwellungskatarrh eine Keratitis punctata superficialis gehabt. Es traten anfangs Blasen und Unregelmäßigkeiten des Epithels auf, die das Sehen nur wenig beeinträchtigten. Sodann entstanden auch radiäre Streifen in der Kornea, die Hofrat Fuchs als Infiltrationen entlang der Nervenstämme deutete.

Die Bakterienflora beim Schwellungskatarrh ist variabel und ätiologisch nicht verwertbar. Die Keratitis punctata superficialis ist eine häufige Folge, kommt aber fast nur bei jugendlichen Individuen vor; katarrhalische Geschwüre kommen beim Schwellungskatarrh niemals vor.

Die Ähnlichkeit des Schwellungskatarrhs mit Trachom ist mitunter sehr groß, doch ist bei ersterem die präaurikulare Lymphdrüse meist deutlich geschwollen, während dies beim Trachom kaum vorkommt.

Meissner findet, daß die Keratitis punctata superficialis häufiger bei den Schwellungskatarrhen vorkommt, die mit Lapis behandelt worden sind, als bei denen, die einfach mit antiseptischen Spülungen behandelt wurden.

v. Reuss hat die Keratitis punctata superficialis zuerst bei einem trachomatösen Patienten gesehen, der eine Zeit lang nicht behandelt worden war. Die genannte Keratitis, die Vortr. Keratitis maculosa nannte, kommt mit und ohne Konjunktival-Erkrankung vor. Lapis wird beim Schwellungskatarrh nicht vertragen.

Krämer hat seinen Schwellungskatarrh nicht mit Lapis behandeln lassen und hat doch eine Keratitis punctata superficialis bekommen.

Terč erinnert daran, daß die Kerat. punct. sup. auch infolge von Herpes corneae, als miliare ekzematöse Keratitis auftreten kann. In diesen Fällen bestehen Epithel-Erhebungen, die im vorgestellten Falle fehlen.

Lauber weist darauf hin, daß ein Verband, der infolge von Erosionen, nach Entfernung von Fremdkörpern angelegt wird, oft schon nach 24 Stunden zu Epithel-Erhebungen führt. Nach Weglassen des Verbandes verschwinden diese bald wieder.

Zimmermann glaubt, daß der vorgestellte Fall gar keine Kerat. punct. superf. ist, weil manche Flecken in den tieferen Schichten der Kornea liegen.

Lauber stellt einen 35jährigen Patienten vor, dem am 24. August 1909 gelegentlich einer Explosion ein Splitter von einem Geschoß-Zünder in das rechte Auge gedrungen war. Er ließ sich damals weder mit Röntgenstrahlen, noch mittels diaskleraler Durchleuchtung lokalisieren. Die Umstände der Verletzung ließen Messing oder Kupfer vermuten. Der Bulbus war blaß, zeigte im Glaskörper nächst dem vermutlichen Sitze des Fremdkörpers, hinter dem Ciliarkörper, unten eine weiße Masse. Sehschärfe und Gesichtsfeld waren normal. Mit Rücksicht auf diese Umstände riet der Vortr. von einem Extraktions-Versuche ab.

Das Auge blieb reizfrei und, abgesehen von der erwähnten weißen Masse hinter dem Ciliarkörper, normal. Erst am 22. September 1912 bemerkte Patient eine Rötung des Auges und eine geringe Verschleierung der Gegenstände. Herr Reg.-Arzt Dr. Linsely bemerkte eine Makular-Veränderung und gab dem Vortr. Gelegenheit den Kranken zu untersuchen und fortdauernd zu beobachten. Am 23. September betrug die Sehschärfe $^{10}/_{15}$ mit — 1,0 sph. Das Gesichtsfeld war normal für Weiß und für Farben. Keine Skotome. Nur im Fixationspunkte zeigte eine horizontale Linie eine geringe Verbiegung nach oben. Die Pupille erweiterte sich auf Atropin unvollständig, ohne hintere Synechien erkennen zu lassen. Der Glaskörper war in dem oberen und mittleren Teile fast ganz klar; unten lag dieselbe weiße Masse, die vor 3 Jahren festgestellt worden war, hinter dem Ciliarkörper, in deren Umgebung der Glaskörper trübe war. Die querovale Papille war etwas gerötet, die Gefäße stärker gefüllt als normal. Die Makula war von einem Krankheitsherde eingenommen, dessen Ausdehnung von etwa 3 PD Durchmesser bis heute gleich geblieben ist: die Netzhaut war grauweißlich getrübt, ließ aber zahlreiche rote Stellen, die nicht getrübt waren, erkennen. Diese ausgesparten Stellen erinnerten in ihrer Gestalt an Chorioideal-Rupturen, sie waren spindelförmig, mit der Längsachse kreisförmig konzentrisch zur Fovea angeordnet. An den Gefäßen war keine Trübung vorhanden, so daß sie weder als unter noch über der Trübung gelegen erkannt werden konnten. Auffallend war der außerordentlich starke, silberartige Glanz der zart grauweißen Partien. In der Fovea lag eine kleine blasige, graue Vorwölbung,

die deutliche Reflexe zeigte. Unter Anwendung von Atropin und Wärme verging die Rötung des Bulbus, doch blieb der sonstige Zustand trotz Diaphorese und Inunktions-Kur stationär. Am 17. Oktober stellte sich neuerliche ciliare Hyperämie ein, der Glaskörper wies zahlreiche flockige Trübungen auf. Am nächsten Tage ließ sich der inzwischen auch röntgenographisch lokalisierte Fremdkörper auch mittels der diaskleralen Durchleuchtung erkennen. Entsprechend der Lage des Fremdkörpers ließ sich jetzt auch eine druckempfindliche Stelle der Sklera feststellen, die hier leicht geschwollen war. Es hatten sich nun auch einige kleine hintere Synechien gebildet. Die Sehschärfe betrug nicht ganz $^{10}/_{18}$. Angesichts dieser Verschlimmerung wurde am 20. Oktober zur Extraktion des Fremdkörpers geschritten. In Narkose wurde nach vertikaler Durchtrennung der Konjunktiva und des M. rectus inferior an seiner Insertion ein etwa 10 mm langer meridionaler Einschnitt in die Sklera gemacht. Nach Auseinanderhaltung der skleralen Wundränder mittels feiner Häkchen wurde die Sachs'sche Lampe mit dem Glasstahl auf die Hornhaut aufgesetzt, und es gelang, den Fremdkörper mit einer Pinzette zu fassen und vom Gewebe, an dem er haftete, abzuschneiden. Es war zu ziemlichem Glaskörperverlust gekommen, so daß nach Schluß der Konjunktivalwunde mittels dreier Knopfnähte der Bulbus etwas kollabiert war. Beim ersten Verbandwechsel am folgenden Tage sah der Kranke alles sehr verschwommen, vom 2. Tage an gab er an, eine Wolke zu sehen, welche die Gegenstände beinahe bis zur Horizontalen von oben her verdeckte. Am 27. Oktober zeigte die ophthalmoskopische Untersuchung noch sehr dichte Glaskörper-Trübungen, so daß die vermutete Netzhaut-Ablösung nicht gesehen werden konnte. Die hinteren Synechien haben sich etwas vermehrt. Unter neuerlicher Anwendung von Hg-Einreibungen gingen Hyperämie und Glaskörper-Trübungen zurück. Am 5. November war $S = ^{1}/_{10}$, das Gesichtsfeld von oben bis 30° eingeengt, unterhalb der Horizontalen von normaler Ausdehnung. Die Einschränkung für Farben ist viel bedeutender; das Gesichtsfeld für Blau reicht nicht bis zum Fixationspunkte hinauf. Es besteht die Metamorphopsie entsprechend der Fovea noch fort. Die Linse weist ein sehr deutliches, etwas gelb gefärbtes hinteres Reflexbildchen auf. Der Glaskörper hat sich bedeutend aufgehellt und erlaubt eine Abhebung der Netzhaut in ihrem unteren Teile zu erkennen; auch sind nun mehrere weiße Stränge sichtbar, welche dort liegen, wo früher die wegen der Trübung des Glaskörpers nicht näher definierbare Masse lag, und die in meridionaler Richtung die Netzhaut decken. Der makulare Herd ist von derselben Ausdehnung, wie früher, hat aber bedeutend an Glanz eingebüßt, ist dafür weißer geworden. Die foveale Vorwölbung ist in gleicher Anordnung und Höhe erhalten, nur ist ihr Glanz gleichfalls vermindert.

Der Fremdkörper wurde freundlichst von Herrn Hofrat Ludwig analysiert und als Eisen erkannt. Unter dem Mikroskop sah er schwarz und krümelig aus. Er war etwa 1 mm lang, etwas schmäler und sehr dünn. Magnet und Sideroskop wurden zu keiner Zeit angewendet, weil die bestimmte Angabe vorlag, daß es sich nur um Messing oder Kupfer handeln könne.

Es handelt sich bei dem Kranken um Folgen einer Siderose. Welcher Natur die Veränderungen in der Makula sind, läßt sich nicht sagen. In der Literatur ist ein ähnlicher Fall nicht beschrieben, wohl aber Makula-Veränderungen bei Siderose (Haab), dabei bilden sich Pigmentierungen. Die Prognose ist sicher zweifelhaft.

Lauber stellt ferner einen 17jähr. Patienten vor, dem am 9. Oktober 1912 ein metallischer Fremdkörper durch die Hornhaut in das linke Auge drang. Er zerschlug einen Holzboden mit Zinkblech, indem er einen Stahlstab zwischen Hammer und Blech hielt. Es fand sich am 11. Oktober eine kleine lineare Wunde in der Hornhaut, eine Wunde in der vorderen und in der hinteren Linsenkapsel. Der Fremdkörper lag etwa 1,5 PD. temporal und unten auf der Retina. Der Fundus war vollständig normal. Die am 12. und 14. Oktober unternommenen Extraktions-Versuche mit dem Haab'schen Magnet blieben erfolglos. Am 14., bereits vor dem Extraktions-Versuch, lag der Fremdkörper vor der Retina und war mit + 5,0 einzustellen. Am 15. Oktober war hinter dem Fremdkörper eine kleine Netzhaut-Blutung aufgetreten, desgleichen eine im temporalen oberen Teil der Papille. Exkavation ist von einer weißen Masse ausgefüllt und verstrichen. Die Hämorrhagien nahmen an Größe zu. Am 21. Okt. erreichte die Papillen-Blutung die Makulargegend und war temporal von einem frischen weißlichen Saum umgeben. Es bestand auch ein parazentrales, den blinden Fleck einschließendes Skotom. Von diesem Tage an begannen sich die zwei genannten Blutungen zurückzubilden. Am 25. Oktober traten unterhalb der Makula einige kleine Hämorrhagien auf. Der Fremdkörper war jetzt mit + 8,0 D einzustellen und hat seine Lage seither nicht mehr verändert. Die Sehschärfe betrug ursprünglich 0,5. Am 9. November ließen sich zwei Skotome feststellen, die Sehschärfe ist gegenwärtig 0,6 (und + 3 D sph.). Die große Hämorrhagie zwischen Papille und Makula ist in rascher Rückbildung begriffen.

Bei der Schwierigkeit der Extraktion und der Rückbildung der Veränderungen wurde eine zuwartende Haltung beobachtet. Die Extraktion könnte auf zweierlei Art vorgenommen werden: 1. Resektion der temporalen Orbitalwand nach Krönlein, Einschnitt durch die Sklera in der Nähe des Fremdkörpers, Versuch ihn zu sehen und zu fassen, wobei die Sachs'sche Lampe auf die Hornhaut aufzulegen ist. 2. Inzision der Sklera vor den Äquator und Versuch der Extraktion mittels Pinzette unter Leitung des Augenspiegels.

Ulbrich stellt einen Patienten vor, dessen S = 1,0, dessen Gesichtsfelder normal sind. Einzig der ophthalmoskopische Befund ist pathologisch. Die Papille ist sehr blaß und die Gefäße blaß-lachsfarben. Der Fundus ist sonst rot, etwas gelblich und läßt deutlich die roten Chorioidealgefäße durchscheinen. Es handelt sich um Lipaemie bei Diabetes. Es wird ein photographisches Diapositiv von Prof. Dimmer gezeigt. Normalerweise beträgt der Gehalt des Blutes an Fett und Lipoiden 1 °/₀, steigt bei Lipämie öfters auf 4 bis 6 °/₀, mitunter sogar auf 15 bis 21 °/₀. Mikroskopisch fehlt die Geldrollenbildung der Erythrocyten, sie agglutinieren sich zu Häufchen. Das Fett ist so fein amalgiert, daß es nur mit der Immersion oder im Ultramikroskop sichtbar ist. Zur Frage, ob das Fett als Transport- oder Zerfallsfett zu betrachten ist, kann nur mitgeteilt werden, daß die Lipoide als Zerfallsprodukte der Zellen zu betrachten ist. Wenn in extremis tagelang keine Nahrungs-Aufnahme stattfand, waren noch immer Lipoide im Blute vorhanden. Normalerweise ergießt sich der Chylus-Strom in die Blutbahn. Das Fett wird aber in eine wasserlösliche Substanz überführt, wobei aber Fermente nicht beteiligt sind. Die Lipoide haben die Fähigkeit, sich mit dem Aceton zu einer narkotischen Substanz zu verbinden, welche vielleicht das Coma diabeticum verursacht.

Der vorgestellte Patient ist 29 Jahre alt und erkrankte vor 16 Monaten unter Symptomen von Heißhunger und Durst. Er war imstande täglich 24 Eier und 8 bis 10 Liter Flüssigkeit zu sich zu nehmen. Es entwickelte sich mit dem Diabetes auch ein Xanthelasma am Oberarme.

Der ophthalmoskopische Befund ist ein typischer. Die Gefäße sind hell lachsfarben, fast weiß. Die Venen sind kaum von den Arterien zu unterscheiden. Die ersteren haben gar keine, die Arterien nur sehr schmale Reflexstreifen. An beiden Seiten lassen sie schmale rote Begleitstreifen erkennen, die, wie mikroskopische Untersuchungen lehren, keine Extravasate sind, sondern entweder als Schatten oder als Kontrast-Erscheinung zu erklären sind.

Der erste Fall eines lipämischen Fundus wurde von Glar und Hall 1880 beschrieben; die erste genaue Beschreibung stammt von Reis 1903; ihr ist nichts hinzuzufügen. Lauber hat einen höhergradigen Fall gesehen, bei dem die Gefäße ganz weiß waren und nur in der Papille eine leichte Rotfärbung erkennen ließen. Sehschärfe und Gesichtsfeld waren normal. Patient starb nach 8 Tagen an Diabetes.

In den Fällen von Lipämie ist der Fundus rot, was darauf hinweist, daß die rote Farbe des Fundus auf das Pigmentepithel zurückzuführen ist.

Lauber weist darauf hin, daß besonders die Makula bei dem Patienten satt rot ist; hier ist das Pigmentepithel am meisten pigmentiert und daher die rote Farbe am meisten ausgesprochen. Marx hat spektroskopisch nachgewiesen, daß das vom Fundus reflektierte Licht das Spektrum des Pigmentepithels und nicht das des Blutes gibt.

Stoerk weist darauf hin, daß die Frage der Lipoide und Fette kontrovers ist. Die erste farbige Abbildung eines lipämischen Fundus wurde 1904 von White publiziert. Die roten Begleitstreifen entlang der Gefäße rühren vielleicht davon her, daß die spezifisch schweren Blutkörperchen peripher in den Gefäßen liegen, während die leichtere Emulsion den axialen Strom bildet.

Lesperger. 48jähriger Patient. Es bestehen abnorme Muskelverhältnisse bei dem Patienten. Die Exkursions-Messung ergibt eine kleine Einschränkung der Abduktion links. Bei binokulärer Fixation entfernt liegender Objekte zeigt sich außer einem minimalen Zurückbleiben des linken Bulbus beim extremen Blick nach links nichts Abnormes. Bringt man das Fixationsobjekt aber 1 m an die Augen heran und bringt es weit nach links, so folgen ihm beide Bulbi. Der linke Bulbus verharrt nur einige Sekunden in dieser Stellung, dann geht er rasch medialwärts und stellt sich in hochgradige Abduktionsstellung. Gleichzeitig tritt Hebung beider Oberlider ein, links etwas stärker als rechts, und starke Pupillen-Kontraktion beiderseits. Patient klagt dabei über Doppelsehen und Mikropsie. Alle diese Erscheinungen treten um so rascher und stärker auf, je näher das Fixationsobjekt an die Augen herangebracht wird. Die Untersuchung auf Doppelbilder, wobei die Angaben des Patienten sehr ungenau sind, ergibt gleichnamige Doppelbilder nach beiden Seiten mit Divergenz zunehmend nach unten. Wahrscheinlich besteht eine alte Lähmung des linken Abducens. Die neurologische Untersuchung ergibt außer einer hochgradigen Neurasthenie nichts Positives.

Journal-Übersicht.

I. Klinische Monatsblätter für Augenheilkunde. 1912. April.

1) **Über die Anwendung der Diathermie am Auge,** von Zahn.

Die Diathermie, bei der sog. Hochfrequenzströme die Wärme erzeugen, ist der Wärme-Applikation durch heiße Umschläge durchaus überlegen; diese erhöhen die Temperatur im Bindehautsack durchschnittlich um 1,6° auf höchstens 37,5°, während mit der Diathermie Temperaturen von 40—42° erreicht werden, ohne daß irgend welche Schädigungen des Auges auftreten.

---

2) **Das Gonokokken-Serum in der Therapie der Gonoblennorrhoe der Bindehaut der Neugeborenen und seine Wirkungsweise,** von Colombo.

In 8 Fällen von frischer Gonoblennorhoe der Bindehaut von Neugeborenen wurde (allerdings nach vorhergegangener Spülung mit Sublimat 1:5000 und Pinselung mit Argent. nitr. 1—2°/₀!) mehrmals Gonokokken-Serum eingeträufelt. Dieses Verfahren kam täglich 2 mal zur Anwendung und beeinflußte den Krankheitsprozeß schnell und günstig. Die Erfolge glaubt Verf. weniger dem Arg. nitr., als dem Serum zuschreiben zu dürfen. Das Serum wirkt offenbar dergestalt, daß es die Virulenz der Gonokokken herabsetzt.

---

3) **Über die Neurektomia optico-ciliaris nach Golowin bei absolutem Glaukom,** von Legenius.

Die Operation beseitigte in 5 Fällen von absolutem Glaukom die schon lange bestehenden Schmerzen und erhielt die Augen in kosmetisch brauchbarem Zustande. (Allerdings ist die Beobachtungszeit zu kurz, als daß man mit Sicherheit von einem Dauer-Erfolge sprechen könnte. D. Ref.)

---

4) **Über intermittierenden Exophthalmus,** von Birch-Hirschfeld und Romeick.

Die wesentliche Ursache des intermittierenden Exophthalmus war in dem mitgeteilten Falle, der sehr genau untersucht wurde, eine Insuffizienz der vorderen Abflußwege des venösen Blutes, und zwar der V. facialis, vielleicht auch der Jugularis.

---

5) **Kongenitale familiäre Flachheit der Kornea (Cornea plana),** von Rübel.

Von 4 Brüdern hatten 3 eine auffallende Abflachung des vorderen Augapfel-Abschnitts, so daß die Hornhautkrümmung ohne Winkelbildung im Limbus in die Sklera-Wölbung überging. Die Mißbildung, für die Lues als ätiologischer Faktor nicht in Frage kommt, bestand seit der Geburt. Ob es sich um das Resultat einer Entwicklungs-Störung oder um eine intrauterine Entzündung handelt, ließ sich nicht sicher feststellen.

---

6) **Zur Frage der Keratitis parenchymatosa nach Trauma,** von Kümmell.

In 4 Fällen, die Verf. mitteilt, konnte die Verletzung als das die Hornhaut-Entzündung auslösende Moment nicht anerkannt werden.

---

7) **Zur Mechanik der Irisbewegung**, von Münch.

Gegen Hesse verteidigt Verf. seine Untersuchungen, daß der Gleichgewichtszustand der Iris eine mäßige Miosis sei, gegen Wolfrum seine Lehre von der muskulösen Natur der Stromazellen der Uvea.

8) **Über eine Stereomikrokamera für klinische Photographie des vorderen Bulbus-Abschnittes**, von Löwenstein.

9) **Ein Fall von Sehnerven-Atrophie mit einseitiger nasaler Hemianopsie**, von Henning Rönne.

10) **Über Atropin-Ekzem**, von Weill.

Über längere Zeit ausgedehnter Gebrauch von Atropinsalbe erzeugt bisweilen nässendes Ekzem der Augenlider, eventuell auch der Wange und Nase mit starkem Tränenfluß. Dabei ist es gleichgültig, welches Salbenkonstituens gegeben wird. Unter der üblichen Ekzem-Behandlung und Darreichung eines andren Mydriaticum erfolgt schnelle Heilung. Es handelt sich um eine erworbene Intoleranz. Reibt man den früher von Atropin-Ekzem befallenen Patienten Atropinsalbe in den Vorderarm, so erscheint das Ekzem hier, träufelt man ihnen nach Monaten auch nur einen Tropfen in den Bindehautsack, so tritt wieder Lid-Ekzem auf.

11) **Ein Fall von Sehnerven-Erkrankung nach Keuchhusten**, von Wiegmann.

Die doppelseitige Sehnerven-Entzündung beeinträchtigte die Sehkraft nicht; ihre Pathogenese bleibt unklar.

12) **Über eine neue Nomenklatur der Refraktions- und Akkommodations-Anomalien**, von Manolescu.

Die Ametropien werden, ausgehend von dem Donders'schen schematischen Auge, bestimmt, das 50 D. Refraktion hat; die Zahl der Dioptrien-Ametropie werden bei Myopie subtrahiert, bei Hypermetropie addiert.

Mai.

1) **Über Drusenbildung an der Hornhaut-Oberfläche**, von Löwenstein.

Mitteilung eines Falles. Die Drusen saßen in einer bandförmigen Hornhauttrübung, waren bernstein- bis dunkelgelb gefärbt, lagen subepithelial und waren chemisch dem Amyloid und Hyalin nahestehend, aber nicht identisch mit ihnen. Für ihre Entstehung wird außer einer Störung des Stoffwechsels intensives Sonnenlicht verantwortlich gemacht.

2) **Über Schädigung der Augen durch Chrysarobin**, von Igelsheimer.

Außer der Beteiligung der Bindehaut fand sich in 11 Fällen eine Keratitis punctata superficialis. Ob die Affektion durch direkte Berührung mit dem Medikament, ob durch Resorption (ev. fortgeleitete) zustande kommt, bleibt unaufgeklärt.

3) **Intrakapsuläre Star-Operationen**, von Stanculeanu.

Verf. hat 20 Kranke nach Smith operiert, dabei Glaskörper-Vorfall (3 mal), Kollaps der Sklera, Hypertension, Bersten der Kapsel, Blutungen, Glaskörpertrübungen, Hornhauttrübungen, Verziehung der Pupille und starken

Astigmatismus (bis 12,0 D.) gesehen. Von 240 nach seinem eigenen Verfahren intrakapsulär extrahierten Staren wurden 58 % mit unverletzter Kapsel herausgebracht. Post-operative Blutungen sah Verf. 11 mal, Pantophthalmie 2 mal, Glaskörpertrübungen, Glaukom, Astigmatismus (4—5 D.). Die Sehschärfe war befriedigend.

---

4) **Iritoektomie**, von Elschnig.

Die Abänderung, die Verf. dem klassischen Verfahren Wecker's gegeben hat, lese man im Original nach. In 2 Fällen angewendet, gab sie gute Erfolge.

---

5) **Zur Technik der Iridektomie**, von v. Mende.

Das Verfahren, bei pathologisch veränderten Augen ausgeführt, ist bei seichter, ja bei aufgehobener vorderer Kammer möglich; das Kammerwasser fließt langsam ab; die Fixation ist ohne Druck möglich, und die Wundheilung erfolgt schnell.

---

6) **Über einen Fall von expulsiver Blutung nach Star-Operation mit Lakunenbildung im Sehnerven**, von Toschiro Kambe.

Die Quelle der Wunde lag in der Aderhaut. Die Gefäße der Uvea zeigten krankhafte Veränderungen, die der Netzhaut waren erheblich verengt, der Glaskörper war verflüssigt. Er trat vor der Linse bei der Star-Operation, und es kam bei starker Verminderung des intraokularen Druckes zum Bersten eines Gefäßes. Die Sehnervenfasern waren hinter der Lamina cribrosa abgerissen.

---

7) **Ein Fall von persistierender Akkommodations-Lähmung nach Diphtherie**, von Oloff.

Es handelte sich um eine reine, doppelseitige Lähmung der Akkommodation ohne Pupillenstörungen nach Diphtherie, nach 4 Jahren noch bestehend.

---

8) **Nase und Basedow-Exophthalmus**, von Hoffmann.

Hinweis auf die Arbeiten des Verf.'s, in denen er die günstige Beeinflussung des Exophthalmus bei Morbus Basedowii durch galvanokaustische Ätzung der normalen Nasenschleimhaut beschrieben hat.

---

9) **Nochmals das vereinfachte Stereoskopometer**, von Perlia.

Polemik gegen Pfalz.

---

10) **Die gelbe Präzipitatsalbe und Lapisbeizungen bei akuter Bindehaut-Entzündung**, von Kaz.

Die gelbe Präzipitatsalbe hat außerordentlich günstige Wirkung bei den klinischen Erscheinungen des epidemischen Schwellungskatarrhs, der in bakteriologischer Hinsicht kein konstantes Bild gibt und sich auf Basis von Skrofulose wie von Influenza entwickelt, ist aber nicht bei einem bestimmten bakteriologischen Befunde oder bei jedem klinischen Bilde einer akuten Bindehaut-Entzündung wirksam.

---

11) **Leuchtstift zum Aufsetzen auf augenärztliche Instrumente**, von Haase.

---

12) **Stiletnadel zum Entfernen von Fremdkörpern aus der Hornhaut und zu ähnlichen Manipulationen,** von Haase.
Ahmt die Gestalt des Graefe'schen Cystitoms nach.

---

13) **Ein neuer Pupillen-Distanzmesser,** von E. H. Oppenheimer.

---

14) **Über Fett-Implantation in die Tenon'sche Kapsel nach der Enukleation,** von Tschirkowsky.
Die kosmetischen Erfolge sind ausgezeichnet; sie hat die Vorzüge sicherer Sterilität, dauernder Verträglichkeit im menschlichen Körper und schwerer Resorbierbarkeit, sie eignet sich besonders für Kinder und ist auch bei Pantophthalmie nicht kontraindiziert.

---

15) **Über die Pupillar-Reflexbahn,** von J. P. Karplus und A. Kreide.
Die Verff. konstatieren auf Grund experimenteller Untersuchungen am Katzenhirn, indem sie auf die Arbeit von Bumke und Trendelenburg eingehen, daß schon von ihnen das Vorhandensein von Pupillarfasern im Tractus festgestellt wurde. Sie verfolgen die das Corp. genic. ext. nicht erreichenden Fasern bis zum vorderen Vierhügel und zwar bis zum anterolateralen Rande. Elektrische Reizung der freigelegten Bahn machte das Pupillenphänomen sichtbar. Bisher ließ sich eine Verbindung mit den Kernen des N. III nicht nachweisen. Kurt Steindorff.

II. Wochenschrift für Therapie und Hygiene des Auges. 1912. Nr. 37.

Sublimat-Verband und Dionin als Ersatz-Mittel für operative Eingriffe am Auge, von Dr. R. Kaz.
Verf. hat in verschiedenen Fällen günstige Resultate erzielt.

Nr. 39.

1) **Über die Bedeutung der Tiefenschätzungs-Prüfung für die Beurteilung von Unfällen des Auges,** von Prof. Dr. zur Nedden.
Für die meisten Arbeiterberufe, für die das Unfallversicherungs-Gesetz Geltung hat, ist eine gute Funktion des Sehorgans in der Nähe und ein gutes Tiefenschätzungs-Vermögen von größerer Bedeutung, als ein hoher Grad von Sehschärfe für die Ferne.

---

2) **Ein Fall von Glaucoma simplex, erfolgreich behandelt nach v. Arlt mit Pilocarpin und Dionin,** von Dr. Paul Greven.
In dem beschriebenen Fall von Glaucoma simplex nahm Verf. auf ein Glasstäbchen etwas Borvaselin, brachte dies in oberflächliche Berührung mit dem Pilocarpin bzw. Dionin und strich es sodann in den Bindehautsack ein. Es trat eine starke Dionin-Ophthalmie ein, und eine Viertelstunde nach dem Einlegen von Dionin war die Pupille eng, die Hornhaut glänzend.

---

3) **Irrtümliche Behandlung der Bindehaut bei Erkrankungen der Lid- und Hornhaut,** von Dr. R. Kaz.
Vier Beobachtungen als Beispiele veröffentlicht.

Nr. 42.

Zur Prognose der chronischen toxischen Amblyopien, von Fräulein Dr. Pritzker.

Bei dem 30jährigen Patienten kam es trotz ausgesprochener ophthalmoskopischer Veränderungen und trotz länger als 1 Jahr vorhandener Amblyopie dennoch zu einer Heilung im funktionellen Sinne.

Nr. 43.

Über Chrysarobin-Keratitis, von Dr. Paul Cohn.

In dem veröffentlichten Falle war die Augen-Erkrankung durch eine direkte Übertragung von den erkrankten und mit 10 % Chrysarobinsalbe behandelten Händen entstanden.

Nr. 46.

Amaurosis fugax durch Krampf der Retinal-Gefäße. Direkte Beobachtung von Dr. Karl E. Weiss.

Der Anfall bei dem 54jährigen Patienten trat gerade während seiner Anwesenheit beim Verf. auf, so daß es gelang, die Erscheinungen an den Retinalgefäßen direkt mit dem Augenspiegel in allen Phasen zu beobachten. Man sieht im aufrechten Bilde, wie sukzessive die Blutgefäße des Opticus, zuerst die Arterien, dann die Venen sich ganz entleeren, so daß das Gefäßbild schließlich nur noch als gelbliche Stränge zu verfolgen ist. Der Opticus und seine Umgebung werden dabei ganz weiß. Nach einer halben Stunde etwa füllen sich die Gefäße wieder allmählich.

Therapie:	Solut. Nitroglycerin 1 %	2,0
	Spirit. dilut. ad	20,0
	Ol. Menth. pip. Gtt.	I

im Anfall 3—5 Tropfen einzunehmen.

XVI. Jahrgang. 1912. Nr. 1.

1) **Zur Therapie der Lidrand-Entzündungen,** von Dr. Frhr. v. Marenholtz.

Bei allen Arten von Lidrand-Entzündungen, Hordeolum usw. rät Verf. zur Anwendung von „Histopinsalbe“ und „Histopingelatine“, da erstens die Behandlungsdauer eine verhältnismäßig kurze ist, und zweitens infolge langdauernder Immunität Rezidiven vorgebeugt wird. Die Salbe wird nach Entfernung von Borken fest zwischen den Cilien auf dem Lidrand verrieben; nach anscheinender Heilung ist noch längere Zeit — 9 bis 10 Tage — die Histopingelatine prophylaktisch aufzustreichen.

2) **Augenspiegelbefund bei Amblyopia ex Anopsia und Schielen,** von San.-Rat Dr. Wolffberg.

Aus dem Spiegelbefund allein läßt sich bei Schielenden entnehmen, welches Auge die bessere Sehschärfe hat: immer dasjenige, welches die deutlicheren Spuren akkommodativer Tätigkeit im Augengrunde aufweist.

Nr. 9.

Über einen Fall von Hämophilie bei einfacher Tenotomie, von Dr. Eugen Berger.

Wenige Stunden nach der Operation, die einen vollständig normalen Verlauf genommen, trat eine starke Blutung auf, welche das ganze Auge und seine Umgebung in ein Riesen-Hämatom verwandelte und erst am vierten Tage nach der Operation nachließ.

F. Mendel.

III. The ophthalmic Record, 1912. September.

1) **Systematisches Studium der Augenheilkunde,** von Edward Jackson in Denver.

Die Vorschläge des Verf.'s beziehen sich auf amerikanische Unterrichtsverhältnisse, für unsre deutschen Hochschulen scheinen sie mir weniger diskutabel.

Er wünscht die Schaffung eines Grades des Doktors der Augenheilkunde, und es sollen die Ophthalmologen vom Beginne ihres medizinischen Studiums an zu ihrer Spezialität herangebildet werden. In dem allgemeinen Studium der Medizin sieht Verf. nur Zeitverschwendung, während es für uns deutsche Ophthalmologen gerade die sichere Basis bildet, auch bei der Behandlung des Auges nicht des Gesamt-Organismus zu vergessen. Der Umstand, daß für die Bestimmung von Augengläsern nicht hinreichend ophthalmologisch gebildete Ärzte vorhanden seien und dieses wichtige Gebiet deshalb vorwiegend von Optikern ausgeübt wird, soll den Standpunkt des Verf.'s für Amerika rechtfertigen.

---

2) **Tonometrie mit Beschreibung eines Tonometers,** von Harry S. Gradle in Chicago.

Einige Verbesserungen des Schiötz'schen Tonometers.

---

3) **Ein Fall von Hemianopsie luetischen Ursprungs,** von Williams Evians Bruner in Cleveland.

Verf. berichtet über einen Fall von Hemianopsie luetischen Ursprungs mit nur teilweiser Wiederherstellung nach energischen Quecksilberkuren, und ohne alle Neben-Erscheinungen von seiten des Zentralnervensystems.

---

4) **Eksematöse Conjunctivitis und Keratitis, mit besonderer Berücksichtigung der Ätiologie und des Wertes des Tuberkulins als diagnostisches Mittel,** von A. Edward Dawis und Harry Vaugan in New York.

Bericht von 40 Fällen. Die Verff. bedienten sich der Pirquet'schen Reaktion zu diagnostischen Zwecken; für therapeutische Zwecke machten sie Einspritzungen einer Emulsion von Tuberkel-Bazillen. Sie kommen zu dem Schluß, daß das Tuberkulin als spezifisches Mittel in allen Fällen phlyktänulärer Erkrankung des Auges angewendet werden solle, lassen es aber dahingestellt, ob man die Phlyktäne als spezifisch tuberkulöse Erkrankung auffassen müsse.

Oktober.

1) **Verletzungen des Augapfels durch den Inhalt wassergefüllter Golfbälle,** von Casey A. Wood in Chicago.

Beschreibung einer Augenverletzung, die durch Platzen eines derartigen Balles erzeugt wurde und um derentwegen der Verf. vor Anwendung solcher Bälle warnt.

---

2) **Kurze Notizen über eine ophthalmologische Pilgerfahrt,** von Temple Smith in Queensland (Australien).

Verf. hat die Kliniken der größeren Städte der Vereinigten Staaten besucht und berichtet über die verschiedene Therapie der Augen-Krankheiten, die an diesen Kliniken üblich ist.

---

3) **Bericht über einen Fall von Melanosarkom des Ciliarkörpers,** von Horace T. Aynesworth in Waco (Texas).

November.

1) **Ein Fall der juvenilen Form von familiärer amaurotischer Idiotie,** von H. Gifford in Omaha.

Verf. berichtet über die Krankengeschichte von 5 Geschwistern im Alter von 7 bis 18 Jahren, die sämtlich mehr oder weniger geistig zurückgeblieben sind, und bei denen sich Erscheinungen der Sehnerven-Atrophie in geringerem oder ausgeprägterem Maße kenntlich machen. Derselbe Zustand besteht bei der Mutter, während der Vater gesund gewesen ist.

Die Fälle weichen wesentlich ab von der von Tay-Sachs beschriebenen Form infantiler amaurotischer Idiotie und Verf. gibt, an der Hand der gesamten ihm zugänglichen Literatur, eine Klassifizierung dieser Krankheits-Erscheinungen.

2) **Modifikation der Schieber-Pinzette,** von Frank Allport in Chicago.
May.

IV. The ophthalmic Review. 1912. Juni.

1) **Kolobome des Auges,** von Beatsen Hird.

Bericht über 16 Fälle und Zusammenstellung bezüglich Sehschärfe, Gesichtsfeld, Verschiedenheit der Formen und ihrem Zusammenhang mit andren Entwicklungsdefekten.

2) **Ptosis congenita mit assoziierten Lidbewegungen des affizierten Auges,** von Thomson und Souter.

Bei Bewegungen der Augen nach unten oder zur Konvergenz und gleichzeitiger Bewegung des Mundes nach rechts erfolgt kräftige Hebung des von der Ptosis befallenen Lides.

3) **Eine neue Methode der Messung des Muskel-Gleichgewichts,** von Ernest E. Maddox.

Eine Ergänzungsprobe zu den bekannten übrigen Maddox-Proben für die Prüfung in der Nähe besteht darin, daß zwei dünne Blätter aus Celluloid komplementär gefärbt übereinandergleiten und eine Reihe von Öffnungen haben, derart, daß, gegen das Licht gehalten, die Farbe des andren Deckblattes durchscheint. Durch die verschiedene Anordnung dieser Öffnungen und die Art, wie sie dem zu Prüfenden erscheinen, ergibt sich die Bestimmung der Abweichungen vom Muskelgleichgewicht.

4) **Ein Fall des Stephenson'schen Typus vom Okulomotorius. Polioencephalitis, paralytisches Schielen bei der cerebralen Form infantiler Paralyse,** von Raphael Kaz in St. Petersburg.

Juli.

Glaukom-Probleme, von Priestley Smith. (Fortsetzung.)

Verf. folgert aus den gewonnenen Präparaten, einmal, daß die Iris für gewöhnlich adhärent geworden ist an das Lig. cribriforme und dann, daß sie zwischen dieses und den Ciliarkörper eingeklemmt war. Dies trifft sowohl

für das akute, wie für das chronische Glaukom zu. Beim akuten Glaukom erfolgt diese Einklemmung plötzlich, anfallsweise, beim chronischen Glaukom allmählich, als Folge der Adhärenz. Ausgeführt wird dieser Zustand durch Vorrücken oder Vergrößerung der Linse.

Eine der häufigsten Ursachen für das Zustandekommen des Glaukoms sieht Verf. in der Kleinheit des Auges, besonders in einem ungünstigen Verhältnis zwischen der Größe der Linse und der des Auges, die wiederum aus ihrem verschiedenen Entwicklungs-Ursprung aus Ektoderm und Mesoderm verständlich werden.

August.

Kolobome des Auges, von Beatson Hird. (Fortsetzung.)

Bei der Ätiologie werden Geschlecht und Erblichkeit erörtert und der Einfluß plötzlicher Eindrücke auf die Mutter während der Schwangerschaft. Die drei Theorien über das Zustandekommen dieser Entwicklungshemmung, die mesoblastische, die retinale und die lenticulare werden erwähnt und von diesen aus die verschiedenen Formen der Kolobome aufgebaut.

September.

1) **Seröse Cyste der Orbita**, von G. H. Pooley.

Beschreibung eines Falles und seiner Operation.

---

2) **Die Operation des Star-Stichs in Süd-Indien**, von R. H. Elliot.

Überblick über 550 Fälle. Die Arbeit enthält statistische Angaben über die Resultate dieser Art der Star-Operation, die handwerksmäßig von sogenannten Star-Stechern ausgeführt wird.

Oktober.

Glaukom-Probleme, von Priestley Smith.

In dieser Fortsetzung befaßt sich Verf. mit der Heredität des Glaukoms und hierbei zählt er eine Reihe von Fällen auf, in denen primäres Glaukom durch mehrere Generationen zu verfolgen war, bei denen die Augen auffällig kleine Maße aufwiesen. Er legt deshalb großes Gewicht auf die Messung der Größe der Hornhaut und gibt zum Schluß ein Keratometer an, welches ermöglicht die Breite der Hornhaut bequem in Millimeter abzulesen.

November

Kolobome des Auges, von Beatson Hird.

Verf. beschreibt die weiteren Kolobome des Auges, die des Ciliarkörpers der Chorioidea und der Retina, der Makula, des Sehnerven-Eintrittes, des Glaskörpers und der Linse. Zum Schluß berichtet er über die Entzündungstheorie der Kolobome, wonach nicht Entwicklungs-Hemmung, sondern intrauterine Entzündung die Ursache der Kolobome darstellt.

Dezember.

Anisometropie, von W. Halleburton McMullen.

Verf. bespricht zuerst die Ursachen der Störungen bei voller Korrektur refraktionsdifferenter Augen. Teils liegen diese in der durch verschieden starke Gläser zustande kommenden prismatischen Nebenwirkung, teils in der verschiedenen Größe der Netzhautbilder, teils in der ungleichen Wirkung der Akkommodation. Er empfiehlt deshalb in solchen Fällen das Tragen sorg-

fältigst zentrierter Brillen, und zwar verschieden zentrierter für Nähe und Ferne, auch wenn die Glas-Stärke dieselbe bleibt. Er bespricht die verschiedenen Möglichkeiten der Anisometropie und stellt einige Regeln auf, wie den einzelnen Formen abgeholfen werden könne. May.

V. La Clinique ophthalmologique. 1912. 10. Oktober.

1) **Beitrag zur Ätiologie des akuten rezidivierenden Ödems der Lider,** von Dr. C. Brunetière.

Der Ausdruck „essentielles oder idiopathisches" Ödem ist ungeeignet. Es gibt akute Ödeme der Lider, ebenso wie verschiedene Formen von Conjunctivitis oder Iritis.

Ätiologisch sind hauptsächlich 2 Formen von akutem rezidivierendem Ödem der Lider beschrieben worden: das arthritische und das hysterische Ödem. Verf. hat als Hauptursache die Intoxikation gefunden: In einigen Fällen handelt es sich um eine exogene, alimentäre oder medikamentöse Intoxikation, in andren zahlreicheren um Auto-Intoxikation, die selbst im Zusammenhang mit Magen-Darmstörungen steht.

---

2) **Einige Allgemein-Bemerkungen über konkomitierendes Schielen in Ägypten im Anschluß an einen Fall von primärem Strabismus divergens mit Hypermetropie,** von Dr. Cassimatis.

---

3) **Kann man die Arbeitsfähigkeit der Einäugigen von 33 % auf 25 % herabsetzen?** von Dr. Louis Dor.

---

4) **Ein schwerer Fall von pseudo-membranöser Conjunctivitis durch Serum geheilt,** von Dr. Chevalier.

Es wurden 10 ccm Diphtherie-Serum injiziert.

---

5) **Paraplegie infolge einer Arsenobenzol-Injektion in einem Fall von Keratitis diffusa e lue congenita,** von Péchin.

Die Paraplegie trat ganz plötzlich, einem Schlaganfall ähnlich, auf nach einer intravenösen Injektion von 20 cg Salvarsan.

---

10. November.

1) **Betrachtungen über die Blindheit als Folgezustand der akuten post-hämorrhagischen Anämie,** von Dr. Bettremieux.

Man müßte zur Behandlung neben der medikamentösen Therapie eine an sich ungefährliche Operation hinzufügen, welche den Zweck verfolgt, den Abfluß des venösen Blutes aus dem Auge zu erleichtern und einen leichteren Zufluß des arteriellen Blutes zu gestatten, und infolgedessen eine bessere Ernährung des Sehnerven und der Netzhaut.

---

2) **Cyste der Bindehaut,** von Dr. G. F. Cosmettatos.

Die Cyste entstand infolge eines Trauma.

---

3) **Das Augen-Eitern der Neugeborenen,** von Dr. Terson.

Betrachtungen über Höllenstein-Lösung, Protargol, Argyrol.

4) **Mittel, um eine filtrierende Narbe der Sklera zu erhalten,** von Prof. A. Maklakow.

Das Verfahren ist von Prof. Maklakow sen. angegeben unter dem Namen „Sklerotomia obliqua". Jede Druck-Erhöhung bringt eine Narben-Ektasie hervor und ein subkonjunktivales Ödem in der Gegend der Narbe, so daß die Filtration ausgezeichnet zustande kommt. F. Mendel.

VI. Revue générale d'Ophtalmologie. 1912. Nr. 9.

Sehstörungen als Folge-Erscheinung der direkten Beobachtung der letzten Sonnenfinsternis (17. April 1912), von Dr. Valois und Lemoine.

Beobachtung an 18 Patienten, bei denen Skotome und Abnahme der Sehschärfe verschiedenen Grades beobachtet wurde. In einzelnen Fällen Verlangsamung der Pupillar-Reaktion, in einem Falle doppelseitige Mydriasis. Schwere Veränderungen im Augenhintergrunde sind nicht beobachtet. Spätestens nach Ablauf von 3 Monaten trat völlige Heilung in allen 18 Fällen ein.

Nr. 10.

Mydriasis und Adrenalin, von Dr. Santos-Fernandez.

Verf. kommt zu folgenden Schlüssen:

1. Die Mydriasis nach Adrenalin ist sehr selten.

2. Sie wird öfter in einem Auge in physiologischem Zustand beobachtet, als wenn eine Entzündung oder eine schwere Störung besteht.

3. Man vermeidet die Mydriasis, wenn man dem Adrenalin Alypin zusetzt, man ruft sie hervor durch Zusatz von Kokaïn.

4. Das einzig Wirksame beim Adrenalin ist die Eigenschaft, das Auge blutleer zu machen.

5. Verf. ist kein Anhänger der intravenösen Injektionen des Adrenalins, denn die öfter wiederholten Adrenalin-Injektionen rufen beim Kaninchen Verletzungen der Aorta hervor, ähnlich wie man sie bei chronischen Intoxikationen beim Menschen findet.

6. Bei Operationen leistet das Adrenalin gute Dienste. F. Mendel.

Vermischtes.

1) Philipp Jakob Steffan,

im Februar 1838 zu Frankfurt a. M. geboren, ist im Januar 1913 zu Marburg verstorben. Sein Name ist dem heutigen Geschlecht der Fachgenossen längst entschwunden. Mir ruft er alte Erinnerungen wach: vor 42 Jahren hatte ich in einem kritischen Referat[1] über A. v. Graefe's modifizierte Linear-Extraktion unter den Gegnern des Verfahrens, neben Hasner, auch Steffan zu erwähnen, der in seinen Sonderschriften (Erfahrungen und Studien über Star-Operation, 1867, Erlangen bei Encke, sowie in seinen klinischen Erfahrungen und Studien, Erlangen bei Encke, 1869) zum leichteren Austritt der harten Stare einen im Lederhautsaum angelegten Lappenschnitt von 2‴ Lappenhöhe forderte. Die weitere Entwicklung unsrer Kunst hat Steffan

---

[1] Medizinisch-chirurgische Rundschau, Wien 1871.

Recht gegeben. Damals war es eine große Kühnheit gewesen, in die harmonische Zustimmung aller Fallgenossen den Mißklang der Gegnerschaft ertönen zu lassen. Übrigens war der kleine Augenarzt über seinen eignen Mut, den er dem großen Meister gegenüber bewiesen, selber ganz erschrocken; er gab augenblicklich nach, als A. v. Graefe ihn etwas unsanft anpackte. (Vgl. Zehender's Monatsbl. 1870, S. 1 fgd. u. S. 90 fgd.).

Man darf ihm das nicht zu sehr übel nehmen. Später hat er sich wieder auf sich selbst besonnen und in seiner dritten Arbeit (Der periphere flache Lappenschnitt, nebst einem Referat über 300 weitere Katarakt-Extraktionen, Arch. f. O. XXIX, 2, 1883) hervorgehoben, daß er sich „vom Ursprung an auf richtigem Wege befunden, wenn er gegen den v. Graefe'schen Linear-Schnitt opponierte."

Eine andre Erinnerung aus alter Zeit ruft mir einen schönen Sommertag des Jahres 1873 ins Gedächtnis. Ich stand vor Steffan's Armen-Augenklinik in Sachsenhausen bei Frankfurt a. M.; das Dach des kleinen Hauses, dessen Jahresmiete 300 fl. betrug, konnte ich mit meiner Hand erreichen; zwei Zimmer standen für klinische Kranke zur Verfügung. 1015 Gulden 34 Kreuzer betrugen die Einnahmen, 1551 G. 33 Kr. die Ausgaben, also das Defizit zu Lasten des Arztes 535 G. 59 Kr.; aber Kollege Steffan war glücklich, neben seiner Privat-Anstalt in Frankfurt noch mit Hilfe der „Legat-Zinsen, Jahres-Beiträge und Gottespfennige" diese Liliput-Klinik halten und darin wirken zu können.

Ph. Steffan studierte in Erlangen, Wien und Berlin, promovierte 1860 und ließ sich 1861 in seiner Vaterstadt Frankfurt a. M.[1] als Augenarzt nieder. Er hat als solcher eine bedeutende Tätigkeit entfaltet. Vor mir liegt die lange Reihe seiner Jahresberichte. Aus dem elften (für das Jahr vom 1. April 1872 bis zum 1. April 1873) ergibt sich, daß die Zahl der Hilfesuchenden auf 4267 gestiegen war. (Vom 1. April 1862 bis 1873 im ganzen 28387.) Aus dem achtundzwanzigsten ($18^{89}/_{90}$) folgt, daß 5792 Augenkranke in Behandlung getreten sind, 2392 in der privaten, 3400 in der Armenklinik. (In dem 18jährigen Zeitraum von 1862 ab 118470.)

„Aus den Auseinandersetzungen geht klar hervor, daß das vor 19 Jahren in Kraft getretene Unterstützungswohnsitz-Gesetz bis heute in der reichen Stadt Frankfurt immer noch nicht zur vollen Ausführung gekommen ist: die große Schar der armen Augenkranken ist auch heute ganz auf die vollkommen unzulänglichen Mittel der Privat-Wohltätigkeit und die freiwillige Leistung von Privat-Ärzten hingewiesen." Also der streitbare Charakter unsres Steffan zeigt sich auch gegenüber den Mißbräuchen der Kommunal-Verwaltung, wie später auch einmal gegenüber den Ansprüchen des Fiskus.

In den „Jahresberichten über die Verwaltung des Medizinalwesens ... der Stadt Frankfurt" hat Steffan außer den Statistiken seiner Augenheil-Anstalt auch wertvolle Kasuistik veröffentlicht. Seine hauptsächlichen Arbeiten sind die schon erwähnten über Star-Ausziehung, über Irido-desis (v. Graefe's Arch. X, 1, 1864), über embolische Retinal-Veränderungen (ebenda XII, 1, 1866), Beitrag zur Pathologie des Farbensinns (ebenda XXVII, 2, 1881), über angeborene Anomalien der Hornhaut (Zehender's Klin. Monatsbl. f. Augenh. V), Herpes zoster ophthalm. (ebenda VI), über Anaestesia retinae (ebenda XI).


[1] Über die augenärztlichen Verhältnisse, die zu Frankfurt a. M. um die Mitte des vorigen Jahrhunderts bestanden, vgl. Geschichte der Augenheilkunde §§ 538—540.

Die letzten Jahre seines Lebens hat Steffan zurückgezogen in dem idyllischen Marburg zugebracht.

Es war einer von den nicht allzu zahlreichen Fachgenossen, die, fern von den Förderungen des Universitäts-Lebens, nicht bloß eine gedeihliche praktische Tätigkeit entfaltet, sondern auch zur Fortbildung unsrer Wissenschaft und Kunst namhafte Beiträge geliefert und ein dauerndes Andenken in der Geschichte unsres Faches sich gesichert haben. H.

2) Boleslaw Gepner,
am 1. November 1835 zu Warschau geboren,
am 26. Januar 1913 ebendaselbst verstorben.

B. G. studierte Heilkunde an der medizinischen Akademie zu St. Petersburg, erwarb den Doktor-Grad zu Warschau 1859 und trat sogleich, als



Dr Boleslaw Gepner

Assistent von Prof. Szokalski, in die fürstlich Lubomirski'sche Augenheilanstalt ein, der er, mit einer Unterbrechung von 3 Jahren, 1865 bis 1867, wo er zu seiner Fortbildung in A. v. Graefe's Augenklinik weilte, sein ganzes Leben geweiht hat. Vom Jahre 1887 ab war er leitender Arzt der Anstalt, welche für ihre Landsleute eine überaus wichtige Kultur-Aufgabe in musterhafter Weise erfüllt.

Die wissenschaftlichen Veröffentlichungen Gepner's finden sich (von 1867 an) in den polnischen Zeitschriften Gazeta lekarska und Medicyna. Es sind klinische Beobachtungen und Jahresberichte der Warschauer Augenheilanstalt. (Vgl. Centralbl. f. Augenheilk. 1878, S. 14; 1881, S. 385.) Ein besonderes Verdienst erwarb sich Gepner auch durch eine polnische Übersersetzung von Donders' Werk über die Anomalien der Akkommodation und Refraktion (Centralbl. f. Augenheilk. 1877, S. 214).

Sehr bedeutend war seine Wirksamkeit in der augenärztlichen Privatpraxis: Szokalski, Dobczenski, Jodko und Gepner bildeten ein Viergestirn, auf das vor 30 Jahren die Augen ihrer Landsleute gerichtet waren.

Oft genug wirkten alle vier zusammen, für den nämlichen Fall. B. Gepner hat seinen Ruf als sorgsamer und geschickter Augenarzt bis in sein höchstes Alter bewahrt.

Als Mensch war er von feinstem Benehmen und größter Liebenswürdigkeit, von der ich selber, seit wir 1867 in A. v. Graefe's Klinik Freundschaft geschlossen, durch die Jahrzehnte hindurch zahlreiche Beweise erfahren.

Sein Andenken wird stets in Ehren bleiben! H.

3) Hochschulnachrichten. Als Nachfolger von Prof. Karl v. Hess ist der außerordentliche Prof. Dr. med. Karl Wessely zum ordentl. Prof. der Augenheilkunde und zum Vorstand der ophthalmologischen Klinik und Poliklinik an der Universität Würzburg ernannt worden.

4) Optischer Brillenkursus.

Vom 3. bis 6. März wird für Ophthalmologen ein Kursus zur Brillenkunde in der königl. ungarischen Universitäts-Augenklinik Nr. 1 in Budapest, von den Herren Dr. M. v. Rohr und Dr. O. Henker, wissenschaftliche Mitarbeiter der Carl Zeiss-Werke in Jena, abgehalten. Es werden auch neuere ophthalmologische Instrumente demonstriert. Das Honorar des Kursus beträgt 40 Kronen (etwa 34 Mark). Anmeldungen werden von Dr. L. v. Liebermann, Assistent der Augenklinik Nr. 1 (Budapest, VIII, Mária-utca 39) entgegengenommen. Prof. Dr. E. v. Grósz,

Direktor der kgl. ungar. Universitäts-Augenklinik Nr. 1 in Budapest.

5) Ophthalmologische Gesellschaft Heidelberg 1913.

Die diesjährige Zusammenkunft findet in Heidelberg in der Pfingstwoche, am 15., 16. und 17. Mai, statt.

6) Ein neues literarisches Unternehmen.

Mit der Unterschrift „Cleveland Press, Chicago, Ill. To the man earnestly seeking the choicest fruits of present-day practical knowledge," erhielt ich ein gedrucktes Sendschreiben, das folgendermaßen anhebt:

The English-speaking ophthalmological world — the progressive practitioner wherever located — has long awaited the publication of an

authentic, complete and convenient summary of knowledge with respect to the human eye. Perhaps the French felt the absence of such a great work with especial keenness; at any rate the French Encyclopedia of Ophthalmology was commenced in 1903, and recently finished by the publication of the ninth volume. German publishers, however, have the credit of the initiative, beginning an Encyclopedia in 1902, but this comparatively small treatise is yet unfinished, as is the second edition of that still more voluminous treatise, the Graefe-Saemisch „Handbuch der Gesamten. Augenheilkunde."

And now comes America with its usual energy, proposing to outdo anything hitherto attempted in this line of endeavor by the publication of an American Encyclopedia and dictionary of ophthalmology.

Selten ist etwas Ungenaueres gedruckt worden. Deutschland hatte den Ruhm der Initiative schon 1874, mit der ersten Ausgabe des Graefe-Saemisch. Die zweite Ausgabe ist nicht 1902, sondern 1898 begonnen worden; und das ist kein „verhältnismäßig kleines" Werk, sondern viel umfangreicher, als die erste Ausgabe.

Es durfte auch nicht verschwiegen werden, daß (neben der französischen Encyklopädie in IX Bänden, von 1903—1910) auch noch, in Anlehnung an Graefe-Saemisch, ein englisches System of Diseases of the eye von Norris und Oliver 1900 in IV Bänden zu Philadelphia und London erschienen ist, — „by American, British, Dutch, French, German und Spanish Autors."

In Nr. 2 des Programms für das neue Unternehmen steht der Satz

The French and German prototypes of this publication will be far exceeded in value and comprehensiveness. . .

Hierzu sage ich „Abwarten". Die Proben, welche beigelegt sind, verdienen nur das Zeugnis „poor". Ich schließe mit dem trefflichen Rat eines Präsidenten der V. S. „neither boast nor. . . ." H.

Bibliographie.

1) Die Sehschärfe des Menschen und ihre Prüfung. Eine physiologisch-ophthalmologische Studie, von Leopold Löhner. Leipzig-Wien, Verlag von Franz Deutike, 1912. Verf. sucht zunächst den Begriff der Sehschärfe zu umgrenzen und zu definieren. Die Erörterung der einzelnen Komponenten führt zu einer recht allgemeinen Fassung des Begriffs, unter dem er die Sehleistung des dioptrisch normalen Auges versteht. Keine der gebräuchlichen Methoden der Sehschärfe-Prüfung erfüllt alle idealen Anforderungen des Theoretikers; die eine berücksichtigt zu sehr diesen, die andre jenen Faktor, deren Summe die Sehschärfe ist. In das Lob, das Verf. den „Internationalen Sehproben" zollt, kann Ref. keineswegs einstimmen. Punkt- und Buchstaben-Proben sind nicht einander gleichwertig; jene decken manche Variationen der Sehschärfe auf, die dem, der nur mit Buchstaben-Proben untersucht, entgehen.

2) Die Störungen des Farbensinns, von H. Köllner. Berlin 1912, Verlag von S. Karger. Das dem Andenken des unvergeßlichen Julius v. Michel gewidmete Buch verdient uneingeschränkte Anerkennung. Der Verf. erörtert ein Gebiet, auf dem er sich durch eine Reihe von Arbeiten

einen Namen gemacht hat. Sein Buch, das die schwierigen Probleme klar und faßlich hinstellt, wendet sich an den Praktiker und füllt so eine Lücke aus, die sicher mancher Fachmann schon lange empfunden hat. Für den Kliniker bestimmt, behandelt das Buch das normale Farbensehen und die angeborenen Störungen des Farbensinns nur kurz, vielleicht zu kurz; das Hauptgewicht legt der Verf. auf die erworbenen Anomalien des Farbensinns, deren allgemeine und spezielle Pathologie eingehend besprochen werden. Dem Zweck des Buches gemäß schließt sich eine Schilderung der Methodik der Farbensinn-Prüfung an, während die Beziehungen zwischen den erworbenen Störungen des Farbensinns und den Farbensinn-Theorien in einem kurzen Schlußkapitel dargestellt werden. Wer das Buch aufmerksam liest, wird viel Anregung und Belehrung aus ihm schöpfen. Kurt Steindorff.

3) Die Hydrotherapie in der Augenheilkunde, von Prof. Dr. S. Klein. (Zeitschr. f. Balneologie. V. Jahrg. Nr. 15.) Für zwei Gruppen von Augen-Erkrankungen bildet die Hydrotherapie ein höchst erfolgreiches Erfahren: 1. Gewisse Formen von Erkrankung des Uvealtraktus. 2. Eine bestimmte Form von Sehnervenschwund, welche als Begleiterin von Tabes dorsalis auftritt. Die Anwendungsform der Wasserkur besteht in der Einpackung mit nachfolgender kräftiger, kalter Begießung.

4) Weiterer Beitrag zur Pathologie der Pupille, von A. Westphal. (Deutsche med. Wochenschr. 1912. Nr. 38.) Fall I. Einseitige totale Pupillenstarre bei Hemicrania ophthalmica (Augenmigräne) mit Bemerkungen zur „katatonischen Pupillenstarre“. Bei der 21jährigen Patientin wird nach einem besonders heftigen Migräne-Anfall am 30. August 1911 Mydriasis und absolute Pupillenstarre links für längere Zeit ein konstantes Symptom, um erst am 23. Dezember 1911, wenige Tage vor dem Wiederauftreten der fast 2 Jahre ausgebliebenen Menses wieder zu verschwinden und prompter Lichtreaktion Platz zu machen. — Fall II. Ein Fall von anscheinend paradoxer Lichtreaktion der Pupillen. Die vorliegende Beobachtung zeigt, daß bei Fällen, in denen sich die Pupillen auf Licht-Einfall deutlich erweitern und bei denen geübte Beobachter bei sorgfältig fortgesetzten Untersuchungen makroskopisch niemals auch nur die geringste Pupillen-Verengerung sehen konnten, diese bei geeigneter mikroskopischer Betrachtung doch, wenn auch nur in minimaler, mitunter nur in partieller Weise an einzelnen Segmenten der Iris nachweisbar sein kann. — Fall III. Über einen Fall von neurotonischer Pupillenreaktion bei einer Psychose. Es bestand die auffallende Erscheinung, daß die Pupillen sich nach eingetretener Verengerung zunächst bei heller Belichtung überhaupt nicht wieder erweiterten, sondern in hochgradiger Verengerung verharrten, um sich erst nach längere Zeit dauernden Beschattungen wieder zu erweitern.

5) Die Kauterisation der Hornhaut-Ulzerationen, von Dr. A. Cantonnet. (Le Progrès Medical. 1912. Nr. 49.) Ein neueres Verfahren besteht in öfter wiederholten Kauterisationen mit Jodtinktur. Die Methode ist völlig gefahrlos. Im allgemeinen vervollständigt die Kauterisation die Behandlung der Hornhautgeschwüre. Nur bei sehr ängstlichen Patienten und bei kleinen Kindern soll man sie nicht anwenden. F. Mendel.

Um Einsendung von Separat-Abzügen wird gebeten (Berlin NW. 26 Schiffbauerdamm).

Verlag von Veit & Comp. in Leipzig. — Druck von Metzger & Wittig in Leipzig.

Centralblatt

für praktische

AUGENHEILKUNDE.

Herausgegeben von

Prof. Dr. J. Hirschberg, Geh. Med.-Rat, in Berlin.

Monatlich ein Heft. Preis des Jahrganges 12 Mark. Zu beziehen durch alle Buchhandlungen des In- und Auslandes und die Postanstalten des Deutschen Reiches.

1913. Siebenunddreißigster Jahrgang. März.

I. Einige Bemerkungen über die Farbenprüfung.

Von Geh. Med.-Rat Prof. Dr. **J. Stilling** in Straßburg.

In der letzten Nummer dieses Centralblattes findet sich ein Referat eines Vortrages aus der Berliner Ophthalm. Gesellschaft, den Herr Kollege Napp über Farbenstörungen gehalten hat. Er stellte zwei Soldaten der Eisenbahnbrigade vor, welche zwar am Anomaloskop wie am Farbengleichungs- und Dreilichter-Apparat keine Fehler machten, aber meine Tafeln nicht lesen konnten, teilweise auch die von Cohn und Nagel nicht.

Herr NAPP sieht in dieser Tatsache eine Bestätigung der von NAGEL gemachten Erfahrung, es gebe Personen, deren Farbensinn normal sei, und die dennoch keine pseudo-isochromatischen Tafeln entziffern können.

Die NAGEL'sche These gehört zu den Irrtümern, welchen farbenblinde Gelehrte leicht verfallen können. Die Angaben solcher Gelehrten sind ja von großem Werte für einen Untersucher mit normalem Farbensinn; kommen sie aber darauf, selbständige Untersuchungen über den Farbensinn machen zu wollen, so geraten sie notwendig früher oder später in die Irre. Und das ist doch nur zu natürlich, denn wie soll jemand selbständige Untersuchungen über Dinge machen können, von denen er sich niemals eine anschauliche Vorstellung verschaffen kann. Daß es einen von Geburt an blinden Professor der Mathematik gegeben hat, das ist nicht so erstaunlich, denn die dazu notwendigen räumlichen Vorstellungen vermittelt der Tastsinn so gut und teilweise besser, als das Auge; wenn aber jemand kein Rot und kein Grün sehen kann, so gibt es kein Mittel, diese Empfindungsarten zu ersetzen. So gelangt denn auch NAGEL zu der merkwürdigen Behauptung, die „anomalen Trichromaten", i. e. in unsrer natürlichen Ausdrucksweise die Farbenschwachen, hätten stärkere Kontraste als die Normalen. Des Widerspruchs, in den er verfiel, indem er hinzufügte, daß die COHN'schen Täfelchen nicht entziffert werden können, scheint er sich nicht bewußt zu sein. Wären die Kontraste wirklich verstärkt, so müßten sie ja gelesen werden können, ebenso gut aber meine Tafeln in Rot und Grün, und die werden doch nicht gelesen. Ja, wie soll ein Rot-Grünblinder wissen, ob ein Andrer rote oder grüne Kontraste sieht?

In Wirklichkeit sind, wie sich das a priori erwarten läßt, die Kontraste bei den Farben-Schwachsichtigen abgeschwächt; oder, wie ich dies zuerst für Blau-Gelb nachgewiesen habe, sie fehlen ganz. Der Irrtum von NAGEL, den andre farbenblinde Forscher natürlich adoptieren, ist dadurch entstanden, daß die Farben-Schwachsichtigen längere Zeit brauchen, um Farbenproben zu erkennen, und leichter ermüden, als die Normalen. Dann bekommen sie Sukzessiv-Kontrast, aber der Simultan-Kontrast ist schwächer oder fehlt ganz, wo der Normale ihn noch deutlich wahrnimmt. Für diese und andre Einzelheiten möchte ich hier auf meine größere Arbeit in der Zeitschr. für Psychologie und Physiologie der Sinnesorgane von 1909 verweisen.

Die Lehre von der anomalen Trichromasie ist auch von MAX LEVY, ARTHUR LOTZE, also von der Schule des Herrn v. KRIES und von diesem selbst verteidigt worden, und dann noch von GUTTMANN. Daß nun NAGEL farbenblind war, wußte er selber sehr gut; allein die übrigen Autoren, welche ihren eigenen Zustand beschreiben, halten sich für „anomale Trichromaten". Aber zweifellos sind sie samt und sonders farbenblind, haben sich nur mehr oder weniger im Erkennen der Farben geübt, und möchten sich mehr oder weniger (dies gilt besonders von A. LOTZE) einreden, daß

sie doch eigentlich normale Farben-Empfindungen hätten. Aus den Beschreibungen von LEVY und LOTZE geht hervor, daß sie nicht nur farbenblind sind, sondern auch teilweise Amblyopie, ja wirkliche Amaurose für homogenes Licht haben. Trotzdem haben beide gegen keinen Geringeren als DONDERS behauptet, es beweise nichts für einen schwachen Farbensinn, wenn man die pseudo-isochromatischen Tafeln nicht erkennen könne. A. LOTZE gibt dabei folgendes zum Besten:

„Dabei ist zu bedenken, daß bei diesen Tafeln der Farbensinn des Anfertigers in Betracht gezogen werden muß; denn es kann vorkommen, daß solche Zusamenstellungen von einem anomalen Trichromaten gemacht werden, und daß ein normaler Beobachter, dem sie falsch erscheinen, in den Verdacht kommt, daß sein Farbensinn eine Anomalie darbiete."

Es liegt doch auf der Hand, daß so etwas, in das doch gar kein Sinn hinein zu bringen ist, nur von jemand gesagt werden kann, der sich über seine Farbenvorstellungen gar keine Rechenschaft zu geben imstande ist; und nur jemand, dessen Farbensinn stark defekt ist, kann so etwas sagen. Wenn aber nicht nur A. LOTZE, sondern sein Lehrer v. KRIES, unter welchem die Dissertation des ersten geschrieben ist, so etwas unkorrigiert läßt; so muß man auf den Verdacht kommen, daß auch der Farbensinn des Herrn v. KRIES selber defekt sei. Diese Vermutung scheint mir eine starke Stütze zu erhalten durch folgenden Ausspruch des ja mit Recht berühmten Physiologen: „Am Spektral-Apparat können wir Farben herstellen, die dem Normalen gleich, dem Anomalen verschieden erscheinen. Wäre zufällig in einer (pseudo-isochromatischen videlicet) Tafel eine Kombination der Art getroffen, so könnten die Anomalen uns für farbenschwach zu erklären geneigt sein."

Wenn ein Forscher von der Bedeutung des Prof. v. KRIES so etwas sagt, so kann er wohl kaum normalen Farbensinn haben.

Sicher ist auch Herr Kollege GUTTMANN, in dessen Arbeiten sich ein sonst bewundernswerter Scharfsinn offenbart, nichtsdestoweniger, und seine eigene genaue Beschreibung beweist es, ohne daß er selbst es merkt, vollkommen rot-grünblind, er ist sogar blind für homogenes Rot. Ich habe gesehen, daß ein Farbenschwacher keine meiner Tafeln lesen konnte, nicht einmal die für „Protanopen" bestimmte, gleichwohl auf dieser Tafel jeden einzelnen roten Tupfen mit Sicherheit herausfand. Herr Kollege GUTTMANN ist seiner eigenen Beschreibung nach nicht hierzu imstande und das ist allein schon ein genügender Beweis. Wenn er noch dazu Schwierigkeiten bei der Zucker-Reaktion hat und Ähnliches, so ist das keine einfache Farbenschwachheit, denn bei dieser ist der Farbensinn im Zentrum normal, außer für größere Distanzen, wie diese aber bei den gebräuchlichen Untersuchungsmethoden gar nicht in Betracht kommen. Aus diesem Grunde

sind sowohl die NAGEL'schen Täfelchen, wie das Anomaloskop für die Diagnose des schwachen Farbensinnes ganz unzuverlässig.

Die „anomale Trichromasie", die man vorher als Schwäche des Farbensinnes doch sehr gut kannte, ist ein Produkt der KRIES-NAGEL'schen Schule, und deren Glieder haben alle keinen normalen Farbensinn, ja die meisten sind zweifellos farbenblind. Ich möchte fast vermuten, daß Herr Kollege NAPP wenigstens in geringem Grade farbenamblyopisch ist. Denn er schließt sich der These an, daß jemand normalen Farbensinn haben könne und dennoch pseudo-isochromatische Tafeln nicht lesen. Ich muß sagen, daß für jemand, dessen Farbensinn normal ist, doch darin ein ganz unbegreiflicher Widerspruch enthalten ist. Man kann doch nicht behaupten wollen, daß, wenn jemand eine normale RAYLEYGH-Gleichung einstellt (die beiden andren Apparate sind dem Anomaloskop nicht gleichzustellen, man lese über den Vergleichs-Apparat z. B. STARGARDT und OLOFF nach), daß der nun unbedingt normal sei. Selbst Farbenblinde können eine normale RAYLEYGH-Gleichung einstellen, Farbenschwachheit aber zeigt sich am Anomaloskop nur, wenn die Herabsetzung für ein Farbenpaar eine ungleiche ist. Für diese Fälle wie auch sonst ist das Anomaloskop ein sehr brauchbares Instrument, allein ohne die Kontrole durch die pseudo-isochromatischen Tafeln im allgemeinen ist es ganz unzuverlässig. Es unterliegt nach dem, was ich selbst beobachtet habe, keinem Zweifel, daß der Farbensinn sogar recht stark herabgesetzt sein kann, ohne daß sich dies am Anomaloskop zeigt. Und wie soll sich dies auch zeigen, wenn die Herabsetzung gleichmäßig und die Sehschärfe für homogenes Licht intakt ist? Wie aber ein wirklich Normalsichtiger, der alle pseudo-isochromatischen Tafeln entziffern kann, auf den Gedanken komme, es könne Personen geben, die sie nicht lesen und dennoch normalen Farbensinn haben, das ist gar nicht zu verstehen. Es kommt ja wohl bei ungebildeten Personen oder auch solchen, die zwar noch normalen, aber doch keinen besonders feinen Farbensinn haben, vor, daß sie bei den schwierigsten Tafeln zögern, oder einmal eine Drei mit der Acht verwechseln; aber sie kommen immer mit der Entzifferung zustande, sobald sie aufmerksam sind.

Leider haben alle Farbenproben ohne Ausnahme, auch die besten, den Nachteil, daß sie nur mit absoluter Sicherheit einen Defekt des Farbensinnes zu diagnostizieren vermögen; aber ob jemand ganz normal sei, das ist mit derselben absoluten Sicherheit nicht anzugeben. Denn es gibt im Sehen der Farbenblinden noch einige Eigentümlichkeiten, welche sie unter Umständen befähigen, alle Proben glatt zu bestehen. Sind solche Fälle auch glücklicherweise sehr selten, so muß doch auf sie acht gegeben werden, weil auch ein einziger, wenn er nicht erkannt wird, gefährlich genug werden kann. Ich hoffe, daß der größte Teil dieser Ausnahmefälle, wenn nicht alle, eliminiert werden könne durch die Einführung der Prüfung der Sehschärfe für farbiges Licht, worauf ich hier einstweilen hinweisen

möchte. Für den gegenwärtigen Stand der Frage aber muß ich von neuem betonen, daß ein Jeder, der irgend eine meiner pseudo-isochromatischen Tafeln, sei es auch die allerschwierigste, nicht zu entziffern vermag, als farbenschwach von jedem gefährlichen Posten im Eisenbahn- und Marinedienst unbedingt ferngehalten werden muß, ohne Rücksicht auf die RAYLEIGH-Gleichung. Wenn man sich von farbenblinden Forschern, mögen ihre Leistungen im einzelnen noch so anerkennenswert sein, Vorschriften in bezug auf die praktischen Anforderungen machen läßt, so heißt das in der Tat nichts anderes, als den Bock zum Gärtner setzen.

II. Über einen Fall von Atrophie der Nn. optici bei Atoxyl-Behandlung der Syphilis.

Von Dr. **W. P. Kalaschnikow.**

In den letzten Jahren hatte man begonnen, bei der Behandlung der Syphilis Atoxyl anzuwenden. Ich glaube, daß es auch für uns Augenärzte nicht uninteressant sein dürfte, sich mit diesem Mittel bekannt zu machen, namentlich in Anbetracht der von vielen Autoren wahrgenommenen schädlichen Wirkung desselben auf das Auge.

Atoxyl wurde von BESCHAMP im Jahre 1863 entdeckt, aber erst in der neuesten Zeit in die allgemeine Praxis eingeführt. Seiner chemischen Zusammensetzung nach ist das Atoxyl das Mononatriumsalz der Paraamidophenylarsensäure oder Amidophenylanilin.[1] Es enthält bis 37 % reines Arsen und stellt weiße Krystalle dar, die sich in 6 Teilen Wasser bei 17° C. lösen.

Die giftige Wirkung des Atoxyls wird nicht nur auf das Arsen, sondern auch auf seine übrigen Bestandteile zurückgeführt, in die es im Organismus zerfällt (Anilin).

Nach den von J. LOCKEMANN und M. PAUCKE erhobenen Befunden (1) wird das Atoxyl innerhalb der ersten 24 Stunden nach der Injektion mit dem Harn in seiner gesamten Quantität in fast unverändertem Zustande eliminiert. Werden aber die Atoxyl-Injektionen häufig wiederholt, so verlangsamt sich seine Ausscheidung, und es zerfällt nach und nach im Organismus in seine Bestandteile, wobei die Quantität des zur Ausscheidung gelangenden freien ungebundenen Arsens zunimmt.

Atoxyl wurde bekannt, seitdem zunächst englische Ärzte und dann ROBERT KOCH dasselbe bei der sogenannten Schlafkrankheit der Neger anzuwenden begonnen haben, als deren Erreger gegenwärtig allgemein das Trypanosoma betrachtet wird. R. KOCH (3) hat im Jahre 1906 aus Süd-

---

[1] Prof. EHRLICH (2) betrachtet das Atoxyl nicht als metoarsensaures Anilid sondern als Arsenylsäure.

afrika über erfolgreiche Behandlung dieser Krankheit mit subkutanen Injektionen berichtet und das Atoxyl hinsichtlich seiner spezifischen Wirkung auf die Schlafkrankheit mit Chinin, dem bekannten Spezifikum gegen Malaria, verglichen. Bis 1906 wurde das Atoxyl hauptsächlich bei Hautkrankheiten (Lichen ruber, Pemphigus usw.) angewendet. Dann erschienen Mitteilungen über die günstige Wirkung des Mittels auch bei andren Krankheiten, die durch die einfachsten Mikroorganismen hervorgerufen werden. So hat Prof. Uhlenhuth gemeinsam mit Grass und Bickel (4) die erfolgreiche Wirkung des Atoxyls bei der Spirillose der Hühner festgestellt, was auch W. L. Jakimow (5) bestätigt, der sich mit derselben Frage im Institut für experimentelle Medizin in St. Petersburg beschäftigt hat. Gegen Syphilis begann man das Atoxyl hauptsächlich nach den Beobachtungen von Paul Salmon (6) anzuwenden, die er unter Leitung von Prof. J. J. Metschnikow ausgeführt hat. P. Salmon hat am 4. Mai 1907 in der Pariser Biologischen Gesellschaft über die Wirkung des Atoxyls bei Syphilis berichtet. Von dem Gedanken ausgehend, daß das Atoxyl auf die Syphilis-Spirochäten, die Prof. Schaudinn bekanntlich zu den einfachsten Mikroorganismen zählt, dieselbe Wirkung ausüben müsse wie auf die Trypanosomen der Schlafkrankheit, hat P. Salmon die Syphilis mit Atxylinjektionen zu behandeln begonnen und sehr günstige Resultate erzielt. Diese Resultate veranlaßten auch andre Autoren, dieses Mittel zu erproben. So hat Prof. Lassar (7), der das Mittel einmal bereits verworfen hatte, nach dem Bekanntwerden der Arbeit von P. Salmon dasselbe wieder anzuwenden begonnen, und zwar gemäß den Angaben von Salmon in Dosen, welche die früheren, auf die Syphilis wirkungslos gebliebenen, an Größe weit übertrafen. Dosen von mindestens 0,5, alle 2 Tage 3 Wochen lang angewendet, ergaben günstige Resultate. Es wurde hierbei eine 10- bis 15$^0/_0$ige Lösung angewendet, die vor der Injektion durch 2 Minuten lange Erhitzung bei 100° C. sterilisiert wurde. Selbst Dosen von 0,75 bis 1,0 auf einmal eingeführt, hatten nach seinen Beobachtungen keine Nebenwirkungen zur Folge. Am 15. Mai 1907 hat Prof. Lassar in der Berliner medizinischen Gesellschaft 25 mit Atoxyl behandelte Syphilitiker demonstriert und sich dahin geäußert, daß das Atoxyl nach dem Ergebnis seiner Beobachtungen ein neues Mittel gegen Syphilis abgeben wird; aber keineswegs in Abrede gestellt, daß dieses Mittel giftig ist und kumulative Wirkung besitzt. Er empfahl daher die Behandlung bei den ersten Intoxikationserscheinungen sofort abzubrechen, um so mehr, als dasselbe physiologisch wenig erforscht ist. Eine ebenso günstige Wirkung des Atoxyls wurde in der Klinik von Prof. Lesser beobachtet. Die Professoren Uhlenhuth (4) und Hoffmann haben bei der Behandlung der experimentellen Syphilis bei Affen und gemeinsam mit K. Roscher auch in 11 Fällen von Syphilis beim Menschen, und zwar selbst bei malignen Syphilisformen, günstige Resultate erzielt, aber gleichfalls wahrgenommen, daß das Atoxyl Neben-

Erscheinungen (Koliken, Nephritiszeichen, Appetitverlust und Schlaflosigkeit) hervorzurufen vermag, und zwar selbst in relativ geringen Dosen (0,6 in 10%iger, durch Erhitzung bis 100° C sterilisierter Lösung, 14 Tage lang mit 2 bis 3 tägigen Pausen zwischen den einzelnen Injektionen angewendet). Bei weiteren Experimenten haben sie gemeinsam mit Weidanz (8) anerkannt, daß das Atoxyl nicht nur ein gutes Mittel gegen Syphilis, sondern auch ein solches ist, welches bei experimenteller Syphilis eine prophylaktische Wirkung auszuüben vermag. So kam es bei Kaninchen, denen bei Übertragung von Syphilisgift in die vordere Augenkammer Atoxyl injiziert wurde, zur Entwicklung von syphilitischer Keratitis nicht, was doch bei den Kontrolltieren, denen Atoxyl zuvor nicht eingeführt worden war, beobachtet wurde. Prof. Neisser (9) hat sich bei seinen Experimenten an Affen gleichfalls von der therapeutischen Wirkung des Atoxyls überzeugt und dasselbe als mächtiges Mittel gegen Syphilis anerkannt. Dr. Conheim (10) hat Besserung sämtlicher Erscheinungen bei Leukämie beobachtet, was zu der Annahme berechtigt, daß diese Erkrankung auf dem Eindringen gewisser Parasiten in den Organismus beruht. Hallopeau (11) zählt das Atoxyl gleichfalls zu den Mitteln, die zur Behandlung der Syphilis geeignet sind, aber bei gemeinsamer Anwendung mit Quecksilber und Jod. Auch er hatte Gelegenheit, Fälle von Atoxyl-Vergiftung zu beobachten, die sich durch heftige Bauchschmerzen, Erbrechen und Krämpfe kundgaben; infolgedessen rät er, bei der Atoxyl-Behandlung sich stets nach dem Alter und der Konstitution des Patienten zu richten, frisch hergestellte Lösungen zu injizieren, ohne dieselben bis auf 100° zu erwärmen, um einer Spaltung des Atoxyls vorzubeugen. Stets frisch hergestellte Atoxyl-Präparate anzuwenden und dieselben an dunklem Ort aufzubewahren, empfiehlt auch W. L. Jakimow (12), der außerdem darauf hinweist, daß die Giftigkeit des französischen Präparates schwächer ist, als diejenige des deutschen; daß man das erstere in Dosen bis 1,0 anwenden kann, während vom deutschen Präparat schon die Dosis von 0,4 gefährlich werden kann. Dr. Meissner (13) äußert sogar den Wunsch, daß man das Quecksilber überhaupt durch das Atoxyl ersetzen möge, weil ersteres im Vergleich zum Arsen dem Organismus weit fremder ist. Aber auch dieser Autor macht darauf aufmerksam, daß Fälle von Vergiftung in Form von rasch vorübergehender Amaurose beobachtet worden sind, und empfiehlt infolgedessen, bei der Atoxyl-Behandlung Vorsicht walten zu lassen. Eingehendere experimentelle Beobachtungen wurden von Dr. Scherber (14) in der Klinik von Prof. Finger in Wien an 36 Männern und 26 Frauen angestellt, wobei die Patienten innerhalb eines Zeitraumes von 2 Monaten bis zu 30 Injektionen bekamen (es wurden nicht über 6,0 Atoxyl eingeführt). Auf Grund dieser Beobachtungen gibt Scherber zu, daß das Atoxyl hinsichtlich seiner Wirkung auf die Syphilis an das Quecksilber erinnert, aber wegen seiner Giftigkeit nur als gleichzeitig mit Quecksilber und Jod zu verwendendes Zwischenmittel dienen

kann. Zu einem gleich günstigen Resultate ist auch Privatdozent M. A. Tschlenow (15) auf Grund seiner persönlichen Eindrücke in der Klinik von Prof. Neisser in Breslau sowie am Hôpital Ricord bzw. am Hôpital Saint-Louis in Paris gelangt. Er hat sich dort überzeugen können, daß das Atoxyl zweifellos günstige positive Resultate ergibt, und zwar schwächere bei frischer und stärker ausgeprägte bei tertiärer und maligner Syphilis.

Die späteren Beobachtungen waren für das Atoxyl nicht mehr so günstig. Außerdem häufen sich immer mehr und mehr Beweise dafür, daß das Mittel unangenehme Komplikationen hervorzurufen vermag. Es erscheinen unter andrem Berichte über Affektionen des Sehorgans.

S. L. Bogrow und G. I. Meschtscherski (16) haben bei ihren Beobachtungen in der Klinik von Prof. A. I. Pospielow nicht wahrnehmen können, daß das Atoxyl auf die Manifestationen der syphilitischen Erkrankung (in Dosen von 0,3 des deutschen bzw. von 0,8 des französischen Präparates) eine irgendwie bemerkbare Wirkung ausübe; jedenfalls wirkte es schwächer als Hydrargyrum. Eine abortive Wirkung, auf die sie in Anbetracht der im vorstehenden mitgeteilten Arbeiten von Uhlenhuth, Hoffmann und I. I. Metschnikow hoffen zu dürfen glaubten, haben sie überhaupt nicht gesehen. Ebenso pessimistisch verhält sich dem Atoxyl gegenüber Prof. M. Zeissl (17), der dasselbe nur als tonisierendes Mittel betrachtet. Er brachte diese Ansicht bereits im Jahre 1903 zum Ausdruck und ist dann im Jahre 1907 selbst nach Anwendung von großen Dosen bei der Ansicht geblieben, daß man das Atoxyl mit dem Quecksilber und Jod nicht einmal vergleichen könne, und daß das Atoxyl nur tonisierende Eigenschaften besitze.

Wie oben bereits gesagt, erwähnt Meissner, indem er die Erscheinungen von Atoxylvergiftung bespricht, einige Fälle von vorübergehender Amaurose und einen Fall von dauernder Erblindung. Nun stellte sich aber heraus, daß es solcher Betrachtungen bereits ziemlich viel gibt, von denen einige sehr eingehend beschrieben sind. In Anbetracht der Wichtigkeit der Frage möchte ich möglichst eingehend alle einschlägigen Fälle wiedergeben, die ich in der mir zugänglichen Literatur fand, und dann meine eigene Beobachtung beschreiben.

R. Koch (18) beobachtete bei der Atoxylbehandlung der Schlafkrankheit 22 Fälle von Amaurose. Uhthoff bezieht sich auf Dana, Derby, Liebrecht, Meirowitz, Brouardel und Lancereaux, die gleichfalls Affektion des N. opticus beobachteten, wobei manche (Brouardel, Meirowitz) rasch vorübergehende Sehstörung, andre (Liebrecht, Uhthoff) partielle retrobulbäre Neuritis, wiederum andre Neuritis optica in leichter Form beobachteten. Einfache Atrophie des N. opticus hat jedoch niemand beobachtet. Watermann (19) verwendete versuchsweise Atoxyl zur Behandlung der Atrophie der Nn. optici in 10 Fällen von Hirnsyphilis, stellte aber rasche

Verschlimmerung des Sehvermögens fest. W. Bornemann (20) berichtet über einen Fall von Verlust des Sehvermögens bei einer 58jährigen Frau, die wegen Lichen ruber planus mit Atoxylinjektionen behandelt wurde.

Die Affektion trat bei ihr zum erstenmal im Februar 1904 auf und wurde seit Juli desselben Jahres auf Anraten eines Berliner Dermatologen mit Injektionen einer 20 %igen Atoxyllösung behandelt, wobei sie ursprünglich je eine halbe Spritze, dann je 1 Spritze und späterhin je 2 Spritzen bekam, so daß bis September im ganzen 27,0 Atoxyl aufgebraucht wurden. Im August wurden Symptome von allgemeiner Intoxikation (Kopfschwindel, Herzschwäche, Abnahme des Gehörs usw.) beobachtet. Mitte September trat so hochgradige Abnahme des Sehvermögens ein, daß die Patientin auf eine Distanz von 1 m gerade noch die Finger zählen konnte. Hierbei wurde folgendes festgestellt: das Gesichtsfeld ist konzentrisch hochgradig verengt, namentlich an der nasalen Seite. Die Papillen der Nn. optici sind weiß, die Arterien der Netzhaut sehr verengt. Es besteht vollständiges Unvermögen, Farben zu unterscheiden. Die Muskelbewegung ist regelmäßig. Die Pupillenreaktion, und zwar sowohl die direkte als auch die indirekte, ist gut erhalten. Gegen Ende September nahm das Sehvermögen, indem die Injektionen fortgesetzt wurden, dermaßen ab, daß die Pat. nur noch Licht zu unterscheiden vermochte. Von besondrem Interesse ist es, daß Prof. Leber bei der am 17. Dezember vorgenommenen Untersuchung bei der Pat. immerhin vorzüglich erhaltene Reaktion der Pupillen auf Licht konstatierte, worauf er besonders aufmerksam machte. Die Papillen waren hierbei vollständig atrophiert, die Arterien der Netzhaut sehr verengt, während das Sehvermögen bis auf Lichtempfindung eingebüßt war.

Dr. Fehr (18) (aus der Abteilung für Augenkrankheiten des Virchow-Krankenhauses in Berlin) berichtet ausführlich über 2 Fälle von Affektion der Nn. optici nach Atoxylgebrauch, die er 2 Jahre lang persönlich beobachten konnte.

Der erste Fall betrifft eine 64jährige Frau, die wegen Pemphigus mit Atoxyl-Injektionen erfolgreich behandelt wurde und innerhalb eines Zeitraumes von fast 2 Monaten (September und Oktober 1904) fast 20,0 bis 25,0 Atoxyl bekam. Die Patientin bemerkte eine Verringerung des Gesichtsfeldes, dann auch der Sehschärfe. Bei der im März 1905 ausgeführten Untersuchung fand Fehr gleichmäßig weiße Papillen mit sehr schmalen Arterien bei normaler Breite der Venen und konzentrische Verengerung des Gesichtsfeldes, namentlich an der nasalen Seite. Unter Aussetzen des Atoxyls, schweißtreibenden und abführenden Mitteln, Jodipin und Inhalation von Amylnitrit vergrößerte sich innerhalb einiger Wochen das Gesichtsfeld, und die Sehschärfe nahm etwas zu. Im Mai mußte wegen Verschlimmerung des Pemphigus die Atoxyl-Behandlung (indicatio vitalis) wieder aufgenommen werden, worauf sich das Sehvermögen wieder verschlimmerte. Seit 1905 verblieb die Patientin unter Beobachtung Dr. Fehr's (das Atoxyl

wurde endgültig ausgesetzt), wobei das Sehvermögen während der folgenden 2 Jahre unverändert blieb, d. h. ca. 0,5 des normalen Sehvermögens betrug.

Im zweiten Falle handelte es sich um eine 61jährige Frau, die drei Jahre mit Lichen ruber behaftet, sonst aber vollkommen gesund und auch nie ernstlich krank war. Von Januar 1903 bis Mai 1904 bekam die Pat. Solutio Fowleri sowie Atoxyl-Injektionen. Die erste Kur umfaßte die Monate Juni und August 1903 (12 Injektionen einer 20%igen Atoxyllösung, je 2—3 Injektionen wöchentlich). Schon bei den ersten Injektionen stellten sich Störungen des Allgemeinzustandes ein: Unwohlsein, ziehende Schmerzen in der Brust und im Rücken sowie Appetitverlust, während die früher allein angewendete Solutio Fowleri derartiges nicht zur Folge hatte. Die Behandlung mußte unterbrochen werden. Im April 1904 wurde die Kur wiederholt, mußte aber wegen der permanenten Symptome von Allgemeinintoxikation mit großen Zwischenpausen durchgeführt werden, wobei innerhalb eines Zeitraumes von 3 Monaten im ganzen 50,0 Atoxyl eingeführt wurden. Die ersten Anzeichen von Affektion des Sehvermögens stellten sich im Mai während der zweiten Kur ein, und zwar in Form von Verdunklungsgefühl, Lichtscheu und Flimmern. Die Untersuchung der Augen ergab: $S = {}^{5}/_{7}$; Gesichtsfeld hochgradig beschränkt, namentlich an der nasalen Seite. Papillen vollkommen weiß, aber nicht scharf begrenzt. Arterien der Netzhaut eng. Pupillenreaktion gut. Irgendwelche andere ätiologische Momente außer dem Einflusse des Atoxyls konnten nicht nachgewiesen werden. Nach 2 Jahren war der Prozeß in demselben Zustande, nur hatte sich das Gesichtsfeld etwas gebessert.

Fehr berichtet in seiner Arbeit noch über einen Fall von Krüdener, dessen Beschreibung im Original zu bekommen mir leider nicht gelang.

Dieser Fall betrifft einen 38jährigen Patienten, der seit Januar 1906 wegen Nervosität mit Atoxyl-Injektionen behandelt wurde und innerhalb eines Zeitraumes von 7 Monaten im ganzen etwa 50,0 Atoxyl bekam. Im August betrug die Sehschärfe am rechten Auge $^{1}/_{5}$, am linken $^{1}/_{7}$, bei konzentrischer Verengerung des Gesichtsfeldes, namentlich an der nasalen Seite, weißer Färbung der Papillen der Nn. optici und Verengerung der Netzhaut-Arterien. Im September Sehkraft rechts $^{1}/_{15}$, links null. Allgemeine Vergiftungs-Erscheinungen waren nicht vorhanden.

Fehr berichtet über zwei weitere, von Lesser und Gref mitgeteilte Fälle, in denen bei Atoxyl-Behandlung gleichfalls Störungen des Sehvermögens beobachtet wurden, und zwar im ersten Falle in Form eines Blutergusses in die Netzhaut, im letzteren in Form von Abnahme der zentralen Sehschärfe. Jedoch muß man die Genese dieser beiden Fälle als nicht vollkommen genau aufgeklärt betrachten, so daß ich glaube, auf dieselben nicht eingehen zu sollen.

Beck hat in einer Anzahl von Fällen von Schlafkrankheit, die mit Atoxyl behandelt worden waren, Sehstörungen, teilweise sogar völlige Er-

blindung auftreten sehen. Bei einer Serie der Kranken wurde 1 g jeden 5. bis 6. Tag eingespritzt, eine andre Reihe erhielt 0,3 g 6 bis 7 Tage hintereinander subkutan, eine weitere Serie jeden 5. Tag 0,5 bis 0,8 g usw. Mit dieser intensiven Behandlung hatte sich im Laufe der Zeit bei einer Anzahl der Kranken eine Sehstörung herausgebildet, die allmählich zunahm und bei 23 Kranken zu einer vollständigen oder nahezu vollkommenen Erblindung führte, bei 7 andren Kranken waren nur vorübergehende Störungen des Sehvermögens zu bemerken, die nach Aussetzen des Mittels zurückgingen oder doch wenigstens stehen blieben. Bei einer Anzahl der Kranken nahmen die Erscheinungen zu. Bei den meisten Kranken zeigte sich die Sehstörung in wenigen Wochen, ja sogar schon in wenigen Tagen. Am meisten schienen die längere Zeit täglich hintereinander gegebenen kleinen Mengen und die mit einer Pause von wenigen Tagen injizierten großen Dosen von 0,8 bis 1,0 g die Störung der Sehkraft veranlaßt zu haben. Alter und Geschlecht schien auf die Erscheinungen von seiten der Augen ohne Einfluß zu sein. Die große Mehrzahl der übrigen Kranken, die zum Teil noch erheblich größere Dosen von Atoxyl erhalten hatten, wies nicht die mindeste Störung des Sehvermögens auf. In den ersten Wochen der Erkrankung machte sich nicht die geringste Abweichung von der Norm geltend. Bei einigen Kranken war später, aber erst nach Monaten, eine Blässe der Papillen zu erkennen, die auf bestehende Atrophie des N. opticus hinwies. Bei mehreren Kranken war auffallend die Enge der arteriellen Blutgefäße am Augenhintergrund, während die venösen Gefäße über die Norm erweitert waren, anscheinend eine Folge des erhöhten intrakraniellen Druckes. Es gelang durch nichts, der Störung Einhalt zu tun. Verf. erklärt die nach Atoxyl auftretenden Sehstörungen als durch eine chronische Vergiftungs-Erscheinung auf individueller Grundlage bedingt. Anscheinend sind besondere Krankheiten, die namentlich auch häufig mit Degenerations-Erscheinungen von seiten des Zentralnervensystems einhergehen, besonders geeignet, um nach Einverleibung von größeren Mengen Atoxyl Sehstörungen, die schließlich zu völliger Erblindung führen können, zu verursachen. Der Sitz dieser Erscheinung ist offenbar ein zentraler, wofür auch das Vorkommen von Geistesstörungen nach Atoxyl spricht, die Verf. in mehreren Fällen zu beobachten Gelegenheit hatte, und die sogar n vollständige Taubheit übergehen kann. (Schluß folgt.)

Unser Büchertisch.

Neue Bücher.

1. Lehrbuch der Desinfektion. Für Ärzte, Chemiker, Techniker, Tierärzte und Verwaltungsbeamte, von Dr. phil. nat. Fr. Croner, Oberassistent am Kgl. Inst. f. Infektionskr. „Robert Koch“ zu Berlin. Mit 44 Abbild. Leipzig 1913, Werner Klinkhardt. (534 S.)

Ein Kapitel (Nr. 54, S. 434—476) handelt von der Desinfektion in der Klinik und bietet jedem Klinik-Leiter eine Fülle von wichtiger Belehrung.

2. Internationale Sehproben unter Verwendung der Landolt'schen Ringe, hergestellt von C. Hess. Zweite Auflage. Wiesbaden, J. F. Bergmann.

Enthält Ringe und Ziffern.

*3. Studien zur Schul-Hygiene und Abortiv-Therapie des Auges, von Dr. Raphael Kaz, konsult. Augenarzt d. kaiserl. philanth. Ges. u. Schul-Augenarzt in St. Petersburg. Dresden-Blasewitz, Blayl und Kämmerer, 1913. (109 S.)

4. Graefe-Saemisch, 225.—227. Lieferung. Verletzungen des Auges mit Berücksichtigung der Unfalls-Versicherung, von A. Wagemann, Prof. in Heidelberg.

Nunmehr ist das so wichtige XVII. Kapitel, dem A. Wagemann auf 1871 Seiten eine überaus gründliche Bearbeitung gewidmet, glücklich beendigt und kann eingebunden werden.

5. Beiträge zur sozialen Hygiene des Auges, von Dr. A. Crzellitzer, Augenarzt in Berlin. Sonderabdruck aus dem Handwörterbuch der sozialen Hygiene, von Grotjahn und Kaup. Leipzig, F. C. W. Vogel, 1912.

(Augenerkr. i. A. Augenfehler, Blindenwesen.)

*6. Sammlung wissenschaftlicher Arbeiten. Heft 7. Der Wert der Bindehaut-Deckung bei perforierender Bulbus-Verletzung und Korneal-Geschwüren, nach Literatur und Material der Gießener Augenklinik. Von der Gießener Universität preisgekrönte Schrift, von Dr. med. Berthold Krevet. Langensalza 1913, Wendt-Klauwell. (72 S.)

Gesellschaftsberichte.

1) Ophthalmologische Gesellschaft in Wien.

Sitzung vom 15. Dezember 1912.

M. Sachs: Über Ptosis-Operationen. Vortr. stellt zuerst eine Patientin vor, welche von ihm vor einem Jahre beiderseits wegen kongenitaler Ptosis mit Epikanthus nach der Methode von Hess operiert worden war. Vortr. demonstriert den Fall deshalb, weil unter den Ophthalmologen vielfach die Meinung besteht, daß die Hess'sche Methode wohl anfangs gute Resultate liefert, daß aber die Wirkung der Operation mit der Zeit bedeutend nachläßt. Der vorgestellte Fall zeigt das gleiche Verhalten wie bei der vor 6 Wochen erfolgten Entlassung aus der Behandlung. Der Erfolg war ein solcher, daß auch zwei Schwestern der Patientin sich zur Operation meldeten und operiert wurden. — Bei der Operation empfiehlt es sich, womöglich beide Augen in derselben Sitzung zu operieren und dadurch eine Symmetrie der Lidspalten zu erreichen, welche bei zweizeitiger Operation der beiden Augen nur schwer erzielt werden kann. Die von der Stirne geknüpften Fäden und die fortlaufende Naht der Augenbrauen-Wunde sind am besten mit einem Pflaster zu bedecken, so daß eine Art feuchter Kammer entsteht und bei dem täglich vorzunehmenden Verbandwechsel des Auges selbst die eigentliche Wunde nicht berührt zu werden braucht. — In einem andern Falle hat der Vortr. anders operiert: er hat bei einer totalen Ophthalmoplegie einen Teil der Sehne des Rectus superior so weit in das Lid implantiert, daß er eine Verbindung

zwischen dem Lide und dem Musculus frontalis gebildet hat, wodurch sowohl eine genügende Öffnung der Lidspalte, als auch ein vollständiger Verschluß derselben ermöglicht wurde. Schließlich demonstriert Vortr. Photographien der Patientin, welche das ausgezeichnete Operations-Resultat illustrieren.

F. Dimmer: Pilz-Erkrankung des Auges. Vortr. hat einen Patienten beobachtet, der mit Entzündung der Sklera, buckelförmiger Vorwölbung, Iritis in Behandlung stand. Die Ätiologie der Erkrankung ließ sich nicht mit absoluter Sicherheit feststellen. Es wurde eine Tuberkulose angenommen und der Patient einer Tuberkulin-Behandlung unterzogen. Nach 8 Wochen entleerte sich aus dem Buckel in der Sklera eine kleine Menge Eiter. Da inzwischen das Sehvermögen erloschen war, wurde die Enukleation ausgeführt, bei welcher der Bulbus an einer kleinen Stelle einriß. Die mikroskopische Untersuchung zeigte neben entzündlichen Veränderungen der Sklera und der andren Augenmembranen nekrotische Herde in der Sklera, in und um welche fadenartige Gebilde sichtbar waren. Diese wurden als Schimmelpilze erkannt, welcher Anschauung sich auch Paltauf anschloß. — Einen ähnlichen Fall hat Köllner publiziert. Vortr. erinnert an die Aspergillinose der Kornea und die vereinzelten Befunde von Penicillium glaucum in dieser Augenmembran. Die Diagnose ließ sich in Köllner's Falle dadurch stellen, daß ein nekrotisches Stück der Kornea abgestoßen wurde und bei der mikroskopischen Untersuchung Schimmelpilze gefunden wurden; diese konnten aber nicht klassifiziert werden, auch kulturell ging nichts auf. In beiden Fällen (Dimmer's und Köllner's) waren Befruchtungs-Organe an den Schimmelpilzen nirgends zu finden.

H. Lauber: Drusen des Sehnerven. Vortr. stellt 3 Patienten mit Drusen der Sehnerven vor; es sind andre Fälle als die 5, welche er im vorigen Jahre in dieser Gesellschaft vorgestellt hat. Bei der ersten Patientin sind die Papillen etwas längsoval, etwas unscharf begrenzt, die Gefäße stark geschlängelt und im oberen Teile der Papille finden sich beiderseits mehrere hyalin durchscheinende Schollen. Das Sehvermögen sowie das Gesichtsfeld sind normal. Beim zweiten Patienten sind die Papillen gleichfalls etwas unscharf begrenzt und er zeigt in dem nasalen Teile der Papille und in den angrenzenden Teilen der Netzhaut spärliche hyaline Schollen. Das Sehvermögen ist normal. Im Gesichtsfeld finden sich nasal vom Fixationspunkte und temporal unten vom Fixationspunkte mehrere kleine Skotome. Die dritte Patientin ist auf einem Auge amaurotisch, mit dem andren Auge zählt sie Finger in 2 m und zwar ist die Atrophie des Opticus durch einen Hypophysentumor bedingt. In beiden Papillen, besonders aber in der des rechten amaurotischen Auges sind zahlreiche hyalin durchscheinende Schollen sichtbar. In einem weiteren Falle, der vor kurzer Zeit dem Prof. Dimmer zur Begutachtung zugesandt worden war, fanden sich gleichfalls reichlich hyaline Schollen in beiden Sehnerven, und auch hier konnte bei gleichzeitig geringer Herabsetzung der Sehschärfe ein Skotom nasal vom Fixationspunkte nachgewiesen werden. Diese Veränderungen, welche sich in mehreren Fällen vorgefunden haben, liegen keine ophthalmoskopisch nachweisbaren Veränderungen in der Netzhaut zugrunde, und sie müssen mit den vorhandenen Drusen in Zusammenhang gebracht werden. Die Kenntnis dieser Tatsachen kann bei der Gutachtertätigkeit mitunter von Bedeutung sein, ähnlich wie die Fälle von parazentralem Skotom bei angeborenen lochförmigen Kolobomen, die vom Vortr. vor mehreren Jahren beschrieben worden sind. In vielen Fällen, in denen Drusen vorhanden sind, finden sich neuritische Veränderungen im Sehnerv. Von

manchen Autoren wurden diese als Ursache der Drusenbildung angesehen; da aber Drusen auch, wie der Vortr. zeigen konnte, bei einer Mutter und zwei Töchtern auftraten, also familiären Charakter tragen können, so ist eher anzunehmen, daß die hyalinen Massen im Sehnervenkopf als Fremdkörper wirken und auf diese Weise eine reaktive Entzündung mit entsprechender Schädigung des Sehvermögens herbeiführen. — Bei einer Patientin, über die schon Rabitsch im Jahre 1904 Mitteilung gemacht hat und die sich fortgesetzt in der Behandlung des Vortr. befindet, sind ausgedehnte Defekte im Gesichtsfelde vorhanden. Die Sehschärfe im Jahre 1904 betrug 0,6 bzw. 0,2 und ist bis jetzt auf 1,0 gestiegen, bzw. auf 0,1 gesunken. In dem Auge mit der schlechteren Sehschärfe besteht ein fast vollständiges zentrales Skotom. Schließlich demonstriert Vortr. aus der Sammlung Dimmer's Schnitte des Sachsalber'schen Falles von Drusenbildung im Sehnerv.

Dr. Martin Haudek: Über den Nachweis und die Lokalisation von schweren Fremdkörpern im Auge mittels der Röntgenstrahlen.

Vortr. gibt eine kurze Beschreibung der seit etwa 10 Jahren am Holzknecht'schen Zentral-Röntgen-Institute im Wiener Allgemeinen Krankenhause geübten, von Holzknecht selbst angegebenen Technik.

Dieselbe besteht im wesentlichen darin, daß zunächst eine frontale Aufnahme des verletzten Auges mit Doppelplatte — 2 aufeinandergelegte Platten — gemacht wird, um nachzuweisen, ob überhaupt ein schwerer Fremdkörper im Bereiche des Bulbus sichtbar ist. Ist ein solcher nachgewiesen, so wird bei großen Fremdkörpern — Projektilen, großen Splittern — eine Durchleuchtung, bei kleinen Splittern eine Serien-Aufnahme, gleichfalls frontal, angeschlossen. Es wird hierbei festgestellt, welche Lage-Veränderungen der Fremdkörper-Schatten bei den Blickrichtungen geradeaus nach oben, unten, rechts und links erfährt. Aus der Art der Bewegungen kann geschlossen werden, in welchem Abschnitte — Quadranten — des Auges der Fremdkörper liegt, die Größe der Exkursion gibt über seine Lage zur jeweiligen Drehungsachse Aufschluß.

Die Nachprüfung der Resultate, die mit dieser Methode erzielt wurden, hatte folgende Ergebnisse:

Von durchschnittlich 100 Fällen, die jährlich zur Untersuchung auf Augen-Fremdkörper dem Röntgen-Institute von den beiden Augenkliniken zugewiesen werden, wird in rund 40 % ein Fremdkörper nachgewiesen, in 60 % kein solcher gefunden.

Nur zweimal wurde bei der Operation ein Fremdkörper gefunden — unter etwa 200 Krankengeschichten — der röntgenographisch nicht nachgewiesen worden war. Als Hauptfehlerquelle für ein derartiges Übersehen kommt nach Vortr. in erster Linie mangelhafte Fixierung der Blickrichtung seitens des Patienten während der Aufnahme in Betracht.

Die Kontrole der positiven Resultate der Röntgen-Untersuchungen waren durch verschiedene Umstände erschwert.

Wenn der Fremdkörper mittels des Magneten entfernt werden konnte, so war eine genaue Feststellung seiner Lage bei der Operation nicht möglich. Aber auch bei Sklerotomien und Enukleationen änderte der Fremdkörper während der Operation bisweilen seine Lage, so bei stärkeren Blutungen, Glaskörpervorfall usw. Im übrigen zeigte es sich, daß von seiten der Okulisten der Lage des Fremdkörpers im Auge zumeist nicht jene genaue Beachtung geschenkt worden war, mindestens fehlten vielfach exakte Angaben

über dieselbe in der Krankengeschichte, wie sie den Radiologen zur Kontrole ihrer Befunde erwünscht gewesen wäre.

Verläßlich verwendbar waren unter etwa 200 Fällen die Operationsgeschichten von 14 Fällen. Unter diesen wurde 11 mal der Fremdkörper bei der Sklerotomie an der vom Röntgenologen bezeichneten Stelle gefunden, so daß mit wenigen Ausnahmen die Enukleation erspart werden konnte, in 3 Fällen wurde der Fremdkörper an der angegebenen Stelle nicht gefunden; in einem dieser Fälle zeigte sich bei der Enukleation, daß der Fremdkörper ganz anders lag, als es dem Röntgenbefund entsprochen hätte. Dieser zweifellose Irrtum wird vom Vortr. vermutungsweise ebenfalls damit begründet, daß der Patient bei der Untersuchung die Blickrichtung nicht in entsprechender Weise fixiert hatte.

Verf. bezeichnet die erzielten Resultate in Übereinstimmung mit den Operateuren als befriedigend, doch glaubt er, daß versucht werden müsse, dieselben noch weiter zu verbessern.

In der Anwendung der Wessely'schen Prothese erblickt Vortr. keinen wesentlichen Gewinn, da die Feststellung der Blickrichtung auch anderweitig möglich sei und die Entfernung des Fremdkörper-Schattens von der Kornea gerade in den wichtigen Fällen, wo derselbe entweder noch in der hinteren Peripherie des Bulbus oder schon knapp hinter diesen, z. B. in der Tenon'schen Kapsel, also noch mitbeweglich gelegen sein könne, eine sichere Unterscheidung dieser beiden Möglichkeiten nicht gestatte.

Von der Einführung des Sweet'schen Apparates, insbesondere von der Anwendung von dessen Verfahren neben der von Holzknecht's Methode verspricht sich Vortr. nach den Kritiken englischer und amerikanischer Okulisten ein günstiges Ergebnis. Er bezeichnet die Anschaffung eines solchen Apparates, dessen Handhabung eine sehr einfache und dessen Lokalisationsresultate bei nur 2 Aufnahmen auf 1 Platte — Vorteil der kurzen Exposition — sehr genaue sein sollen, als wünschenswert.

H. Lauber bemerkt zu den Ausführungen Haudek's, daß die Lokalisation der Fremdkörper auch bei magnetischen Fremdkörpern von großer Bedeutung sein kann, da solche, welche in Schwielen eingebettet sind, auch mitunter durch Sklerotomie entfernt werden müssen und können, wie er aus zwei Fällen eigener Erfahrung schließt. Die Untersuchung mit der Wessely'schen Prothese ist in manchen Fällen von Verletzungen unstatthaft, die Methode von Sweet, bei welcher der Patient mit dem gesunden Auge ein Objekt fixiert, scheint bedeutende Vorteile, eine größere Genauigkeit zu besitzen, als alle andren Methoden.

Krämer befürwortet warm die Anwendung der Wessely'schen Prothese, von deren Anwendung ihm Wessely selbst sehr schöne Resultate gezeigt hat.

---

2) Jahreskongreß der Amerikanischen medizinischen Gesellschaft. Sektion für Augenheilkunde. 1912. (Atlantic City, nach Ophthalm. Record, August-Heft.)

Der Vorsitzende, Herr Ad. Alt, spricht in seiner Begrüßungsrede über die sympathische Augen-Entzündung und ihre Theorien (Deutschmann, Gifford, Bakterien-Ursprung, Elschnig, anaphylaktische Uveïtis) und erwähnt eine eigene Beobachtung bei einem 9jähr. Knaben: sympathische Chorioiditis nach Peitschenschnur-Verletzung.

Klinische Mitteilung über gewisse Gesichtsfeld-Defekte bei Hypophysis-Leiden, mit besonderer Berücksichtigung der Skotome.

G. E. Schweinitz und T. B. Holloway (Philadelphia) besprechen an der Hand von drei eigenen Beobachtungen das Vorkommen der zentralen, parazentralen und peripheren Skotome dei den Erkrankungen der Hypophysis und betonen das relativ seltne Auftreten der zentralen Ausfälle, das auch nach den Mitteilungen in der Literatur bestätigt werde. Oft sei es schwer, sie von den zentralen Skotomen bei Intoxikationen zu unterscheiden, auch die Autopsie könne nicht immer die Aufklärung bringen.

Dr. Verhoeff konnte bei einer Sektion Sklerosis Wandverdünnung der Art. Carotis interna, die zur Kompression des Opticus geführt hatte, nachweisen. Die mikroskopische Untersuchung ergab vollständige Degeneration des papillomakularen Bündels bei mäßiger Beteiligung der übrigen Nervenfasern.

Holloway: Die eigentliche Ursache des Gesichtsfeldausfalls sei immer der direkte Druck auf das Chiasma oder auf irgend eine Partie des Sehfaserverlaufs, wobei Cysten, Meningitis, Blutungen und Erweichungsherde zu berücksichtigen seien. Auch basale Läsionen, wenn sie nach oben promenieren, können den Druck verschulden.

Sehnervenleiden bei Myxödem: ihre Beziehungen zur Schilddrüse und Hypophysis.

George S. Derby berichtet über 2 Fälle. 56jährige Frau, Atrophie beider Optici, bitemporale Hemianopsie, langsamer Verfall des Sehvermögens. 49jähriger Mann, zarte optische Neuritis, Chorioretinitis, konzentrische Gesichtsfeld-Verengung, allmähliche Verschlechterung der Sehschärfe. 12 ähnliche Fälle aus der Literatur zeigen 3 Typen der Gesichtsfeld-Veränderungs-Temporale Hemianopsie, konzentrische Verengerung und zentrales Skotom. Die Senerven-Atrophie stammt zumeist von einer Vergrößerung der Hypophysis.

Die Krönlein'sche Operation als diagnostisches Mittel bei Augenhöhlen-Erkrankungen.

Arnold Knapp empfiehlt die Operation wegen ihrer Einfachheit nicht bloß zur Entfernung von Geschwülsten aus der Tiefe, sondern allgemein auch schon für die Feststellung tiefliegender Prozesse. Bericht über 2 Fälle.

Operative Behandlung des Exophthalmus.

M. B. Tinker sah oft den Expophthalmus bei Basedow nach partieller Schilddrüsen-Entfernung sich bessern, und hält diese Operation bei hartnäckigen Fällen zur Beseitigung der Entstellung und der Schmerzen für angezeigt. In wenigen extremen Fällen genüge bisweilen die Tarsorraphie. Osteoplastische Resektion der äußeren Augenhöhlenwand komme in Betracht bei Tumoren der Orbita.

Dr. J. Bordley hält die Krönlein'sche Operation nur in den äußersten Fällen geboten, er selber habe damit wenig Glück gehabt und müsse außerdem die Narbenbildung tadeln. In bezug auf die explorative Anwendung sollte man die Rollet'sche krummlinige Schnittführung bevorzugen, die eine bessere Hautnarbe gebe und den Augapfel und die Muskulatur weniger gefährde. 3 Fälle.

Foster sah nach Krönlein nach 12 Jahren nur eine Parese des Externus, im übrigen eine kaum wahrnehmbare Narbe trotz des gradlinigen Schnittes.

Egleton empfiehlt eine von ihm selber der medizinischen Akademie vorgelegte Methode zur Entfernung von Fremdkörpern. Er macht einen Schnitt durch Haut und Fascie über dem Schläfenmuskel, trägt diesen wie bei einer Trepanation ab und öffnet die Schläfengrube und unter Abhebung der kleinen Hirnpartie das Dach der Orbita. Bei eitrigen Prozessen dürfte Drainage der Orbita auf diesem Wege angebracht sein.

Posey hat 3 Fälle nach Krönlein mit gutem Erfolge operiert, ohne eine Narben-Entstellung beklagen zu brauchen.

Ein Fall von Pemphigus der Bindehaut.

W. B. Weidler beschreibt einen rapid verlaufenden Fall von Pemphigus der Bindehaut, der in 3 Monaten zur vollständigen Zerstörung beider Augen führte. Der Prozeß hatte bis kurz vor dem endgültigen Verlust sich nur auf die Bindehaut beschränkt, erst dann trat die charakteristische Eruption auf der Haut auf. Wassermann und Pirquet hatten sich als negativ erwiesen, bei der bakteriellen Untersuchung kam nichts Neues heraus.

Casey Wood hat in den letzten 25 Jahren nur 3 Fälle von chronisch verlaufendem Augen-Pemphigus gesehen. Davon zeigte sich einer nur auf die untere Lid- und Augapfel-Bindehaut beschränkt, während die andren auch die Hornhaut beteiligten. Jener betraf eine 48jährige Frau, deren Schleimhäute allein, wie die Nasen-, Mund- und Vaginal-Auskleidung, ergriffen waren, während die Haut und der gesamte übrige Körper gesund schienen. Kulturen ergaben keinen Aufschluß. Große Blasen traten gleichzeitig im Munde und an den Augen auf, oft waren sie auch nur so groß wie eine Erbse und brachen oft schon bald nach ihrer Bildung auf und entleerten eine wässerige oder blutige Flüssigkeit; eine Geschwürsfläche hinterlassend. Allmählich verödete der Bindehautsack und Symblepharon trat ein bis 4 mm vom Hornhautrande entfernt, aber nach oben erstreckte sich der Prozeß nicht weiter. Wegen der Ähnlichkeit, die solche Fälle häufig mit Trachom haben, wurde dieser Fall anfänglich mit starken Adstringentien, nicht gerade zu seinem Vorteil behandelt. Vortr. empfiehlt für solche Fälle subkutane Arsenik-Einspritzungen und Haut-Transplantationen.

Woodruff sah vollständige Atrophie der Bindehaut nach Pemphigus. Er half der Verödung der Bindehaut-Taschen durch Einpflanzung von Hautlappen über eingelegten Zinnblechplatten, wodurch er dem Augapfel einige Beweglichkeit wiedergewann, ohne aber der zerstörten Hornhaut aufhelfen zu können.

Jones beobachtete eine ältere Frau, die seit Jahren an Pemphigus der Vagina voher gelitten hatte. Hier war Bindehaut und Hornhaut allmählich zu einer unkenntlichen Masse zusammengeschmolzen. Auch der Mund wurde im Laufe der Jahre ergriffen und eine nachfolgende Striktur des Ösophagus komplizierte die Ernährung.

Lichtenberg (Kansas) konnte in einem dem vorgestellten ähnlichen Fall die Diagnose zwischen Pemphigus und Trachom nicht sicher stellen, nur Alter und Anamnese sprachen für ersteren. Wiederherstellung des Bindehautsackes durch Lippenschleimhaut-Lappen nach Wolfe, nicht Thiersch, führten eine 4 bis 5 Jahre anhaltende Besserung herbei.

Lambert sah eine Streptokokken-Infektion auf beiden Augen unter dem Bilde eines septischen Pemphigus auftreten. Vesikuläre und pustulöse Eruptionen fanden sich gleichzeitig auf den Schleimhäuten des Mundes, Halses und der Augen und auf der äußeren Haut ganz allgemein, unter Fieber-

erscheinungen und heftigen Schmerzen ein, so daß zuerst an Blattern gedacht wurde. Innerhalb weniger Tage trat der Tod ein.

Subkonjunktivale Einspritzungen in der Augenheilkunde.

E. L. Jones spricht über Massen-Einspritzungen von Quecksilbercyanid bei Ulzerationen, infektiösen, spezifischen und nicht-spezifischen Entzündungen, bei penetrierenden Wunden, Cyklitis, Chorioiditis, retrobulbärer Neuritis, hartnäckiger Skleritis, Keratitis, bei nicht auffindbaren Fremdkörpern im Augeninnern und nach Magnet-Extraktionen. Er erklärt die günstige Wirkung derselben aus einer Entfaltung starker physiologischer Kräfte, die eine natürliche Heilung erleichtern.

Savage berichtet von ganz unglaublich entstellenden Schwellungen im Gesicht und in der Bindehaut, die dabei sich einstellen, die bisweilen einen Verband heischten und von nicht unbedenklichen Verwachsungen zwischen Bindehaut und Sklera. Die heftige Reaktion sei allerdings zugleich die Ursache der Heilung. Es gelte deshalb das Quecksilber-Präparat durch ein weniger heftig wirkendes zu ersetzen. Besonders bei der interstitiellen Keratitis und Hornhaut-Geschwüren sei es wirksam gewesen.

Webster Fox hat wegen der stürmischen Reaktion zu einem französischen Präparat gegriffen, einer Saccharin-Salzinjektion, und hat sie der Injektions-Flüssigkeit hinzugesetzt, wodurch er die Reaktion abschwächen konnte.

Bulson weist hin auf die lindernde Wirkung eines Zusatzes von Dionin. Er ist eigentlich nur bei intraokularen Blutungen von der heilsamen Wirkung der Einspritzungen überzeugt worden.

Zentmayer beobachtete in einem Fall von Netzhaut-Ablösung, wo er Kochsalz-Injektionen machte, ausgiebige Verwachsungen mit der Lidbindehaut, sogar mit xanthomartiger Verfärbung der Hornhaut. Während letztere allmählich schwand, konnte die Verwachsung noch nach 19 Jahren nachgewiesen werden.

Moore sah eine sehr schwere Infektion bei Irisvorfall nach Einspritzung zauberhaft beeinflußt.

Randolph ist von allen Arten von Injektionen im Stich gelassen worden. Besonders bei allen Formen von Keratitis versagten sie. Die Massen-Einspritzung von Cyanid wolle er noch versuchen; aber die Verwachsungen, die er schon sonst beobachtet habe, nehme er nicht leicht.

Risley hält ebenfalls das heftige Ödem in der Tiefe für nicht unbedenklich, da er die Bindehaut als ein wichtiges lymphoides Organ für die Ernährung der Hornhaut halte, das nicht ausgeschaltet werden dürfe. Deshalb macht er die Injektionen nicht gewohnheitsmäßig, selbst nicht in schweren Fällen; sondern betrachtet sie als letzte Zuflucht.

Woodruff läßt hinterher heiße Umschläge machen, um die Schmerzhaftigkeit zu bekämpfen. Er hat Infektionen nach Star-Operationen damit geheilt.

Donovan empfiehlt für die Einspritzungen eine Lösung von Guajacol in Glyzerin, hinterher Dionin und heiße Umschläge.

Hiram Woods ist vor der Anwendung der Cyanid-Injektion bisher zurückgeschreckt wegen der anderweit beobachteten heftigen Reaktion, hat aber von Salz-Dionin-Einspritzungen bei exsudativer Aderhaut-Entzündung gute Resultate gesehen.

Greene sah den Major Smith die Einspritzungen beim Trachom machen, ohne daß eine heftige Reaktion eintrat. Es wurden 2 bis 10 Teilstriche

einer Lösung von 1 : 2000 Cyanid gemacht, zugleich mit einer Opiumpille und Bettruhe. Vielleicht war die Rasse nicht so empfindlich.

Jones erwidert in seinem Schlußwort, daß er die erste stürmische Reaktion durch einen Watteverband dem Anblick der Angehörigen entzieht und dem Schmerz mit etwas Morphium begegnet, so daß er kleine Kinder schon nach $^1/_4$ Stunde mit ihrem Spielzeug beschäftigt sah. Sehr selten dauere der Schmerz länger als 10 bis 15 Minuten.

Sympathische Sehnerven-Entzündung.

Edgar S. Thomson berichtet über einen Fall. Die Neuritis sympathica trete in zwei Formen auf, entweder und in der Regel mit Iridocyklitis verbunden, seltener als einfache Neuritis oder Neuroretinitis. Bei nicht rechtzeitiger Enukleation könne totale Atrophie die Folge sein.

Randolph hält ebenfalls die Konservierung von durch ein penetrierendes Trauma erblindeten Augen für bedenklich und rät solche Fälle von Zeit zu Zeit auf ihre Sehschärfe und Gesichtsfeld-Einengung zu untersuchen, um rechtzeitig zu enukleïeren.

Barrett glaubt in manchen dieser Fälle die wahre Ursache in syphilitischer Infektion suchen zu müssen. Im übrigen hat er nach dem Ausbruch einer sympathischen Entzündung mit der Enukleation niemals etwas erreichen können, obwohl er über 60 solcher Fälle registrieren könne.

Verhoeff konnte in einem als sympathische Entzündung klinisch agnostizierten Falle in der Chorioidea die Fuchs'schen Veränderungen, sonst aber für Syphilis sprechende Veränderungen im Präparat nachweisen. Später entwickelte sich auch bei dem Patienten Tabes. Vortr. glaubt an die sympathische Ophthalmie nur bei Verletzungen und bezweifelt auch ihr Vorkommen nach Aderhaut-Sarkomen.

Thomson (Schlußwort): Sein angeführter Fall sei bestimmt nicht luetisch gewesen, nach dem angestellten Wassermann, und auch sonst völlig gesund. Die Besserung könne nur durch die plötzliche Ausschaltung der Toxine erklärt werden. Er habe bisweilen die Enukleation des erblindeten Auges lediglich aus kosmetischen Gründen gemacht und habe dann ein unerwartetes Ansteigen der Sehschärfe des andren auf $^{20}/_{15}$ erlebt. Es muß also vorher eine latente Reizung bestanden haben.

Die Ätiologie der phlyktänulären Entzündung.

H. D. Bruns hat durch die Augen- und Hautprobe in 36,2 % der phlyktänulären Erkrankungen keine Tuberkulose nachweisen können. Da nach der Pirquet'schen Probe in 71 bis 94 % Tuberkulose behauptet wird, so ist es weiter kein Wunder, sie in der Mehrzahl der Phlyktänen anzutreffen, aber ein Beweis für ihre tuberkulöse Natur sei damit nicht erbracht.

Tivnen ist andrer Ansicht und glaubt auf Grund seiner Untersuchungen von 50 Fällen, die sich durch ihren adenoiden Habitus, durch die Anamnese und den in 92 % positiven Pirquet als tuberkulös erwiesen, in 83 % nach Tuberkulin mit Fieber reagierten, im Gegenteil an die tuberkulöse Natur des Leidens.

Bennett hält die Phlyktäne in vielen Fällen für den Ausdruck einer intestinalen Toxämie und die tuberkulöse Reaktion mehr für ein zufälliges Zusammentreffen.

Auch Theobald, der das Leiden als ein Ekzem nach Fuchs ansieht, mißt der Tuberkulose nur einen verschwindenden Anteil bei. Weil er ebenfalls die Ursache im Darmkanal sucht, gibt er energische Kalomeldosen bei

Beginn der Behandlung. Die positive Tuberkulinprobe braucht noch nicht allemal zu beweisen, daß das vorliegende Leiden auf Tuberkulin beruhe. In einem solchen Falle mit interstitieller Keratitis half eine Quecksilber-Behandlung am schnellsten. Hiram Woods bestreite sowohl die Bedeutung der positiven Tuberkulin-Probe, wie auch des Nachweises von Indican als Index für intestinale Intoxikation. Nur die negative Tuberkulin-Probe beweist etwas.

Donovan hat speziell von der Entfernung der adenoiden Wucherungen und der Besserung der hygienischen Verhältnisse ein Nachlassen und in der privaten Praxis sogar völliges Schwinden der Phlyktänen gesehen.

(Schluß folgt.)

Referate, Übersetzungen, Auszüge.

Monatsschrift für praktische und klinische Augenheilkunde. Herausgegeben von Dr. med. Y. Kuwahara, Augenkrankenhaus in Nagaoka. Unter ständiger Mitwirkung von Prof. Dr. K. Ogawa in Tokio, Prof. Dr. M. Yenouye in Tokio, Dr. med. T. Suda in Tokio, Dr. med. B. Shikano in Tokio, Dr. med. S. Maruo in Hamamatsu, Prof. Dr. T. Kouno in Tokio, Dr. med. T. Tsutsumi in Tokio, Dr. med. S. Yeesaka in Nigata, Prof. Dr. Y. Murakami in Nagasaki. 1913. Siebenter Jahrgang. Februar.

Inhalt: Original-Mitteilungen. 1. Ein Fall der angeborenen Hornhauttrübung, von Dr. T. Tsutsumi.

Das 14 tägige Mädchen litt nach der Geburt wegen ihrer schlechten Ernährung nicht an der Bindehaut-Eiterung. Aber die Hornhaut nahm ganz blasse Farbe an, und durch die Vorderkammer konnte man nichts sehen. Dies Mädchen stammte aus blutsverwandter Heirat: es gab ein stummes Kind unter 3 Geschwistern.

2. Über die Hornhaut-Verletzung des neugeborenen Auges durch Zangengeburt, von Dr. T. Tsutsumi.

Ein durch Zangengeburt am Auge verletzter, doch gesund bleibender Fall ist der erste Bericht des Verf. in Japan. Einen Fall von Augenverletzung durch unglückliche Zangenverwendung gab es schon (Nippon Gankagakkai-Zatshi, Band XIII, Nr. 12). Der neueste Fall war so, daß die 9 malig Gebärende wegen der Geburts-Verzögerung durch Zange behandelt, drei Tage nach der Geburt im linken Auge des Säuglings eine Änderung fand. Das Kind mit gutem Körperbau hat im linken Frontalteil Reibwunden und in dem Augenbrauenende eine Blutung. Die ganze Fläche der linken Hornhaut ist blaß getrübt. In der Mitte liegt eine von oben nach unten verlaufende dicke, weiße Linie. Nach 5 tägiger Behandlung verschwand etwas von der Trübung, aber die linienartige, dicke Trübung nahm Astform an. Mit der Zeit ist es klar geworden. Der frühere Fall war eine von oben nach unten verlaufende einfache Linie, aber der zweite war astförmig. Es beruht dies auf Verletzung der Descemet'schen Haut.

3. Ophthalmologische Untersuchung der Schüler in der Elementarschule Zionan, Mieken, von Dr. T. Kawai.

Von den Knaben untersuchte Verf. alle Augenkrankheiten und beschreibt das Trachom, welches zur Hälfte follikuläre Conjunctivitis war, und zeigt die bakteriologischen Untersuchungs-Ergebnisse.

Auszug (der Literatur in Japan).

Prof. Dr. K. Jewakawa, Chemische und pharmakologische Untersuchung von Nan-ten. Dr. K. Koseki, Ein Fall von Gliom der Hirnbrücke. Dr. J. Fushikawa, Das Verhältnis von Trachom auf Gewerbe, und die Trachomvertilgung. Dr. K. Hidaka, Über sympathische Ophthalmie. Dr. S. Morita, Über die Pupillenstörung der Paralyse. Dr. S. Kishi, Über die Oguchi'sche, falsche Gleichfarbentabelle und ein Fall von ganzer Farbenblindheit. Dr. J. Jamagi, Ein Fall halbseitigen Riesen-Wuchs. Dr. T. Tanaka, Der Erfolg der Salvarsan-Injektion in der Inneren Klinik des Nagasaki-Hospitals. Dr. T. Kuboki, Omishi, die Untersuchung des Sehvermögens. Dr. G. Nauba, Die Therapie des Glaukom. Dr. K. Takeeshi, Ein Fall von angeborenen Augen-Anomalien. Dr. S. Hashimoto, Ein Fall von Star durch starken Elektro-Strom. Dr. T. Mine, Über krupöse Conjunctivitis durch Diphtheriebacillus. Dr. K. Himatari, Ein Fall von Augenlid-Ekzem, geheilt durch Ausziehen der Wimpern.

Der Sammlungsbericht über Trachom.

1. Trachom in Hiroshinnaken. 2. Die Vorsichtsmaßregeln gegen Trachom. 3. Über die Ungesundheit der Jugend. 4. Trachom der Jugend. 5. Der Bericht über Therapie-Erfolg bei der trachomatösen Conjunctivitis in der Elementarschule Pojima der Stadt Osaka.

Kritiken.

1. Dr. med. T. Sawano, Die Erscheinung und Therapie von Ekzem des Kindes. 2. Prof. Dr. K. Ogawa, Diagnostik und Therapie der Kr. des äußeren Auges. 3. Prof. Dr. K. Ogawa, Die Geschichte der Augenheilkunde in Japan.

Journal-Übersicht.

I. Klinische Monatsblätter für Augenheilkunde. 1912. Juni.

1) **Über Frühjahrskatarrh bei Trachom und über familiären Frühjahrskatarrh,** von Meyerhof.

Von 49 Kranken mit Frühjahrskatarrh hatten 25 gleichzeitig Trachom, außerdem sah Verf. 30 mal ein dem Frühjahrskatarrh ähnliches Verhalten bei klinisch sicherem Trachom. Sichere Merkmale zur Differentialdiagnose zwischen palpebralem Frühjahrskatarrh und papillärem Trachom sind die elastische Beschaffenheit und die Eosinophilie des Sekrets, der mikroskopische Befund, event. Trantas'sche Punkte.

5 mal beobachtete Verf. ein familiäres Auftreten eines Frühjahrskatarrhs, wodurch die Möglichkeit einer angeborenen Disposition zu dieser Erkrankung wahrscheinlich gemacht wird.

---

2) **Klinische, experimentelle und mikroskopische Studien über Trachom, Einschlußblennorrhoe und Frühjahrskatarrh,** von Botteri.

Die Infektiosität des feucht aufbewahrten Trachom-Virus erlischt unter gewissen Temperatur-Bedingungen. Die Einschlüsse und freien Initialkörper finden sich bei menschlichem Trachom nicht konstant und stehen mitunter in keinem Verhältnis zur Schwere des Trachoms. Bei Einschluß-Conjunctivitis Neugeborener ist die Zahl der Einschlüsse und freien Initialkörper größer und ihr Vorkommen konstanter, als bei Trachom. Das Sekret der Einschluß-Blennorrhoe erzeugt bei Pavianen eine schwerere, bei Macacus rhesus eine leichtere Conjunctivitis, als das Trachomgift. Das durch Berke-

feld-Kerzen filtrierte Gift der Einschluß-Blennorrhoe erzeugt bei Pavianen eine sehr schwere Conjunctivitis, die der durch unfiltriertes Virus erzeugten gleich ist. Bei Conjunctivitis gonoblennorrhoica neonatorum finden sich nur Gonokokken, nie Einschlüsse. Paviane reagieren auf die Übertragung von Gonokokken-Kulturen gar nicht. Bei frischem Frühjahrskatarrh finden sich im Bindehautsekret ebenso wie bei altem mit frischen Nachschüben freie Initialkörper und Einschlüsse, die von den bei Trachom und Einschluß-Blennorrhoe gefundenen nicht zu unterscheiden sind. Einschlußhaltiges Material vom Frühjahrskatarrh erzeugt beim Pavian weder klinisch noch anatomisch nachweisbare Veränderungen. Einschlußähnliche Gebilde finden sich bei Follikularkatarrh, Bindehauttuberkulose und chronischem Harnröhrentripper, sichere Einschlüsse und freie Initialkörper aber nur bei Trachom, Einschlußblennorrhoe und Frühjahrskatarrh; die bei diesen drei Erkrankungen gefundenen Gebilde dürften also morphologisch identisch, biologisch aber verschieden sein.

---

3) Über den Einfluß der Massage auf die Tension normaler und glaukomatöser Augen, von Knapp.

Massage hat schon nach wenigen Minuten eine erhebliche Druck-Verminderung zur Folge, die nach etwa $^3/_4$ Stunden wieder zurückgeht. Die intraokulare Spannung wird mit zunehmendem Alter geringer, durch die Refraktion wird sie kaum beeinflußt, häufiges Einträufeln von Holokaïn setzt sie herab. Im Kammerwasser steigt der Eiweißgehalt nach Massage nicht, das verdrängte Kammerwasser wird also auf normalem physiologischem Wege ergänzt. Bei akutem Glaukom ist die Massage unwirksam, ruft aber bei leichten Anfällen und bei Glauc. simpl. fast stets eine kurz dauernde Abnahme der Spannung hervor. Bei glaukomoperierten Augen ist die Wirkung der Massage stärker und intensiver; sie ist daher zur Steigerung des Filtrations-Vermögens der Narbe als Nachbehandlung zu empfehlen. Bisweilen folgt der Massage eine leichte Drucksteigerung.

---

4) Klinisches und Statistisches über Ulcus corneae serpens, mit besonderer Berücksichtigung des intraokularen Drucks, von Gumufsen.

Die Erkrankung machte 7 % aller Augen-Krankheiten aus, war bei Männern 3 mal so häufig wie bei Frauen, wird in den Sommer-Monaten viel öfter, als in den Winter-Monaten beobachtet. Meist ist der intraokulare Druck erhöht; man sei also vorsichtig mit der Anwendung von Atropin. Das Hauptmittel der Behandlung an der Klinik von Schiötz ist punktförmige Galvanokaustik.

---

5) Beitrag zur Pathogenese des Glaukoms, von Fricker.

Von 30 Glaukomatösen hatten alle, bis auf 4, Steigerung des arteriellen Blutdrucks. Die Erkrankungen des kardio-vaskulären und des renalen Systems mit erhöhtem Blutdruck als Begleitsymptom stehen sicher in genetischem Zusammenhang mit dem Glaukom. Dazu gehört auch ein ausgedehntes Respirations-Hindernis, wie bei Emphysem.

---

6) Über die an normalen und glaukomatösen Augen mit Schiötz'-schem Tonometer gewonnenen Untersuchungs-Resultate, von Toczyski.

Die normale Spannung schwankt zwischen 12 und 27 mm Hg, sinkt mit zunehmendem Alter und ist auf beiden Augen immer gleich. Der Druck ist beim entzündlichen wie bei nicht-entzündlichem Glaukom gesteigert. Die Spannungs-Verhältnisse müssen mit den andren auf Glaukom hinweisenden Krankheitszeichen zusammen die Diagnose stützen. Öfter hat die Iridektomie schon nach wenigen Tagen einen ungünstigen Einfluß, und zwar beim Gl. simplex häufiger als beim inflammatorischen. Die Sklerotomie beeinflußt bei keiner Form des Glaukoms den intraokularen Druck.

---

7) **Über die Verengerung der Pupille beim Nahesehen,** von Hesse.

Die Pupillen-Verengerung beim Nahesehen kann auch ohne Zusammenhang mit der Konvergenz nur mit der Akkommodation assoziert sein, wie 3 Fälle von einseitiger Okulomotorius-Lähmung ihm beweisen.

---

8) **Zur Frage der wurmförmigen Zuckungen am Sphincter pup.,** von R. Münch.

Diese neuerdings von Sattler bei Lähmung des N. III beobachteten Zuckungen hat Verf. schon 1907 als etwas Physiologisches beschrieben.

Der Sph. pup. besteht aus etwa 80 Segmenten, deren jedes einer Muskelfaserlänge entspricht; diese Segmente, die eine gewisse Selbständigkeit besitzen, werden von besonderen Nervenstämmchen versorgt. Durch Innervation einzelner Faserbündelchen bei schwacher Beleuchtung und nachfolgende Zusammenziehung der Segmente entstehen jene peristaltischen Zuckungen.

---

9) **Iris-Atrophie und epibulbäres Karzinom bei Xeroderma pigmentosum,** von Max.

Kasuistik.

---

10) **Der Einfluß der Diathermie auf den intraokularen Druck,** von Clausnitzer.

Die Diathermie hat an normalen Augen gelegentlich Hypotonie, bei Iridocyclitis und Keratitis parenchymatosa tonometrisch nachweisbare Druck-Erhöhung zur Folge.

Juli.

1) **Über Enkanthoschisis und andre angeborene Anomalien des Auges,** von Hirsch.

In 3 Fällen beobachtete Verf. multiple Dermoide eines, bzw. beider Augen, die mehrfach in der Gegend der lateralen Kommissur ihren Sitz hatten. An 2 Augen bestanden außerdem sicher angeborene randständige Hornhaut-Trübungen. Mehrfach sah Verf. eine Spaltbildung der Karunkel (Enkanthoschisis) und mangelhafte Ausbildung der Plica semilunaris. Als Ursache des Epicanthus sieht Verf. eine abnorme Enge des Amnion bzw. einen quer über die Nasenwurzel ziehenden amniotischen Strang an.

---

2) **Über extrazelluläre Leukozytenwirkung im Glaskörper nebst Bemerkungen zu F. Deutschmann's Arbeit: Zur Pathogenese der sympathischen Ophthalmie,** von R. Salus.

Deutschmann's Angabe von der Umwandlung gelber Sarzine in weiße Diplokokken durch einmalige Tierpassage ist nur durch mangelhafte Technik

zu erklären. Injizierte Verf. gram-positive gelbe Sarzine in den Glaskörper, so blieb die Umwandlung aus, dafür zeigte sich typische Bakteriolyse. Die Ursache ist, da bakterizide Stoffe im Glaskörper fehlen, auch Phagozytose nicht mitspielte, somit nur eine extrazelluläre Leukozytenwirkung.

---

3) **Einige Untersuchungen über den angeblich vermehrten Adrenalingehalt des Blutes bei Primärglaukom,** von Vogt und Jaffe.

Negativer Befund in 4 Fällen.

---

4) **Über das Vorkommen von Pneumokokken auf der Konjunktiva nach der Tränensack-Exstirpation,** von Mathice.

Die Untersuchungen beweisen die Wichtigkeit der Entfernung des Tränensackes bei eitriger Dakryocystitis als einer wichtigen prophylaktischen Maßnahme gegen postoperative Infektion der Hornhaut. Denn der Pneumokokkengehalt im Bindehautsack beträgt vor der Operation 90—95%, nachher 48%; auch Zahl und Virulenz der Pneumokokken sinkt ungefähr auf die im normalen Bindehautsack gewöhnliche Höhe.

---

5) **Klinischer und mikroskopischer Beitrag zur Solitär-Tuberkulose der Papilla n. opt.,** von Jakobs.

Bei einem 17 Jahre alten Patienten trat zu einer Tuberkulose des Rachens und Kehlkopfes eine solche beider Tränensäcke und der Bindehaut des linken Auges. Die Tränensäcke werden exstirpiert, die Bindehaut-Tuberkulose durch Milchsäure-Behandlung geheilt. Das linke Auge erblindete durch einen anatomisch bestätigten großen Solitär-Tuberkel der Papille, der wohl die erste Manifestation der intraokularen Tuberkulose war. Im Gegensatz zu der sonst gerechtfertigten zuwartenden Behandlung bei solitärer Tuberkulose des Augapfels ist bei Tuberkeln des Sehnervenkopfes frühzeitige Enukleation angezeigt, um der Gefahr aufsteigender Infektion im N. opt. und seinen Scheiden vorzubeugen.

---

6) **Zur Technik der Augenmuskel-Vorlagerung,** von Elschnig.

---

7) **Über Extraktion von Kupfersplittern aus dem Glaskörperraum,** von E. v. Hippel.

Von 14 Fällen, die einen Messingsplitter im Auge beherbergten, wurden drei ohne Operation enukleïert, einer exenteriert, einer nicht operiert. 9 mal wurde durch Meridionalschnitt der Splitter entfernt; dazu kommt eine doppelseitige Verletzung, bei der ein Auge entfernt, aus dem andren Auge der Splitter erfolgreich extrahiert wurde. Die Resultate der Operation waren befriedigend. Zur Orientierung dient das den Splitter umhüllende Exsudat. Zur Wund-Versorgung ist nur eine Bindehautnaht nötig, die Bulbuswunde bleibt unberührt. Je früher operiert wird, um so besser sind die Resultate.

---

8) **Okulomotoriuslähmung mit abnormer zyklischer Innervation der inneren Äste,** von R. Salus.

In dem mitgeteilten Krankheitsbilde handelt es sich um eine angeborene oder früh erworbene Leitungs-Unterbrechung im N. III dicht am Austritt aus dem Pedunculus mit einer intraaxialen Faserneubildung derart, daß die zur inneren Muskulatur ziehenden Fasern sich mit den zur äußeren Muskulatur ziehenden verbinden; die von diesem Herde peripherer gelegenen zu

den äußeren Muskeln ziehenden und die zentripetalen dem Sphincter und dem M. cil. zugehörigen Fasern sind leitungsfähig.

---

9) **Ein neues sterilisierbares Augentropf-Fläschchen,** von Goerlitz.

---

10) **Über eine neue Operationsfeld-Beleuchtung,** von W. Stock.

Kurt Steindorff.

II. l'Ophtalmologie Provinciale. 1911. Nr. 11.

Fremdkörper im Auge, von Dr. Laferrère.

Die Ursache der starken Bindehaut-Entzündung war das Vorhandensein von 5 bis 6 kleinen, 1 bis 2 mm langen Würmern von gelblicher Farbe in der Bindehaut des Unterlides. Nach Entfernung derselben und gründlicher Auswaschung der Bindehaut ging die Entzündung sofort zurück.

1912. Nr. 2.

Angeborene Ptosis durch Motais'sche Operation geheilt, von Dr. Fromaget.

Nr. 3.

1) **Intraokulare Fremdkörper und sympathische Ophthalmie,** von Dr. Guibert.

---

2) **Verstopfung der Tränenkanälchen,** von Dr. Salva.

Die einfachste Methode, um den Verschluß herbeizuführen, besteht in der Einführung der feinen Spitze des Galvanokauters in die äußere Mitte eines jeden Tränenkanälchens, bis zur Glühhitze zu erwärmen und sie nach 3—4 Sekunden wieder herauszuziehen. Vorher muß kokaïnisiert werden.

Bei infektiösen Hornhautgeschwüren mit Dacryocystitis und in Fällen, in denen die Exstirpation des Tränensacks nicht ausgeführt werden kann, hat Verf. den Verschluß der Tränenkanälchen mit gutem Erfolg vorgenommen.

Nr. 9.

1) **Durchbohrende Wunden der Lederhaut,** von Dr. Bourgeois.

Bei den 3 Beobachtungen handelt es sich um Verletzungen bei der Arbeit.

---

2) **Die Augen-Tuberkulose und ihre Behandlung,** von Dr. Lagrange.

---

3) **Ein Fall von Amblyopie durch Fleisch und Weißwein geheilt,** von Dr. Devaux.

Interessanter Fall von Hysterie.

Nr. 10.

Fremdkörper der Regenbogenhaut und der Linse, von Dr. Sinestons.

Im ersten Fall konnte der Fremdkörper aus der Linse direkt entfernt werden, es bildete sich ein Verletzungs-Star, das Sehvermögen ging zugrunde, die Erwerbsfähigkeit sank auf 33%.

In den Fällen II und III konnten die Fremdkörper, die gut von den brechenden Medien vertragen werden, nicht entfernt werden.

In Fall II ist die Sehkraft $^1/_2$ ohne Trübungen der Linse, im Fall III hat der Verletzte volle Sehschärfe. F. Mendel.

III. The Ophthalmoscope. 1912. September.

1) **Studien über Akkommodation,** von A. Duane.

Bei 1050 Patienten wurde die Akkommodation genau bestimmt. Als Prüfungsobjekt diente eine 0,25 mm dicke, 3 mm lange schwarze Linie auf weißem Grunde. Diesseits des Nahepunktes erscheint die Linie zunächst verbreitert und dann doppelt. Gemessen wurde der Abstand vom vorderen Brennpunkt des Auges, d. h. einem Punkte 13 mm vor der Hornhaut, während Donders vom Knotenpunkt ab maß. Zuweilen wurde, besonders bei Altersweitsichtigkeit, ungleiche Akkommodation beider Augen gefunden, nicht durch ungleiche Zusammenziehung des Ciliarmuskels, sondern wahrscheinlich durch ungleiche Starrheit der Linsen bedingt.

Verf. gibt eine tabellarische Übersicht über das Minimum, Maximum und die Mittelwerte der Akkommodation im Alter von 8 bis zu 68 Jahren. Der Verlauf der Werte unterscheidet sich von der bekannten Donders'schen Kurve dadurch, daß bis zum 20. Jahre die Werte des Verf.'s niedriger, vom 20. bis 46. höher und vom 46. wieder niedriger ausfallen. Übereinstimmend mit Donders nimmt nach dem 53. Jahre die Akkommodation in den nächsten 15 Jahren nur um 0,5 D. ab.

Verf. hält seine Werte für die genaueren, weil bei vielen Patienten die Untersuchung 8 mal wiederholt werden konnte und weil in jedem Falle die Ametropie sorgfältig durch Gläser ausgeglichen wurde, während wahrscheinlich in vielen Fällen von Donders eine latente, nicht korrigierte Übersichtigkeit Fehler von 1 D. und mehr erzeugte.

2) **Der Akkommodations-Mechanismus und die vergleichende Anatomie der Ciliargegend,** von Thomson Henderson.

Die Linsen-Erschlaffung bei der Akkommodation wird nicht durch Zug der Aderhaut nach vorn bewirkt, sondern durch Senkung der Zonulakrümmung nach unten, indem der Ciliarmuskel allein und nicht die Aderhaut das volle Gewicht des elastischen Linsenzuges trägt. Die Krümmung der Zonula kann nur bestehen, weil die Radiärfasern des Ciliarmuskels sie schützen. Die Kontraktion derselben vermehrt die Spannung der Zonula, indem sie ihre Krümmung skleralwärts vermehrt (Tensor zonulae), während die zirkulären Fasern des Ciliarmuskels einen Zug nach innen ausüben und daher Erschlaffung bewirken. Die genannten beiden Muskelschichten sind demnach Antagonisten.

Obwohl die Vierfüßler keine Zirkulärfasern besitzen, sind doch die anatomischen und mechanischen Pinzipien der Akkommodation dieselben: das Wesentlichste ist die Beziehung des Ciliarmuskels zum Punkt der größten Krümmung der Zonula, so daß die Erschlaffung dieser Fasern die Krümmung abflacht und Akkommodation bewirkt, während ihre Zusammenziehung den Akkommodations-Mechanismus zur Ruhe bringt.

3) **Optische Behandlung der Parese des M. rectus superior,** von Archibald Stanley Percival.

Einem Patienten mit Parese des linken Rectus superior wurde erfolgreich zur Beseitigung des Doppelbildes, um eine mit zunehmendem Blick

nach oben sich steigernde prismatische Wirkung zu erzielen, Zylinder – 5 D. vor dem linken Auge verordnet. Dasselbe wurde in der Mitte durchgeschnitten und in der oberen Hälfte des linken Glases festgekittet, so daß seine dünne nach unten gerichtete Seite als Kante eines variablen Prismas betrachtet werden konnte.

---

4) **Eine Methode, das Muskelgleichgewicht in der Lese-Entfernung zu bestimmen,** von C. Henning.

Mittels eines Zwillingsprismas wird eine Linie, die in der Mitte durch einen Kreis unterbrochen ist, monokular doppelt gesehen. Das andre Auge sieht zwischen diesen beiden Linien eine dritte, die senkrechte Übereinanderstellung ohne seitliche Ablenkung ist an den Kreisen kenntlich. Beim Lesen ist Exophorie von 3—5 Grad die Regel, genaues Muskelgleichgewicht selten.

Oktober.

1) **Ein Fall von ulseröser Hornhaut-Entzündung durch Diphtheriebasillen,** von Leslie Buchanan.

Ein Hornhautgeschwür bei einem 69jährigen Manne, das virulente Diphtheriebazillen enthielt, kam erst zur Heilung, nachdem Antitoxin-Serum eingespritzt worden war.

---

2) **Der Einfluß des Oberkiefers auf die Ausbildung des Tränennasenkanals,** von S. E. Whitnall.

Neigung zu Verengung des Tränennasen-Kanals besteht besonders in solchen Fällen, in welchen der Sulcus lacrimalis fast gänzlich durch Zusammentreffen der knöchernen Ränder des Sulcus lacrimalis des Oberkiefers gebildet wird.

---

3) **Aderhaut-Tuberkel bei tuberkulöser Hirnhaut-Entzündung,** von Wilbur B. Marple.

Um Aderhaut-Tuberkel bei tuberkulöser Hirnhaut-Entzündung nachzuweisen, muß man oft, am besten täglich untersuchen, dann wird man sie fast nie vermissen. Bei den letzten so kontrolierten 13 Fällen (Kinder) wurden sie jedesmal nachgewiesen.

---

4) **Bindehautlappen bei Star-Operation,** von A. van Lint.

Um Infektion und Vorfall der Regenbogenhaut zu verhüten, empfiehlt Verf. vor Ausführung des Hornhautschnitts die Bindehaut entsprechend der oberen Hälfte des Hornhautrandes abzulösen und nach oben 8—10 mm weit von der Lederhaut abzupräparieren. Auf jeder Seite der Hornhaut wird dann je ein Faden oben durch den Bindehautlappen und unten durch die Bindehaut unterhalb des horizontalen Hornhautmeridians geführt. Nach Entfernung der Linse werden die Fäden geknüpft, so daß die Hornhautwunde vollständig von Bindehaut gedeckt ist.

---

5) **Ein Fall von Parinaud'scher Bindehaut-Entzündung durch Übertragung vom Tier,** von P. H. Adams.

Ein 7jähriger Knabe zeigte starke follikuläre Schwellung der Bindehaut des linken Auges und Vergrößerung der gleichnamigen, präaurikularen, submaxillaren und cervikalen Drüsen, gleichzeitig Temperatur-Steigerung. In der Bindehaut des Knaben und eines Hundes, mit dem er viel gespielt hatte,

wurden Pneumobazillen gefunden. Die Bindehaut- und Drüsen-Erkrankung bildete sich nur langsam im Laufe von Monaten zurück.

November.

1) **Ein augenärztlicher Beitrag zur Lehre von der Skrophulose,** von M. Straub.

Eine latente Tuberkulose ist das morphologische Substrat der Skrophulose. Die Augentuberkulose ist keine primäre, sondern setzt irgend einen verborgenen Herd voraus. Die relative Gutartigkeit der metastatisch skrophulösen Tuberkulose kann auf Abschwächung der Bazillen während ihres langen Verweilens im Gewebe oder partieller Immunität infolge der vorausgegangenen tuberkulösen Infektion beruhen.

Verf. hat das spezifische Gewicht normaler und skrophulöser Kinder verglichen und gefunden, daß die letzteren infolge leichterer Knochen ein geringeres spezifisches Gewicht haben. Er betont ferner die verschiedene Häufigkeit metastatisch tuberkulöser Augen-Erkrankungen zu verschiedenen Lebenszeiten. Das Maximum liegt nach seinen während der letzten 6 Jahre gemachten Beobachtungen im 20. Lebensjahre, ein zweites um das 35. herum, viele kommen auch noch zwischen 55 und 65 vor. Bei Frauen sind die Erkrankungen häufiger, als bei Männern. Wie bei der Skrophulose sind diese ebenfalls metastatischen Erkrankungen mehr oder weniger gutartiger Natur, indem der primäre Herd partielle Immunität bedingt. Bei schwerer und tödlicher Tuberkulose kann wohl Infektion des Auges mit Bazillen erfolgen, aber selten Augen-Tuberkulose, daher vermindert das Vorwiegen schwerer Tuberkulose (bei Männern zu bestimmten Lebenszeiten) die Zahl der Fälle von Augen-Tuberkulose.

2) **Über Salvarsan und Neosalvarsan bei Augen-Erkrankungen,** von A. Maitland Ramsay.

Verf. benutzte Salvarsan und Neosalvarsan unter gleichzeitiger Anwendung von Quecksilber bei 22 Patienten. Er nahm in der heilenden Wirkung keinen Unterschied zwischen Salvarsan und Neosalvarsan wahr. Unter 5 Fällen von angeborener Lues wurden einer mit Sehnervenschwund, zwei mit Regenbogen-Aderhaut-Entzündung nicht beeinflußt, während zwei mit Hornhaut-Entzündung sich sichtlich besserten.

3) **Über Salvarsan,** von W. B. Marple.

Während interstitielle Hornhaut-Entzündung unbeeinflußt blieb, wurden Fälle von Papelbildung mit Entzündung der Regenbogenhaut in wenigen Tagen durch Salvarsan geheilt.

4) **Über Salvarsan bei Augenkrankheiten mit besonderer Berücksichtigung der sympathischen Ophthalmie,** von J. H. Browning.

Einige Fälle von interstitieller Hornhaut-Entzündung wurden schnell mit Salvarsan geheilt, andre nicht beeinflußt. Eine Gummigeschwulst des Ciliarkörpers heilte schnell.

Da bei sympathischer Ophthalmie die Zahl der großen mononukleären Leukocyten auf Kosten der polynukleären vermehrt ist, und dieser Blutbefund an Protozoën-Erkrankungen erinnert, so wurden 17 Fälle von sympathischer Ophthalmie mit Salvarsan behandelt: der Blutbefund wurde normal; die Augen wurden „ruhiger", aber nicht geheilt.

5) **Der toxikologische und heilende Einfluß des Salvarsans und Neosalvarsans auf das Auge,** von Jos. Igersheimer.

Während Salvarsan weder Nervensystem noch Augen schädigt, findet man bei chronischer Vergiftung von Katzen Haar-Ausfall und Marchi-Reaktion der Markscheiden des Sehnerven.

Am geeignetsten für die Heilwirkung des Salvarsan am Auge sind frische Erkrankungen des Nervensystems. Bei einem Manne mit frischer postneuritischer Degeneration des Sehnerven besserte sich die Sehschärfe erheblich in wenigen Tagen. Natürlich kann zerstörtes Nervengewebe beim Sehnervenschwund der Tabes nicht ersetzt werden, andrerseits wird durch die Injektionen der Fortschritt des Nervenschwunds nicht beschleunigt.

Bei der interstitiellen Hornhaut-Entzündung nahm die Prozentzahl der sichtlichen Besserungen mit der Zahl der wiederholten Einspritzungen zu.

Neosalvarsan hat Verf. in verdünnter Lösung Kaninchen in die Hornhaut gespritzt, ohne daß Trübungen zurückblieben. Bei zwei weiblichen Patienten mit Augen- und Nerven-Erkrankung trat nach Neosalvarsan eine vorübergehende, aber sehr heftige nervöse Reaktion (Schwindel, Halluzinationen u. dgl.) ein.

6) **Dreifacher Riß der Aderhaut,** von R. Beatson Hird.

Nach einem Steinwurf gegen das rechte Auge wurde bei einem 23jähr. Manne ein dreifacher Aderhautriß beobachtet. Jeder dieser Risse verlief konzentrisch zum Schläfenrand des Sehnerven-Eintritts.

Dezember.

1) **Augenzittern der Bergleute,** von Harrison Butler.

Die Krankheit ist auf Kohlenbergwerke beschränkt, in andren Bergwerken, wo auch in gekrümmter Haltung gearbeitet wird, kommt sie nicht vor. Das spricht gegen die myopathische Theorie eines Krampfs der Hebermuskeln. Die mangelhafte Beleuchtung mag ein ursächlicher Faktor sein, ist aber auch nicht der einzige, ebenso steht es mit der Einatmung von Kohlengasen, so daß die wirkliche Ursache noch unbekannt ist.

---

2) **Augenzittern der Bergleute,** ein Rückblick von Josiah Court.

Verf. wendet sich gegen die myopathische Theorie Snell's und sieht die Hauptursache in mangelhafter, daher das beste Verhütungsmittel in verbesserter Beleuchtung.

---

3) **Farbe und Licht in Beziehung zum Augenzittern der Bergleute,** von H. S. Elworthy.

Der Ausdruck Farbe wird in dem Sinne einer Eigenschaft der lichtreflektierenden Oberflächen angewandt, in diesem Sinne ist nach Verf. die Farbe von Einfluß auf die Entstehung des Augenzitterns, das nicht in allen Kohlenbergwerken gleich häufig beobachtet wird, sondern mit Abnahme der farbigen Oberflächen an Häufigkeit zunimmt.

---

4) **Augenzittern der Bergleute (Neurose),** von Thomas L. Llewellyn.

Bei Gebrauch von Sicherheitslampen, die an sich dunkler brennen und, während der Arbeit schmutzig werdend, noch an Leuchtkraft verlieren, ist das Augenzittern 6 mal so häufig, als bei gewöhnlichen Lampen. Brechungsfehler des Auges sind bei Augenzittern um 20% häufiger, als nach dem

Durchschnitt zu erwarten ist. Auch ist Augenzittern bei hellfarbigen Individuen häufiger. Die beiden letzten Faktoren geben einen Hinweis auf die individuelle Differenz, daß Arbeiter unter denselben Bedingungen ungleich erkranken.

Die Verhütungsmaßregeln haben in Verbesserung der Lampen und Voruntersuchung zu bestehen.

---

5) **Augenzittern der Bergleute,** von B. Cridland.

Unter 24 Fällen zeigte die Hälfte Zeichen von Neurose (allgemeines Zittern u. dgl.), 6 deutliche Nachtblindheit.

---

6) **Gonorrhoische Iridocyklitis mit Beobachtungen über ihre Beziehung zur sog. rheumatischen Regenbogenhaut-Entzündung,** von A. S. Cobbledick.

Die akuten Fälle, die früher meist als rheumatische bezeichnet wurden, sind meist gonorrhoischen Ursprungs. In diesen Fällen findet man stets Gonokokken in der Urethra und ihren Anhängen. Gute Erfolge wurden mit einem Gonokokkenvaccin erzielt, das auch den „Rheumatismus" günstig beeinflußte. G. Abelsdorff.

Vermischtes.

1) Malcom Macdonald MacHardy,
geb. den 15. März 1852 zu Springfield,
gest. den 8. Februar 1913 zu Dumfries.

Als 15. Sohn des Admirals J. B. B. MacHardy, erhielt er den ersten Unterricht in der Königl. Seemanns-Schule und trat dann im Alter von 17 Jahren im St. Georges Hospital zu London ein, um Heilkunde zu studieren, indem er als Assistent seinen Lebensunterhalt selber gewann; 1873 wurde er M. R. C. S. Engl., 1877 F. R. C. S. Edinb. Im Jahre 1878 wurde er Augenarzt an R. South London Ophth. Hospital, dem er seine ganze Liebe und Sorgfalt widmete und das durch seine Bemühung 1890/1 ganz neu erbaut wurde. (Hier bin ich von ihm auf das Freundschaftlichste aufgenommen worden.) Im Jahre 1880 wurde er zum Professor der Augenheilkunde in Kings College, London, erwählt. MacHardy war ein außerordentlich gewissenhafter, arbeitsamer, menschenfreundlicher und sehr beliebter Augenarzt, auch ein sehr sorgfältiger Augen-Operateur. Er schrieb über künstliche Reifung des Stars, über Operation mit dem Elektromagneten (1881 und später), über ein selbstregistrierendes Perimeter, über Iridektomie bei Glaukom, über die Prognose der albuminurischen Netzhaut-Entzündung, über Tuberkulose der Aderhaut und hat die 4. Ausgabe von Soelberg Well's Augenheilkunde mit seinem eigenen ophthalmoskopischen Atlas herausgegeben. H.

2) Henry Eales, ein ausgezeichneter Augenarzt zu Birmingham, ist an seinem 61. Geburtstag verstorben.

3) Dr. Emil Cohn, Augenarzt zu Berlin, ist im 42. Lebensjahr verstorben.

4) Bombay, 16. Februar 1913.

Aus Refraktions-Untersuchungen in Indien sendet ergebenste Empfehlung und Grüße Dr. Crusius.

5) Zur Feier der Ernennung von Prof. Truc in Montpellier zum Offizier der Ehren-Legion ist ihm von seinen Freunden und Verehrern am 26. Januar ein Festmahl gegeben worden, auf dem es nicht an interessanten Reden gefehlt hat.

6) Université de Paris — Faculté de médecine. Année Scolaire 1912 à 1913. Cours de Perfectionnement Clinique ophtalmologique de l'Hôtel-Dieu. Professeur: M. F. de Lapersonne. Ce Cours commencera le Mardi 1[er] Avril 1913 et se continuera régulièrement tous les jours pendant deux mois environ, soit à l'Hôtel-Dieu, soit à la Faculté. C'est un Cours de Technique Ophtalmologique, destiné aux Elèves ou Docteurs, français et étrangers, qui désirent se spécialiser. Tous les auditeurs inscrits au Cours de Perfectionnement prennent part aux manipulations et travaux pratiques.

7) Berlin, Februar 1913.

. . . . .

Vom 1. April d. J. wird im Verlag von J. Springer, Berlin, ein neues Fachblatt erscheinen (6mal jährlich) unter dem Titel „Zeitschrift für ophthalmologische Optik mit Einschluß der Instrumentenkunde". Als Herausgeber zeichnen Prof. Greeff (Berlin), Dr. Oppenheimer (Berlin) und Dr. von Rohr (Jena). . . . . Prof. Greeff.

8) Ophthalmologischer Fortbildungs-Kurs in Wien.

In der Woche vom 24. Februar bis einschl. 1. März fand an der ersten Wiener Augenklinik des Prof. Dimmer ein ophthalmologischer Fortbildungs-Kurs statt, in dem die Mitarbeiter der Zeiss'schen Werkstätte, die Herren Dr. Henker und Dr. v. Rohr (zum ersten Male außerhalb Jena's) die Theorie der neueren Brillen-Optik entwickelten und die Gullstrand'schen ophthalmoskopischen Instrumente sowie andre Untersuchungs-Instrumente theoretisch und praktisch vorführten. Der Einladung zu dem Kurse, welche von der Wiener ophthalmologischen Gesellschaft ausging, waren 36 Teilnehmer gefolgt, von denen einige aus andren Städten Österreichs (Brünn, Graz, Wiener-Neustadt, Salzburg, Sarajevo) zu diesem Behufe nach Wien gekommen waren. Der Kurs umfaßte 12 theoretische Vorlesungen und 8 Demonstrationsstunden, von welch' letzteren ein Teil (5) für gruppenweise Demonstrationen bestimmt war. Der schwierige Gegenstand wurde den Hörern in der lichtvollsten und klarsten Weise dargestellt, wozu die zahlreichen Projektionen und die Demonstrationen an eigens hierfür konstruierten Apparaten in der wirksamsten Weise beitrugen. Die vorzügliche Darstellungsweise, die große Mühe und Sorgfalt der Vortragenden, ferner die große Liebenswürdigkeit, mit der sie alle Anfragen beantworteten und auf die Diskussion derselben eingingen, fand den einmütigen und dankbaren Beifall der Teilnehmer des Kurses, die von demselben die wertvollsten Anregungen empfangen haben.

Im Namen der Teilnehmer
Dimmer.

Bibliographie.

1) Die Bekämpfung des Trachoms in Ungarn, von Hofrat Prof. Emil v. Grósz. (Deutsche med. Wochenschr. 1912. Nr. 47.) Das wesentlichste Moment in der Trachombekämpfung ist die Errichtung von unter fachmännischer Leitung stehenden Provinz-Augenspitälern und Augen-Abteilungen bei allgemeinen Krankenhäusern. Augenblicklich stehen 1200 Betten

den Augenkranken zur Verfügung. Die mit Trachom behafteten Geisteskranken sollen in einer Anstalt interniert werden. Zur Trachombekämpfung sind in Ungarn im Staats-Voranschlag 140000 Kronen vorgesehen, zu welcher Summe noch die Spital-Verpflegungskosten für Trachomkranke hinzukommen. Die Trachombekämpfung muß zum Gegenstande internationaler Besprechungen und Übereinkommen gemacht werden.[1]

2) Die Vererbung von Augenleiden, von Dr. Crzellitzer. (Berl. klin. Wochenschr. 1912. Nr. 44.) Verf. hat vor 12 Jahren begonnen, von geeigneten Fällen Familienkarten anzulegen und verfügt bis zum 1. April 1912 über 786 Familien, von denen 104 Privat-Patienten, 682 Arbeiterfamilien sind. Volle 525 Familien zeigen hochgradige Kurzsichtigkeit. Über die Einzelheiten der interessanten Arbeit, die durch zahlreiche Tabellen erläutert wird, muß im Original nachgelesen werden.

3) Zur Lokalisation des Nystagmus, von Dr. Otto Marburg. (Neurolog. Centralbl. 1912. Nr. 21.) Verf. nimmt an, daß das Zentrum für die Übertragung labyrinthärer Erregungen aufs Auge sich im Deiters-Kerngebiet befindet. Hier ist die Stätte für die langsame und schnelle Komponente des Nystagmus, hier wird der Labyrinth-Tonus den Augenmuskeln übermittelt. Seine Läsion in ventrokaudalen Gebieten macht horizontalen, in mehr ovalen (Abduzenskerngegend) vertikalen Nystagmus.

4) Diabetes mit reflektorischer Pupillenstarre, von Oberarzt Dr. Biermann. (Neurolog. Zentralbl. 1912. Nr. 19.) Bei der 63jährigen Patientin mit 4,5 °/₀ Zucker finden sich beiderseits sehr enge Pupillen, rechts Spur weiter als links. Lichtreaktion fehlt rechts völlig, links ist sie sehr schwach. Konvergenzreaktion beiderseits sehr gut. Es handelt sich also um einen Fall reiner Zuckerharnruhr, bei dem neben diabetischer Neuritis des linken N. cruralis zum ersten Male mit Sicherheit reflektorische Pupillenstarre nachgewiesen wurde; bei dem ein andres ätiologisches Moment als eben der Diabetes bestimmt auszuschließen ist.

5) Weiteres zu den Pupillenstörungen bei Dementia praecox, von E. Meyer. (Neurolog. Centralbl. 1912. Nr. 20.) Die beiden veröffentlichten Fälle zeigen, daß auch bei Besserung des klinischen Bildes die Pupillenstörungen noch bestehen können, teils in Trägheit der Reaktion an sich — ohne ausgesprochene Formveränderung, — teils in der Störung der Reaktion bei Druck auf den Iliakal-Punkt. In verschiedenen Fällen fiel es auf, daß bei Dementia praecox die Pupillen nicht kreisrund, sondern oval oder in ähnlicher Weise formverändert und gleichzeitig exzentrisch gelegen sind.

F. Mendel.

6) Über Hornhaut-Verletzungen durch künstliche Düngemittel, von J. Eichmeyer. (Inaug.-Dissert. Rostock.) Angeregt durch eine klinische Beobachtung stellte Verf. fest, daß am Kaninchen-Auge Superphosphat leichte Conjunctivitis und vorübergehende Hornhaut-Trübung erzeugen, Thomas-Mehl starke Conjunctivitis und mit Hinterlassung einer Narbe abheilende Hornhauttrübung, Kalkstickstoff eine schwere nekrotisierende Conjunctivitis und auch Keratitis. Breiförmig auf die Hornhaut gebracht, zeigen diese Stoffe ebenfalls hohe Giftigkeit.

Kurt Steindorff.

[1] Dies hat Hirschberg schon vor Jahren angeregt.

Um Einsendung von Separat-Abzügen wird gebeten (Berlin NW. 26 Schiffbauerdamm).

Verlag von Veit & Comp. in Leipzig. — Druck von Metzger & Wittig in Leipzig.

Centralblatt

für praktische

AUGENHEILKUNDE.

Herausgegeben von

Prof. Dr. J. Hirschberg, Geh. Med.-Rat, in Berlin.

Monatlich ein Heft. Preis des Jahrganges 12 Mark. Zu beziehen durch alle Buchhandlungen des In- und Auslandes und die Postanstalten des Deutschen Reiches.

1913. Siebenunddreißigster Jahrgang. April.

I. Soll der Kranke über seine bevorstehende Erblindung und über die Unheilbarkeit seiner Blindheit aufgeklärt werden?

Von Dr. **Karl v. Hoor**, o. ö. Prof. an der königl. ungar. Universität in Budapest.

Diese nicht nur in Fachjournalen, sondern auch an Kongressen für Blinden-Erziehung wiederholt diskutierte Frage wurde neuerdings durch eine Publikation Eliasberg's in den Archives d'ophtalmologie und durch eine auf diese Publikation erfolgte Antwort Hirschberg's wieder akut.

Wenn ich mich recht zu erinnern weiß, sollte gelegentlich eines internationalen Kongresses für Blinden-Erziehung diese Frage mit der Absicht verhandelt werden, bezüglich ihrer möglichst zu einem einhelligen „Beschlusse“ (?) zu gelangen, der es dann dem Augenarzt gleichsam zur Pflicht(?) gemacht haben würde, sich gegebenenfalls nach diesem zu richten. Es ist mir nun unbekannt geblieben, ob irgend etwas Ähnliches tatsächlich, — und wenn ja, nach welcher Richtung hin beschlossen wurde; denn, obwohl ich gerade an Ort und Stelle des Kongresses weilte, war ich auf die Art der Erledigung der Frage keineswegs und um so weniger gespannt, als ich ja ohnehin nicht gesonnen gewesen wäre, den Wunsch des Kongresses, schließlich hätte es sich ja nur um einen Wunsch handeln können, mir irgendwie als Richtschnur dienen zu lassen, schon deshalb nicht, da sich die Frage überhaupt nicht mit einem starren „Ja“ oder „Nein“ erledigen läßt und meinem Gefühle nach, das sicherlich jeder humandenkende und -handelnde Augenarzt teilt, immer alle Nebenumstände auf das gewissenhafteste erwogen werden sollen, bevor man sich dem Kranken gegenüber in dem einen, oder dem andren Sinne äußern würde.

Diese gewissenhafte Erwägung des „für“ und des „wider“ muß es aber unbedingt mit sich bringen, daß man in dem einen Falle dem Kranken die traurige Eröffnung machen **kann**, in einem zweiten Falle machen **muß** und in einem dritten Falle **nicht** machen **darf**.

Die Behauptung, daß man einem Erblindeten in jugendlichem Alter, oder überhaupt einen solchen, der menschlicher Berechnung nach noch ein längeres Leben vor sich hat, mit der Verheimlichung der Wahrheit durchaus nichts Gutes erweise, es ihm dagegen mit der Enthüllung derselben ermögliche, daß er sich mit dem noch vorhandenen Reste seines Sehvermögens eine Fertigkeit aneignen könne, die ihm in seiner Blindheit als Erwerb, Beschäftigung oder Zerstreuung dienen könne, ist durchaus nicht so ganz stichhaltig; denn meiner Erfahrung nach erlernen vollkommen Erblindete irgend ein Handwerk (wenn sie es überhaupt nötig haben) — bzw. eignen sich eine Fertigkeit, die ihrer Veranlagung und ihren individuellen Eigenheiten entspricht, ebenso rasch an, wie solche, die mit einem noch vorhandenen Reste des Sehvermögens an eine Beschäftigung herangehen. Andrerseits aber trifft meiner Erfahrung nach auch die Behauptung durchaus nicht in jedem Falle zu, daß die Wachhaltung der Hoffnung: „eine Erblindung wäre nicht zu fürchten“, — „das Sehvermögen würde sich wieder bessern, oder es ließe sich in absehbarer Zeit durch eine Operation wieder herstellen“, dem Gemütszustande des Kranken zuträglicher wäre, die Aussicht auf eine unabwendbare Erblindung aber den Kranken der Verzweiflung anheim geben würde. — Mir selbst sind zwei Fälle bekannt, und es wird deren gewiß mehrere geben, wo das Haupt der Familie, so lange man ihm die Hoffnung auf Heilung ließ, durch seine Unrast, durch sein Hin- und Herreisen zu verschiedenen Augenärzten, auf dem besten

Wege war, sich seelisch und körperlich, sich und seine Familie finanziell zugrunde zu richten, während sich beide Kranke ziemlich rasch in das Unabänderliche fügten und ihre Unstetigkeit und Unrast einer ergebenen und ruhigen Stimmung Platz machte. Das waren zwei derartige Fälle, wo ich nach Einblick in die Verhältnisse meiner Überzeugung und meinem Gewissen nach dem Kranken die Wahrheit nicht vorenthalten zu dürfen glaubte, und ähnliche Fälle sind es also, wo der Arzt meiner Meinung nach die Wahrheit sagen muß. Würde es sich aber um Leute, bzw. um Familien gehandelt haben, wo die fortgesetzten, ganz zwecklosen Ausgaben nicht tatsächlich den materiellen Zusammenbruch der Familie bedeutet haben würden; so leuchtet es mir nicht ein, weshalb ich dem Kranken jede Hoffnung auf eine Wiederherstellung des Sehvermögens unbedingt hätte rauben müssen.

Freilich gestaltet sich die Frage etwas anders, wenn einem ein Kranker, dessen Verhältnisse uns unbekannt sind, gelegentlich der ersten Untersuchung in der Sprechstunde die Frage vorlegt. Unter solchen Umständen stelle ich mich immer auf den Standpunkt Hirschberg's und suche stets die Furcht des Kranken zu zerstreuen, bzw. die Hoffnung auf Genesung, oder zumindestens auf eine ausgiebige Besserung aufrecht zu erhalten. Nie lasse ich mich durch die Worte eines Kranken: „er könne die traurige Wahrheit mannhaft ertragen“, „er sehe dieser ruhig und gefaßt entgegen“ usw. dazu verleiten, ihm die Wahrheit zu sagen; denn tatsächlich wünscht ja der Kranke selbstredend gar nicht die Wahrheit zu hören und er ist dann um so beruhigter, da ihm ja der Arzt trotz aller Versicherungen, er könne die Wahrheit gefaßt ertragen, die besten Aussichten eröffnete.

Wenn Hirschberg die sehr treffende Bemerkung macht, daß derjenige, der eine absolut ungünstige Prognose stellt, auch in der Richtigkeit seiner Diagnose unzweifelhaft sicher sein muß und nicht auf eine progressive Atrophie des Sehnerven schließen darf, wo es sich nur um Residuen einer abgelaufenen Sehnerven-Entzündung handelt, die 30 Jahre und länger stationär bleiben kann, so gehe ich noch weiter: selbst wenn man mit der Diagnose einer primären Sehnerven-Atrophie z. B. bei Tabes, ganz im klaren ist, muß mit der absolut ungünstigen Prognose zurückgehalten werden. Zwei Fälle von Tabes, die ich kenne, dienen mir und mögen auch andren als Richtschnur bei der Stellung der Prognose dienen.

Der eine betrifft den Prof. d. R. O. Cs., der heute ein hoher Siebziger ist, und den Prof. Dr. P. schon vor 32 Jahren als ausgesprochenen Tabiker kennen lernte. Ich selbst untersuchte den Kranken wegen seiner Sehstörung vor 19 Jahren das erste Mal; die Miose, die reflektorische Pupillenstarre, das Argyl-Robertson'sche Phänomen, die Dekoloration der Papillen, die bereits sehr dünnen Zentralgefäße ließen überhaupt keinen Zweifel in der Diagnose übrig. Patient versah nachher noch 8 Jahre seinen juridischen Lehrstuhl und es sind etwa 3 Monate her, daß ich den Kranken,

der in einer Provinzstadt lebt, hier in der Hauptstadt traf, wo er in den belebtesten Straßen ganz sicher ging. Gewöhnlichen Druck (Zeitungen) kann er freilich nicht mehr lesen, die französischen Karten erkennt er jedoch noch immer und zerstreut sich mit Patiencenlegen usw.

Der zweite Fall ist der nunmehr ebenfalls im Ruhestande befindliche Schulinspektor G. v. Sz., der Bruder eines Kollegen. Derselbe wurde im Januar 1897 von einem hiesigen, hervorragenden Augenarzt untersucht und ich bin noch im Besitze des Schreibens, das nach der Untersuchung an den Bruder des Patienten gelangte. Der erwähnte Augenarzt schrieb folgendes: „das Robertson'sche Phänomen, die vorübergehende Diplopie, die lanzinierenden Schmerzen, die Harnstörungen, die Miose, die Farbe der Papillen sichern leider nur zu bestimmt die Diagnose der Tabes dorsalis." Ich selbst sah den Patienten etwa 8 Tage nach dieser Untersuchung, fand ebenfalls die Miose, die reflektorische Pupillenstarre, die Verfärbung der Sehnervenköpfe usw. Wie mir dieser Patient auf meine Anfrage, in seinem vom 28. Februar des l. J. datierten Schreiben nun mitteilt, hat das Sehvermögen seitdem wohl etwas abgenommen und brauche er jedes Jahr immer etwas stärkere Konvexgläser für die Nähe, doch könne er noch vollkommen anstandslos seine Zeitung lesen und zerstreue sich auch sonst hauptsächlich mit Lesen, kurz, heute über 16 Jahre nach der zweifellosen Diagnose ist das Sehvermögen noch immer ein ganz annehmbares.

Diesen beiden Fällen möchte ich noch einen dritten anreihen. Es handelt sich um einen Oberleutnant, der mich mit der Eröffnung aufsuchte, er leide an Rückenmarks-Schwindsucht, obwohl der behandelnde Arzt nur von Neurasthenie spräche, und mich bat, ihm ganz rückhaltlos zu sagen, ob er erblinden würde. Ich verneinte ganz entschieden. Sehstörungen wurden von seiten des Patienten überhaupt noch nicht bemerkt. Etwa 4 Wochen später erfuhr ich durch einen Kameraden des Patienten, daß dieser sich vor 2 Wochen erschossen habe, da ihm ein Arzt sagte, er würde in kurzer Zeit erblinden.

Ich suche vergebens nach den Beweggründen einer solchen Aufrichtigkeit, insbesondere aber geht mir das Verständnis für einen ähnlichen Unfehlbarkeits-Standpunkt vollkommen ab.

Gleich mir kennt gewiß jeder beschäftigtere Augenarzt den erwähnten Fälle ähnliche und ich selbst könnte noch weitere mitteilen, die alle meine eingangs erwähnte Behauptung stützen, daß man dem Patienten die Wahrheit in dem einen Falle sagen kann, in dem andren sagen muß und in dem dritten nicht sagen darf.

Der gewissenhafte und humane Arzt wird gewiß in jedem Falle die richtige Lösung finden, und daß diese ihm vollkommen überlassen bleiben müsse, liegt so klar auf der Hand, daß sich darüber, zumindestens meiner Ansicht nach, gar nicht diskutieren läßt.

II. Über einen Fall von Atrophie der Nn. optici bei Atoxyl-Behandlung der Syphilis.

Von Dr. W. P. Kalaschnikow.

(Schluß.)

Igersheimer hat auf dem 35. Kongreß der Ophthalmologen in Heidelberg die Resultate seiner an Tieren mit subkutaner Atoxyl-Injektion gemachten Experimente mitgeteilt. Es gelang ihm, Degeneration der Sehnerven und der Ganglienzellen der Netzhaut, sowie Affektion der Nerven des Rückenmarks und des Gehirns festzustellen. Auf demselben Kongreß warnte Dr. Dor (Lyon) gleichfalls die Kollegen vor der Anwendung von Atoxyl und berichtete über einen Fall, in dem ein mit Syphilis behafteter Arzt, der sich selbst Atoxyl-Injektionen machte, nach der 5. Injektion vollständig erblindete. Dr. Krüdener teilt die Ansicht, daß das Atoxyl für die Augen sehr giftig ist, und warnt die Kollegen, dasselbe bei anämischen Individuen anzuwenden. Er berichtet über einen Fall, in dem nach dreimaliger Injektion von 0,1 bei einer anämischen Dame innerhalb 10 Tagen das Sehvermögen auf ein Drittel zurückgegangen ist (zentrales Skotom), worauf es erst nach 3 Wochen sich wieder herstellte. Derselbe Autor beobachtete 2 Fälle von Amblyopie bei Behandlung von Typhus recurrens. Dr. Wolfrum berichtete über 2 Fälle von Erblindung mit nachfolgender Atrophie der Sehnerven bei zwei wegen Herpes squamosus mit Atoxyl behandelten Patienten, die in der Leipziger Klinik unter dem Einflusse der Atoxyl-Behandlung beobachtet worden sind.

Ferner hat auf dem Internationalen Kongreß der Ophthalmologen in Neapel im Jahre 1909 Dr. Coppez eine Mitteilung über Atoxyl gemacht. Er hat hochgradiges Nachlassen des Sehvermögens bei einem Patienten mit Arteriosklerose und Nephritis gleich nach der ersten Atoxyl-Injektion (0,05) beobachtet. Nach 5 Injektionen trat vollständige Amaurose ein. Bei demselben Patienten war Erblindung des andren Auges bereits früher infolge von Embolie der Art. centralis retinae eingetreten. Dr. Coppez beobachtete gleichfalls Rötung der Augen bei äußerer Pinselung von Plaques mit 10 %iger Atoxyl-Lösung, die nach der Inhibierung der weiteren Atoxyl-Behandlung verschwand. Die Ursache der Giftigkeit des Atoxyls erblickt dieser Autor ebenso wie viele andre Ärzte nicht im Arsen, sondern im Anilin.

Schließlich berichteten Birch-Hirschfeld und Köster im Jahre 1910 in ihrem der Wirkung des Atoxyls auf den Sehapparat bei Menschen und Tieren gewidmeten Aufsatz über 2 Fälle von Affektion der Sehnerven bei Atoxyl-Behandlung. In ihrem ersten Falle beobachteten sie rasches Nachlassen der Sehschärfe zunächst ohne sichtbare Veränderungen am Augenhintergrund, dann mit Erscheinungen von Atrophie der Sehnerven und

hochgradiger Verringerung des Gesichtsfeldes. Im zweiten Falle trat infolge von gummöser und alkoholischer Leber-Affektion der Tod ein. Die mikroskopische Untersuchung der Netzhaut ergab im letzten Falle Verdickung der Gefäßwandungen und hochgradige Veränderungen der Nervenfasern. Dieselben Autoren haben an Hunden und Kaninchen Versuche angestellt, denen sie 0,05 bis 0,2 subkutan einverleibten. Es ergab sich, daß die Netzhaut gegen dieses Gift noch empfindlicher ist, als die Sehnerven. Im übrigen war das mikroskopisch-pathologische Bild dasselbe wie am Auge des Menschen. Birch-Hirschfeld und Köster haben also einschließlich meiner Beobachtung, welche sie gleichfalls zitieren, im ganzen bereits 46 Fälle von Affektionen der Augen bei Atoxyl-Behandlung gesammelt.

Nun gehe ich zur Beschreibung meines eigenen Falles über:

Am 9. September 1908 erschien in meiner Sprechstunde der 39jährige Schaffner M. Sch., der über Abnahme des Sehvermögens klagte. Die Untersuchung ergab, daß die Sehschärfe auf beiden Augen herabgesetzt war, und zwar am rechten bis 0,5, am linken bis 0,3. Die Papillen der Nn. optici waren von weißer Farbe, die Arterien hochgradig verengt. Mit einem Wort: es besteht das Bild von Atrophie der beiden Nn. optici. In der Anamnese frische Lues. Bei den weiteren Besuchen des Patienten gelang es mir nach und nach, sehr interessante Daten zu sammeln, die mir der Patient, der seine Krankheit aufmerksam verfolgte und sogar einzelne, ihm besonders interessant erscheinende Daten aufzeichnete, selbst ausführlich schilderte. Um den 25. Dezember 1907 bemerkte der Patient, der zuvor niemals ernstlich krank war, (tatsächlich machte er den Eindruck eines kräftigen, gesunden Mannes,) und weder trinkt noch raucht, drei kleine Pickelchen am Gliede und konsultierte einen bekannten Feldscher, der dieselben als Ulcus molle diagnostizierte und mit Arg. nitricum sowie Emplastrum hydrargyri behandelte. Zwei Geschwürchen verheilten in 14 Tagen, das dritte erst in einem Monat. Es bildete sich aber um das letztere herum eine Verhärtung, welcher der Patient keine besondere Bedeutung beimaß. Gegen den 15. Februar 1908, d. h. erst nach $1^1/_2$ Monaten, trat ein Geschwür in der Mundhöhle auf, (einen Ausschlag am Körper will der Patient nicht wahrgenommen haben,), welches der Behandlung trotzte und ihn veranlaßte, am 4. März 1908 sich an den Spezialarzt K. M. Koslowski zu wenden, der in der Krankengeschichte folgendes notierte: Syphilis, Plaques an der Unterlippe, Sklerose, Polyadenitis. Er machte daraufhin die erste Injektion von salizylsaurem Quecksilber. Am 6. März wandte sich der Patient wieder an denselben Feldscher, der ihm drei Atoxyl-Kuren verordnete. Die erste Kur umfaßte die Zeit vom 6. bis zum 28. März und im ganzen 10 Injektionen (6., 8., 11., 13., 16., 19., 21., 23., 25., 28. März) einer 10%igen Atoxyl-Lösung zu 5,0, d. h. 0,5 pro dosi. Wie der Patient erzählte, wog der Feldscher jedesmal die Dosis auf der Wage ab und kochte die Lösung vor der Injektion. Bei der 7. Injektion stellten sich bei dem

Patienten hochgradige Schmerzen im Abdomen mit unstillbarem Erbrechen ein, so daß ein Arzt hinzugezogen wurde, der den Verdacht auf Abgang von Gallensteinen aussprach. Die Bauchschmerzen traten auch nach der 8., 9. und 10. Injektion auf, das Erbrechen ließ sich jedoch durch ein Mittel, welches der Patient in Oblaten bekam, bekämpfen. Die zweite Kur dauerte vom 30. April bis zum 19. Mai. Sie umfaßte im ganzen 8 Injektionen von derselben Lösung (30. April, 2., 4., 7., 9., 11., 14., 19. Mai). Nach der 5. Injektion stellte sich wieder Erbrechen ein, welches 2 bis 3 Tage anhielt. Die Bauchschmerzen traten stets 12 Stunden nach der Injektion ein; häufig bestand auch Erbrechen. Dasselbe ging aber auf jene Oblaten zurück. Die dritte Kur dauerte vom 19. Juni bis zum 9. Juli und umfaßte gleichfalls 8 Injektionen (19., 21., 23., 25., 27. Juni, 1., 4. und 9. Juli). Die Schmerzen und das Erbrechen wiederholten sich nach jeder Injektion. Schon nach der 2. Injektion bemerkte der Patient Abnahme des Sehvermögens, die nach Absolvierung der Kur am schärfsten ausgesprochen war und sich innerhalb eines weiteren Monats noch verschlimmerte. Bereits vordem, gegen Ende Mai, bemerkte der Patient, daß er seitwärts schlechter sehe. So übersah er die ihm von den Passagieren entgegengehaltenen Hände, als er in Erfüllung seines Dienstes die abgelaufenen Fahrkarten einsammeln sollte. Das Sehvermögen war aber noch so gut, daß er jenem Umstande keine besondere Bedeutung beimaß. Das Sehvermögen verschlechterte sich im August dermaßen, daß der Patient nur noch mit Mühe lesen konnte. Anfang September 1908 wandte er sich an den Augenarzt F. M. Kubli, der ihm mitteilte, daß das Sehvermögen sich in Gefahr befände, und ihm riet, sich in ein Krankenhaus aufnehmen zu lassen. Am 9. September 1908 wandte er sich, wie gesagt, an mich und ließ sich auf mein Anraten in die Augenklinik[1] von Prof. L. G. Belljarminow aufnehmen, wo er vom 24. September bis zum 4. November verblieb und während dieser Zeit 34 Strychnin-Injektionen bekam, 10 Flaschen Jodkalium (6,0 : 180,0) austrank und 18 mal mit dem konstanten Strom elektrisiert wurde. Eine Zeitlang wurde er in derselben Klinik ambulatorisch behandelt, während welcher Zeit er 10 Elektrisationen, 14 Spermin-Injektionen und 5 Flaschen Jodkalium mit derselben Lösung bekam. Trotz dieser energischen, systematischen Behandlung blieb die Sehschärfe unverändert, während das Gesichtsfeld, wie der Patient behauptete, größer wurde.

Die am 7. Dezember 1908 von mir ausgeführte Untersuchung ergab folgendes: Die Pupillen reagieren gut auf Licht. Die Sehschärfe des rechten Auges beträgt 0,5 bis 0,6, die des linken 0,2 bis 0,3. Das Gesichtsfeld ist konzentrisch verengt, namentlich an der nasalen Seite: am rechten Auge im horizontalen Meridian von außen bis 55°, von innen bis 20°, im verti-

[1] Dem Assistenten der Klinik, Privatdozent J. W. Selenkowski, machte ich von der Atoxyl-Vergiftung des Patienten Mitteilung.

kalen Meridian 35° von oben, 35° von unten. Am linken Auge betragen die entsprechenden Zahlen: 55, 35, 25, 35°. Empfindung von Farben hochgradig gestört. Bei der ersten Probe nach Holmgren wählte der Patient zur grünlichen Farbe braune und sogar hellrote Farben, bei der zweiten Probe wählte er zur hellrosa Farbe braune und grüne Farben. Der Patient war sich selbst dessen bewußt, daß er den Eisenbahndienst nicht mehr verrichten konnte. Die am 5. bzw. 12. Januar 1909 wiederholten Untersuchungen ergaben buchstäblich dieselben Resultate. Dasselbe konstatierte ich auch bei der am 4. Februar 1909 ausgeführten letzten Untersuchung: das Sehvermögen des rechten Auges betrug 0,5 bis 0,6, des linken 0,2 bis 0,3; das Gesichtsfeld war nach außen zu etwas breiter, die Reaktion der Pupillen sehr gut. Die Arterien waren sehr schmal, die Papillen intensiv weiß.

Es unterliegt keinem Zweifel, daß in dem mitgeteilten Falle die Atrophie der Nn. optici lediglich durch das Atoxyl verursacht war. Es sprechen dafür folgende Erwägungen: Der Patient hatte Syphilis, und infolgedessen muß man natürlich in erster Linie an diese als an die eventuelle Ursache der Atrophie denken. Jedoch wird Atrophie der Nn. optici bei Syphilitikern bekanntlich fast immer als eine der spätesten Folgen der Krankheit und nicht im 5. und 6. Monate beobachtet, was bei unserem Patienten der Fall war, bei dem die primäre Sklerose Ende Dezember 1907, dagegen die Erkrankung der Nn. optici vom Patienten Mitte Mai wahrgenommen wurde, und zwar in einer durchaus ungewöhnlichen Form, nämlich in Form von Verengerung des Gesichtsfeldes bei relativ guter Sehschärfe. An galoppierende Syphilis, bei der die sekundären Erscheinungen gleichzeitig mit den tertiären auftreten, kann man in diesem Falle nicht denken, weil die Syphilis-Form sehr leichter Natur und der allgemeine Gesundheitszustand des Patienten während der ganzen Zeit sogar ein vorzüglicher war. Und, wenn vorübergehende Störung desselben eintrat, so war es nur unmittelbar nach der Atoxyl-Injektion der Fall, wo, wie gesagt, Koliken und Erbrechen bestanden. Am 20. Februar 1908 wurde der Patient vom Spezialarzt für Nervenkrankheiten A. S. Gribojedow sorgfältig untersucht, der weder Anzeichen irgend einer Nervenkrankheit, noch Anfangssymptome von Tabes finden konnte, was gleichfalls sehr wichtig ist, weil diese letztere als Ursache der frühen Atrophie der Nn. optici in Betracht kommen konnte. Überhaupt waren beim Patienten sämtliche Organe vollkommen gesund.

Frühzeitige Erkrankungen der Nn. optici bei Syphilis äußern sich, und das außerordentlich selten, in Form von Neuritiden.[1] Überhaupt bieten die Nn. optici ein solches Krankheitsbild nicht bei einfacher Atrophie dar, vielmehr wird es hauptsächlich bei Vergiftungen (mit Chinin, Blei, Antifebrin, Anilin) beobachtet, was bei meinem Patienten auch tatsächlich zutraf.

[1] Bei gewöhnlicher Atrophie tritt Verengerung des Gesichtsfeldes häufiger gegen Ende der Krankheit ein, und zwar meist von außen oder in Form von Sektoren, aber nicht konzentrisch.

Diese Diagnose wird noch dadurch bestätigt, daß mit der Unterbrechung der Atoxyl-Behandlung in der Verschlimmerung des Sehvermögens, welches immer mehr und mehr abnahm, ein Stillstand eingetreten ist: bei allen wiederholten Untersuchungen blieb die Sehschärfe unverändert. Man muß annehmen, daß es für immer so bleiben wird, wie es jetzt ist. Schließlich erblicke ich die wichtigste Bestätigung in den im vorstehenden mitgeteilten Befunden von Fehr, Bornemann, Krüdener und Beck usw., aus denen deutlich hervorgeht, daß das Krankheitsbild bei meinem Patienten alle von den oben erwähnten Autoren wahrgenommenen Unterscheidungs-Merkmale buchstäblich wiedergibt. In allen Fällen war das Krankheitsbild genau dasselbe wie dasjenige bei meinem Patienten: atrophisches Weißwerden der Papillen, Abnahme der Sehschärfe, hochgradige Verengerung des Gesichtsfeldes, hochgradige Verengerung der Netzhaut-Arterien bei relativ gut erhaltener Pupillen-Reaktion. Von Interesse ist noch der Umstand, daß der Verlust des Empfindens von Farben nicht nur in meinem Falle, sondern auch im Falle von W. Bornemann konstatiert wurde. Dies alles bestätigt zweifellos die Richtigkeit der Annahme, daß nur der schädliche toxische Einfluß des Atoxyls bei meinem Patienten den Verlust eines bedeutenden Teiles seines Sehvermögens herbeigeführt hat.

Der Grad des Verlustes des Sehvermögens war bei den verschiedenen Patienten verschieden, woraus hervorgeht, wie verschieden der Einfluß des Atoxyls in jedem einzelnen Falle sein muß, wenn unter dem Einflusse ein und derselben Dosis (beispielsweise 50,0 g) in dem einen Falle die Sehschärfe nur $^2/_7$ einbüßt, in dem anderen vollständig zugrunde geht. Dies ist sowohl auf die mehr oder minder stark ausgeprägte Empfindlichkeit des betreffenden Patienten gegen dieses Gift, andrerseits auf eine etwaige gleichmäßigere Anwendung des Mittels zurückzuführen. So wurde das Atoxyl beispielsweise in einem Falle vor der Einführung stets gekocht, was von vielen direkt als kontraindiziert betrachtet wird, weil hierbei toxische Atoxylderivate entstehen. Dadurch läßt sich vielleicht die toxische Wirkung des Atoxyls in meinem Falle bei einer relativ kleinen Gesamtdosis von 15,0 erklären. Darauf, daß die Toxizität des Atoxyls beim Kochen zunehmen kann, hat Prof. Ehrlich (2) hingewiesen.

Ferner geht aus den Krankengeschichten hervor, daß das Atoxyl seine verderbliche Wirkung auf die Sehnerven ausüben kann, ohne die übrigen Organe in Mitleidenschaft zu ziehen. Dies ist in praktischer Beziehung von außerordentlicher Wichtigkeit, weil es uns veranlaßt, bei der Anwendung des Atoxyls in bezug auf die Sehorgane noch größere Vorsicht walten zu lassen.

Was die Ursache der schädlichen Wirkung des Atoxyls betrifft, glauben manche, daß das Arsen selbst hauptsächlich Veränderungen am Sehnerven hervorruft; andre führen dies auf den zweiten Bestandteil des Atoxyls, auf das Anilin, zurück, während wiederum andre die Kombination beider

Momente verantwortlich machen. Wie aus der Literatur bekannt ist, sind Fälle von Affektion der Nn. optici sowohl durch Arsen als auch durch Anilin außerordentlich selten, immerhin durch Anilin häufiger. (FEHR glaubt, daß das Anilin hier eine größere Rolle spielte und zitiert einen von BORNEMANN beschriebenen Fall, in dem infolge von übermäßigem Gebrauch von Antifebrin [Acetanilin] gleichfalls Weißwerden der Papillen der Nn. optici Verengerung des Gesichtsfeldes und der Netzhautarterien beobachtet wurde.)

Man muß somit die unter dem Einflusse von Atoxyl eintretende Affektion der Nn. optici mit der Chininvergiftung, namentlich mit der Bleivergiftung in eine Reihe bringen, weil bei letzterer gleichfalls Weißwerden der Papillen der Nn. optici, Verengerung des Gesichtsfeldes, Veränderung der Netzhautarterien beobachtet werden. Auch in bezug auf den Verlauf macht sich eine gewisse Ähnlichkeit geltend: sowohl dort als auch hier nimmt das Sehvermögen beharrlich ab, so daß bisweilen vollständige Amaurose eintritt. Dr. FEHR glaubt infolgedessen, daß durch das Atoxyl die Leitbahnen des N. opticus affiziert werden, während infolge der hochgradigen Verengerung der Netzhautarterien auch die Blutzirkulation in der Netzhaut gestört wird.

Auf Grund der in der Literatur beschriebenen Fälle sowie auf Grund meiner eigenen Beobachtung glaube ich folgende Sätze aufstellen zu dürfen:

1. Bei heftiger Atoxylvergiftung werden die peripherischen Endungen des N. opticus und dann der ganze N. opticus affiziert, was in engem Zusammenhange mit der Verengerung der Netzhautarterien steht. Hierbei besteht das Krankheitsbild in allmählichem Weißwerden der Papillen des N. opticus mit vorangehender hochgradiger konzentrischer Verengerung des Gesichtsfeldes, namentlich an der inneren Seite, dann in Verengerung der Netzhautarterien und manchmal in vollständigem Verlust des Empfindens von Farben.

2. Das Atoxyl ist eine für den Sehapparat selbst in mäßigen Dosen sehr giftige Substanz, namentlich wenn es längere Zeit hindurch genommen werden muß.

3. Wegen der Giftigkeit des Atoxyls ist besondere Vorsicht bei seiner Anwendung unumgängig notwendig (frische Lösungen, Vorziehen des französischen Präparats vor dem deutschen, nur Erwärmung und nicht Kochen, geringe Dosen, große Zwischenräume zwischen den einzelnen Injektionen). Eine conditio sine qua non ist, daß die Augen unter steter Überwachung eines Augenarztes bleiben, und daß bei den ersten Anzeichen von Nachlassen des Sehvermögens die Atoxylbehandlung sofort und endgültig abgebrochen wird. Diese Vorsicht ist um so mehr angebracht, als Prof. J. J. METSCHNIKOW (21) das Atoxyl sogar als Prophylaktikum gegen Syphilis empfohlen hat.

Literatur.

1. Lockemann und Pauck. Deutsche med. Wochenschr., 20. August 1908. Ref. in Russki Wratsch, 1908, Nr. 36, S. 1198.

2. P. Ehrlich. Ref. in Russki Wratsch, 1909, Nr. 4, S. 128.

3. Koch. Ref. in Russki Wratsch, 1906, Nr. 50, S. 1607.

4. Uhlenhuth, Gross und Bickel. Deutsche med. Wochenschr., 30. Mai 1907. Ref. in Russki Wratsch, 1907, Nr. 30, S. 1051.

5. W. L. Jakimow. Russki Wratsch, 1907, Nr. 13.

6. Ref. in Russki Wratsch, 1907, Nr. 18, S. 631.

7. Ref. in Russki Wratsch, 1907, Nr. 25, S. 865.

8. Uhlenhuth, E. Hoffmann und O. Weidanz. Deutsche med. Wochenschr., 1907, Nr. 39. Russki Wratsch, 1907, Nr. 42, S. 1465.

9. Neisser. Deutsche med. Wochenschr., 1907, 19. September und 24. Oktober. Ref. in Russki Wratsch, 1907, Nr. 32, S. 1807.

10. Cohnheim. Mediz. Klinik, 1907. Ref. in Russki Wratsch, 1907, Nr. 42, S. 1475.

11. Hallopeau, Bulletin de l'Académie de médecine, 4. Juni 1907. Ref. in Russki Wratsch, 1907, Nr. 25, S. 870.

12. W. L. Jakimow. Zur Frage der Atoxyl-Zersetzung. Russki Wratsch, 1907, Nr. 29.

13. Meissner. Mediz. Woche, 1907, Nr. 21. Ref. in Russki Wratsch, 1907, Nr. 41, S. 1426.

14. Scherber. Wiener klin. Wochenschr., 1907, 26. September. Ref. in Russki Wratsch, 1907, Nr. 50, S. 1573.

15. M. A. Tschlenow. Russki Wratsch, 1907, Nr. 51, S. 1784.

16. G. J. Meschtscherski und S. L. Bogrow. Russki Wratsch, 1908, Nr. 8.

17. Zeissl. Wiener med. Presse, 1907, Nr. 33. Ref. in Russki Wratsch, 1908, Nr. 21, S. 732.

18. Deutsche med. Wochenschr., 1907, Nr. 49. Ref. in Russki Wratsch, 1908, Nr. 21, S. 732.

19. Watermann. Deutsche med. Wochenschr., 1907, Nr. 49. Wochenschrift für Therapie und Hygiene des Auges, 1907, 9. Januar. Berliner klin. Wochenschr., 1907, Nr. 35.

20. W. Bornemann. Münchener med. Wochenschr., 1905, Nr. 22.

21. Zitiert nach L. B. Bertenson, Russki Wratsch, 1908, Nr. 50. S. 1689/90.

22. Igersheimer. Experimentelle Studien über die Wirkung des Atoxyls auf das Auge. Wochenschr. f. Therapie u. Hyg. des Auges, 15. April 1909. Wjestnik Ophthalmologii, Oktober 1909, S. 860.

23. Coppez. Sur les accidents oculaires produits par l'atoxyl. La clinique ophtalmologique, 1909. Wjestnik Ophthalmologii, 1909. S. 1065 und Russki Wratsch 1909, Nr. 39.

24. Birch-Hirschfeld und Köster. Gräfe's Archiv für Ophthalmologie, 1910, S. 403. Die Schädigung des Auges durch Atoxyl. Jahresbericht über die Leistungen und Fortschritte auf dem Gebiete der Ophthalmologie von Nagel.

25. Beck. Über Sehstörungen bei Schlafkranken im Verlauf der Atoxyl-Behandlung. Centralbl. f. pr. Augenheilk., 1909, Bd. 33, Mai.

Klinische Beobachtungen.

Traumatische Ausstoßung der Linse aus dem Augapfel.

Von Prof. Dr. Bol. Wicherkiewicz.

Luxationen der Linse in die Vorderkammer oder in den Glaskörperraum durch stumpfe Gewalt, ohne Bulbus-Sprengung gehören nicht gerade zu den Seltenheiten. Auch Luxationen der Linse unter die Konjunktiva oder gar in die Tenon'sche Kapsel kommen ab und zu vor. Doch dürfte eine traumatische Entfernung einer senilen Linse aus dem Bereiche des Seh-Apparates mit Erhaltung vollkommener Sehschärfe zu den beachtenswerten Seltenheiten gehören und dies mag als hinreichender Grund angesehen werden, wenn ich es unternehme, mit einigen Worten hier des Falles zu gedenken.

Der 52jährige Eisenbahnwaggon-Schieber T. M. aus Rudna-Wielka meldet sich am 10. Januar d. J. in meiner Klinik mit der Angabe, er sähe mit dem linken Auge schlechter und zwar seit einem Unfalle, den er im Monat Mai des vorigen erlitten. Es habe ihn nämlich ein Kalb, das er fütterte, mit dem Horn gegen sein linkes Auge getroffen. Sofort wurde ein naßkalter Umschlag aufgelegt; am andern Tage hat sich M. in das Krankenhaus zu Rzeszów begeben, wo er 20 Tage lang behandelt wurde. Die Behandlung bestand in Einträuflungen, kalten Umschlägen und Augenverband. Beim Verlassen des Spitals habe er wenig gesehen, und die Sehschärfe nähme noch mehr ab, namentlich am rechten Auge.

Die Prüfung ergibt folgendes. Linkes Auge: Bindehaut normal. Über dem oberen Hornhautrande befindet sich, vielleicht $^1/_2$ mm von diesem entfernt und zu ihm parallel verlaufend, eine etwa $^2/_7$ der Peripherie einnehmende gleichmäßige pigmentierte Sklerektasie von glatter Oberfläche. Unterhalb derselben sieht man ein normales, etwa 6 mm breites Iriskolobom, welches ebenso wie die Pupille überhaupt schwarz und frei von irgend welchen Elementen erscheint. Die Iris-Sphinkteren sind ziemlich scharf, der äußere etwas nach der Sklerektasie hingezogen. Die Iris selbst normal, leicht schlotternd, Pupille auf Licht reagierend. Vorderkammer tief, Augenspiegelbefund normal, nur im oberen Gebiete des Glaskörpers findet man einige leichte Flocken.

Sehschärfe rechts $^6/_6$; Hp. 1,5 mit 3,5 : 30 cm.
„ links $^6/_6$; Hp. 13 c + 1,080 t. Sn. mit + 17 und Combinat. 30 cm.

Wir sehen also hier einen Fall von traumatischer Expulsion der gesamten Linse durch einen etwas stark peripher durch Hornstoß angelegten Schnitt, der skleral verlief und ein nicht zu tadelndes Iriskolobom mit verursacht hat. Die Linse muß bei dem 52jährigen doch wohl schon stark sklerosiert gewesen sein, daß sie auch vollständig durch die Bindehaut-Skleralwunde das Auge verließ.

In den letzten Jahren ist ein ähnlicher Fall von Teale im British med. Journal 1907, S. 375 veröffentlicht worden.

Hier handelte es sich um einen 57jährigen, welcher vom Zweirade herabgestürzt gegen einen Stein mit seinem rechten Auge gefallen war. Erst nach etlichen Wochen hat er sich auf Anraten seines Hausarztes zum

Augenarzt gewandt, welcher eine 6 mm lange, vom nasalen Hornhautrande 3 mm entfernte geheilte Skleralwunde mit vollständigem Mangel der Iris und Linse bei voller Sehschärfe mit + 11 c + 3 cyl. Achse vert. vorgefunden hatte.

Beide Fälle erscheinen analog, was den Sehschärfen-Effekt anbelangt, nur daß in meinem das Kalb ein regelrechtes Iriskolobom gemacht, wie es präziser kaum vom Operateur ausgeführt wird, während im Teale'schen Falle eine vollständige Aniridie erfolgt war. Die Iris ist wahrscheinlich durch den Skleralriß unter die Bindehaut geraten, wofür eine starke Pigmentierung derselben unterhalb der Hornhaut zu sprechen scheint. Die Aniridie verursachte, daß die volle Sehschärfe erst bei Anwendung eines Spalts erzielt werden konnte, während in meinem Falle ohne diesen Behelf volle Sehschärfe konstatiert werden konnte.

Gesellschaftsberichte.

1) Berliner Ophthalmologische Gesellschaft.

Vorsitzender: Herr Greeff. Schriftführer: Herr Wertheim.

Sitzung vom 23. Januar 1913. (Nachtrag.)

9) Herr Adam zeigt eine 60jährige Patientin mit Cholestearin-Krystallen in der Linse. Die Krystalle stellten kleine, etwa $^1/_2$ bis 1 mm lange gelblich glänzende Stäbchen dar, die etwa 10 an Zahl in einer nur wenig kataraktösen Linse lagen. In überreifen Katarakten findet man ja Cholestearin in Krystallform häufig — wie ja der Bestand der Linse an Cholestearin ein sehr beträchtlicher ist (etwa über $2\,^0/_0$) —, aber in nicht vollkommen getrübten Linsen doch nur äußerst selten (nur v. Graefe, Krautschneider, Langenhan, Clausen und einige Engländer berichten darüber). In der andren Linse der Patientin waren mit dem Korneal-Mikroskop einige kleine Bläschen sichtbar.

Sitzung vom 27. Februar 1913.

1) Herr West (a. G.) stellt zwei Patienten aus der Klinik von Prof. Silex vor, um wieder die Vorteile seiner Operation, die Eröffnung des Tränensackes von der Nase aus zu demonstrieren:

Fall 1: Patientin, die an einer Tränenfistel gelitten hat, und deswegen an einer hervorragenden Augenklinik behandelt, und schon sieben Mal von außen operiert worden war. Nach der Anlegung einer Kommunikation zwischen Bindehautsack und Nase, von der Nase aus, so daß Drainage nach der Nase zu erzielt wurde, wurde die Fistel innerhalb zweier Tage geheilt, und ist jetzt nach drei Wochen immer noch geheilt geblieben. Patientin hat selbstverständlich Tränenträufeln, weil die große Narbe (das Resultat der vielen Operationen von außen) an dem Tränenröhrchen so zieht, daß es nicht mehr funktioniert.

Fall 2: Patient, der wegen Tränenträufeln, durch Dakryostenose verursacht, über 1 Jahr mit Dauersonden behandelt worden war. Sechs verschiedene Male wurde die Dauersonde eingeführt und nach einem Zeitraum von einigen Wochen herausgenommen. Jedesmal wuchs die Stenose wieder zu. Nach der Eröffnung des Tränensackes von der Nase aus oberhalb der

Stenose wurde der Patient gleich geheilt und ist geheilt geblieben. Jetzt kann man Flüssigkeit sehr leicht vom Tränenröhrchen aus durch die Nase spülen, auch ist der Fluorescin-Versuch positiv, — ein Beweis, daß die physiologische Funktion des Tränenwegs vollständig wiederhergestellt ist.

2) Herr Wäzold über: I. Amyloid der Conjunctiva tarsi.

Vorstellung einer 50jähr. Frau, die vor 6 Jahren in Posen an Trachom erkrankte und nahezu 2 Jahre deswegen behandelt wurde. Vor 3 Tagen trat sie wegen Tränenträufeln links und Schwere der Lider in poliklinische Behandlung. Die Conjunctiva tarsi zeigt beiderseits, links stärker als rechts, eine bis zu 6 mm dicke, graugelbliche, glasige, tumorartige Beschaffenheit von derber Konsistenz, nebst glatter Oberfläche und bricht beim Ektropionieren quer durch; mäßig starke Narbenbildung ist damit verbunden. Während das Plasmom mehr sulzig, gelappt und ausgebuckelt ist, ebenso wie das Granulom und Sarkom, die differential-diagnostisch in Betracht kommen, handelt es sich im vorliegenden Falle um Amyloid der Konjunktiva. An mikroskopischen Präparaten werden die genannten Erkrankungsformen demonstriert.

II. Elephantiasis phlebektatica. Ein 14jähriger Junge, der in seinem 8. Lebensjahre mit außerordentlich starker Schwellung des rechten Ohres erkrankte, begann bald darauf über Schwellung der Lider zu klagen, an die sich im Laufe der Jahre eine immer mehr zunehmende, entstellende, teigige Schwellung des ganzen Gesichtes über Nase und Lippen hin anschloß. Die Umgebung der Augen ist zurzeit bretthart, zum Teil narbig. Ulcera, Lupus haben nie bestanden. — Die Ränder der knöchernen Orbita sind infolge periostitischer Prozesse stark verdickt und verbreitert. Die Orbicularis oris ist derb infiltriert und läßt an den Mundwinkeln kirschgroße harte Knoten durchfühlen. Starke Erweiterung der Venen im Bereich der erkrankten Gesichts-Abschnitte legen die Diagnose Elephantiasis phlebektatica nahe. Ätiologie unbekannt.

3) Herr Meissner (a. G.): Skleralabszeß.

Vor 10 Tagen kam ein etwa 50jähr. Herr in die Privat-Sprechstunde des Herrn Prof. Krückmann mit der Angabe, daß seit 2 Tagen sein rechtes Auge angeschwollen sei. Die Lider waren leicht geschwollen, es bestand starke, gemischte Injektion des Bulbus und Chemose der Bindehaut. Etwa im vertikalen Meridian am Limbus war eine leichte circumscripte Schwellung der Sklera, etwa halbpfennigstückgroß, unter der Konjunktiva zu bemerken. Das Auge war stark licht- und druckempfindlich, im übrigen aber normal. Wir diagnostizierten eine Skleritis und fahndeten nach der Ätiologie, besonders nach Lues oder Tuberkulose. Für beide fand sich anamnestisch kein Anhaltspunkt. Die Temperatur war normal; Wassermann negativ; auch bei Injektion von $^1/_2$ ccm Tuberkulin $^1/_{10000}$ keine örtliche oder Allgemeinreaktion. Nach 2 Tagen, ehe die zweite Tuberkulin-Injektion gemacht war, wurde eine etwa erbsengroße Prominenz an der eben erwähnten Stelle deutlicher, und bildete sich zentral eine gelblich durchschimmernde Nekrose heraus, so daß wir einen Abszeß der Lederhaut diagnostizierten. Wie wir vermuteten, entleerte sich bei der Inzision Eiter, in dem im Ausstrich sowie in der Kultur Staphylococcus aureus in Reinzüchtung nachgewiesen wurde. Der Skleralabszeß ist jetzt ausgeheilt. — Der hier kurz skizzierte Fall ist auch allgemein medizinisch bemerkenswert. Wir hatten es augenscheinlich mit einer Metastase zu tun. Die Erreger können nur auf dem Wege der Blutbahn hingelangt sein. Der Abszeß liegt gerade in der Gegend, wo die

vorderen Ciliargefäße die Lederhaut durchdringen und wir müssen wohl eine Embolie dort annehmen.

Den Ausgangspunkt für die Septikämie vermuten wir in einer gleichzeitig bestehenden Cystitis und Prostatitis, auch im Urin konnten dieselben Erreger nachgewiesen werden, dagegen verlief eine Aussaat aus dem Blut negativ. Für eine zeitweise Anwesenheit der Mikroorganismen sprach aber auch der Umstand, daß 1 Tag nach der Skleritis ein ziemlich großer Furunkel am Gesäß auftrat.

4) Herr Adam: „Über funktionelle Nachbehandlung nach Schiel-Operationen.

Bei dem Bestreben, das Schielen durch Übungen zu heilen, ist das Gebiet der funktionellen Nachbehandlung nach Operationen in den Hintergrund getreten. Die operative Behandlung beseitigt nur einen Teil der Störungen, die in ihrer Gesamtheit den Begriff des Schielens ausmachen. Mit der Konstatierung und Beseitigung der Schielstellung ist das Wesen des Strabismus durchaus nicht erschöpft, es bestehen vielmehr noch eine Reihe von sensorischen Störungen, die sich auch nach der Operation noch bemerkbar machen und deren Beseitigung die Aufgabe der funktionellen Nachbehandlung ist.

1. Die falsche Lokalisation. Diese wird allerdings durch die Operation in den meisten Fällen beseitigt, doch bleiben immerhin noch etwa 2 % übrig.

2. Die Herabsetzung der Sehschärfe. Diese muß durch geeignete Seh- und Leseübungen gebessert werden. Es gelingt dies zuweilen in ganz überraschendem Maße. Vom Fingerzählen in 2 m steigt die Sehschärfe häufig bis $^5/_{15}$.

3. Die Exklusion des Schielaugenbildes. Diese kann am besten durch das Amblyoskop beseitigt werden. Hier bieten die Fälle von Strabismus alternans häufig eine ganz besondere Schwierigkeit, da sie eine regionäre Exklusion der Makulagegend bieten, die durch Übungen häufig nicht zu beseitigen ist.

4. Die mangelhafte Fusion. Dieses kann durch stereoskopische Übungen so gebessert werden, daß in etwa 80 % aller Fälle ein binokulares Einfachsehen erzielt wird. Binokulare Tiefenwahrnehmung wird aber nur in etwa 20 % der Fälle möglich gemacht.

Erst nachdem diese sensorischen Störungen beseitigt sind, und nachdem das Fusionsvermögen angeregt ist, kann man hoffen, daß der durch die Operation erzielte Effekt auch dauernd bestehen bleibt. Nur Operationen in Verbindung mit funktioneller Nachbehandlung garantieren einen dauernden Erfolg.

Sitzung vom 13. März 1913. (Geschäfts-Sitzung.)

1) Herr J. Hirschberg wird zum Ehren-Vorsitzenden der Gesellschaft gewählt.

2) Die Wahl des Vorstandes ergibt folgende Zusammensetzung: Vorsitzende Krückmann, Greeff, Hethey. Schriftführer: Wertheim, Abelsdorff, F. Schöler. Kassenführer: Ginsberg.

3) Bericht des Kassenführers.

4) Zum Delegierten für den internationalen medizinischen Kongreß in London wird Herr J. Hirschberg gewählt.

2) **Jahreskongreß der Amerikanischen medizinischen Gesellschaft. Sektion für Augenheilkunde. 1912.** (Atlantic City.) Nach Ophthalm. Record, August-Heft. (Schluß.)

Linsenentfernung bei hochgradiger Kurzsichtigkeit.

Walter Eyre Lambert bringt einen Bericht über 9 Fukala-Operationen an 5 Patienten, darunter 4 doppelseitig. Der jüngste Patient war 16 Jahre alt, der älteste 50. Bei drei Fällen lagen ausgedehnte Veränderungen am Hintergrund mit Glaskörper-Trübungen vor, bei dem 50jährigen eine fast reife Katarakt.

Callan weist auf die Tatsache hin, daß die exzessive Myopie in Amerika verhältnismäßig selten im Vergleich zu den deutschen, französischen und englischen Ländern ist. Bei der Operation müsse man immer sich der beiden Gefahren bewußt bleiben: der möglichen Infektion und der nachfolgenden Netzhaut-Ablösung. Bezüglich der letzteren sei allerdings noch immer nicht feststehend, ob die Ablösung ohne die Operation nicht ebenso häufig eintrete, denn während v. Hippel das Verhältnis von nicht-operierten zu operierten Fällen mit späterer Ablösung mit 6,7 : 5,4 angibt, lautet es nach Froelich wie 2,2 : 3,3 %.

Risley operiert nur, wenn in dem Fortschreiten der Myopie ein Stillstand eingetreten ist. Wo er diese Vorsicht gebraucht habe, seien seine Resultate gut gewesen.

Bruns richtet sich nach den von Hirschberg präzisierten Indikationen, und gibt den wiederholten Diszissionen, wenn sie auch etwas langwierig seien, wegen ihrer Sicherheit den Vorzug vor den Extraktionen.

Es sprechen noch Emerson, Bates und Valk.

Augenhöhlen-Entzündung nach Oberkiefer-Erkrankungen bei Kindern.

W. Campbell Posey zeigt an Projektionsbildern die Anatomie und Entwicklung des Oberkieferknochens und die verschiedenen Phasen seines Wachstums von der Kindheit bis zur Reife. Bespricht andrerseits die Symptomatologie der Zellgewebs-Entzündung der Orbita und ihre Folgen. Affektionen der Alveolarfortsätze sind nicht selten die Ursache davon. Ein leichtes Trauma der Augenhöhle kann der Ausgangspunkt für die Ansiedelung von im Blut zirkulierenden Bakterien werden und eine Osteomyelitis einleiten. Zwei solche Fälle werden beschrieben.

Packard betont den Unterschied dieser Fälle von den in der Regel von der Highmors-Höhle selber fortgepflanzten, die ja nach den ausgezeichneten Untersuchungen Onodi's auch schon in frühester Kindheit begreiflich bleiben. Die Infektion durch die Zähne sei nur eine Möglichkeit, aber auch durch die Mündungen der Nasen-Nebenhöhlen können die Mikroorganismen leicht Zugang in die Orbita finden.

Sklerose des Ligamentum pectinatum und Glaukom. Mit Projektionen.

Verhoeff demonstriert 10 einschlägige Fälle von primärem und sekundärem Glaukom. Die histologischen Funde zeigten, daß die Sklerose des Ligaments von einer vorangegangenen vorderen Synechie in der Peripherie abhing, die abgetrennt worden war. Die Abtrennung geschah in den Frühfällen durch den Zug des Sphinkter pupillae, in älteren durch Narbenzug des atrophierten Irisgewebes. Der ursächliche Zusammenhang mit dem

Glaukom sei noch zu beweisen. Unter Sklerose versteht er die allgemeine Verdickung des Netzwerkes des Ligaments, zu der auch neugebildes Gewebe auf seiner Oberfläche sich niederschlagen könne.

Die Beziehungen der nasalen Hydrorrhoe zu Gehirn- und Sehstörungen.

A. Wood: In der Mehrzahl der kontinuierlichen wässerigen Sekretion aus der Nase findet sich eine mehr oder weniger ausgesprochene Opticus-Atrophie, als Zeichen einer gemeinsamen intrakraniellen Ursache. Er hält den Ausfluß für cerebrospinale Flüssigkeit, die in Menge und zeitlichem Auftreten schwanken kann und auch ohne sichtbare Ursache schnell schwinden könne.

Wilkenson hält drei Voraussetzungen für derlei Fälle für notwendig: Die nervöse Veranlagung, eine gewisse Intoxikation und eine latente Sinusitis, die die Orbitalwand zerstört und dadurch allmähliches Durchsickern der Flüssigkeit verursacht hat.

Frühsymptome in der Retina bei Arteriosklerose und Morbus Brightii.

A. E. Bulson: Gewisse Netzhautgefäß-Erkrankungen, die auf Arteriosklerose hinweisen, sind zugleich ein Hinweis auf die gleichzeitige Nierenaffektion. Rogers warnt davor, solche Deutung der Netzhautzeichen zu verallgemeinern; denn auf einzelne Fälle, wo die spätere schwere Erkrankung und ein früher Tod der Deutung Recht gebe, kämen viele andre, bei denen keinerlei gesundheitliche Störungen die Augensymptome begleiteten.

Risley hat oft zu einer Zeit, wo im Frühstadium der Arteriosklerose noch keine Atheromatose Platz gegriffen hatte, in der Aderhaut und Netzhaut ausgebreitete Blutungen gesehen.

Landmann hat umgekehrt bei stark erhöhtem Blutdruck und ausgesprochener Nephritis den Augenhintergrund unverändert gesehen, höchstens daß ein zarter Hauch über der Papille lag, als Ausdruck einer gewissen Gefäßveränderung, wenige Monate vor dem Exitus.

Wendel Reber hält schon die ungleichmäßige Akkommodation gewisser Presbyopen, ihre Pupillenträgheit, für verdächtige Zeichen eines erhöhten Gefäßdrucks. Auch Bulson betont in seinem Schlußwort, daß er in der hartnäckigen Asthenopie mancher Patienten ein Frühsymptom von Arteriosklerose sieht, das zu besonderer Aufmerksamkeit herausfordert. Jeder Brillenfall sollte von diesem Gesichtspunkte aus sorgfältig gespiegelt werden. Und in der Sprechstunde des Augenarztes sollte der Blutdruckmesser neben dem Ophthalmoskop liegen.

Sehstörungen nach Blutungen.

Zentmayer gibt eine Analyse der immerhin seltenen, bekannten Fälle. Verhältnismäßig häufig zeigt sich eine deutliche Gesichtsfeld-Einengung der oberen und unteren Hälften, an Hemianopsie erinnernd, aber auch echte homonyme Hemianopsie sowie zentrales Skotom und periphere Einengung kommen vor. Der Augenspiegelbefund kann negativ bleiben oder Opticusatrophie, Neuritis oder Papillenödem zeigen. Die Prognose ist ernst. Die Blutungen stammen meist aus dem Magen und Darm oder dem Uterus. Entscheidend ist dabei der körperliche Zustand des Patienten. In der Mehrzahl der Fälle dürfte die Ganglienzellenschicht der Netzhaut infolge von Ischämie degenerieren. Doch schwanken die Theorien darüber. Neuere pathologische Befunde liegen nicht vor.

Hiram Woods sucht bei der Seltenheit der Augen-Erscheinungen in diesen doch sehr häufigen Fällen von Uterin oder Magenblutungen nach einer besonderen Ursache und vermutet sie in einer gewissen toxischen Veränderung, die ja auch in der Regel bei den in Betracht kommenden Prozessen des Magens und des Uterus wie bei allen zum Aderlaß führenden Störungen, bei denen ebenfalls schon Erblindung beobachtet wurde, anzunehmen sei. Die Pathogenese sei nicht in allen Fällen dieselbe. Holden fand zwar die Atrophie der Ganglienzellen, vermag aber selber die verschiedenen klinischen Erscheinungen nicht damit zu erklären. Fuchs erwähne übrigens unter den Ursachen der Netzhaut-Anämie oder -Atrophie die profuse Blutung aus entfernten Organen nicht, sondern nur bei der Neuritis optica, er verlege also die eigentliche Ursache der Sehstörungen in den Nerv. Eine andre Erklärung sucht die Ischämie der kortikalen Zellen als Ursache hinzustellen, besonders da, wo, wie in einer gewissen Anzahl von Fällen, die Sehnerven-Erkrankung erst spät bemerkt wird.

Samuel Theobald stellt sich in solchen Fällen vor, daß die starke Blutung eine Neigung zur Thrombenbildung hervorruft, die sich da dokumentiert, wo sich dem Blutstrom ein Hemmnis in den Weg stellt, z. B. in der Lamina cribrosa. In einigen Fällen erklärt sich so eine Neuroretinitis, eine Stauung in der Papille, Netzhautblutung usw.

Sweet und Adolf Alt erwähnen eigene Fälle mit Magendarm-Blutungen. Zentmayer weist darauf hin, daß nur die einseitigen Fälle — 12 % im ganzen — sich durch eine Thrombose deuten lassen.

Edward Jackson: Über den Unterricht in der Augenheilkunde auf den Medizinschulen.

Star-Ausziehung mit Hornhautnaht.

Edward C. Ellett berichtet über 32 Operationen nach dem Kalt'schen Verfahren, objektiv ihre Vorzüge und Nachteile abschätzend.

Williams erinnert daran, daß schon sein Vater 1867 die Hornhaut nach dem korneal ausgeführten Starschnitt mittels einer äußerst scharfen flachen Nadel mit allerfeinster Seide nähte und trotz Mangels lokaler oder allgemeiner Anästhesie damit ganz gute Resultate erzielte.

Mark Stevenson versuchte in den 5 Fällen, die er nähte, einen kleinen Bindehautlappen über die Fäden zu legen. Feste Knüpfung der Fäden sei nicht nötig oder ratsam.

Bates hat die Naht als überflüssig wieder aufgegeben.

Präparatorische Kapselspaltung bei unreifem Altersstar.

Percy Fridenberg: Schnellreifung des Altersstars durch ausgedehnte, aber nicht tiefgehende Spaltung der Vorderkapsel 24 oder weniger Stunden vor der Extraktion erleichtert die vollständige Entleerung der Linsenmasse ohne wesentliche Irrigation und verspricht bessere Seh-Resultate. Er empfiehlt neben der Kreuzspaltung nach Homer Smith noch periphere Einschnitte, um ein zentrales Stück der Kapsel nachher mit der Kapselpinzette entfernen zu können.

Homer Smith hält das für überflüssig in bezug auf das notwendige Klaffen des Spaltes und nicht ganz ungefährlich wegen etwaiger Drucksteigerung.

Seh-Resultate nach der Smith'schen Star-Ausziehung in der Kapsel.

Greene und Milette wollen durch ihre Statistik beweisen, daß vom

Standpunkt der optischen Erfolge die intrakapsuläre Star-Ausziehung allen andren Methoden weit überlegen ist. Sie verfügen über 209 Extraktionen mit einem durchschnittlichen Seh-Resultat von $^{20}/_{25}\,^{1}/_{4}$, darunter waren 16 Fälle, wo die Kapsel einriß, mit einem Durchschnitts-Erfolg von $^{20}/_{32}$ und hiervon 2 Verluste. 8 Fälle mit Hornhaut-Trübungen, einige amblyopische Augen, die erst nachträglich erkannt wurden, zwei Opticus-Atrophien und eine zentrale Chorioiditis wurden nicht mitgezählt.

Hiram Woods, der einzelne Fälle nachprüfen konnte, machte die Beobachtung, daß diese in der Kapsel operierten Fälle keinen solchen operativen Astigmatismus zeigten, wie bei dem gewöhnlichen Verfahren und ohne Zylinderkorrektion die bessere Sehschärfe hatten. Trotz dieser erhöhten Sehschärfe zeigen sich bei einer Anzahl ganz deutlich kleine punktförmige Niederschläge in der Glaskörpermembran, deren Erklärung noch aussteht.

Augen-Erkrankungen, besonders Starbildung durch Hakenwurmleiden.

F. Phinizy Calhoun nennt als solche besonders Zirkulations-Störungen der Netzhaut, Neuritis optica, allgemeine Asthenopie und weicher Star. Von dem letzteren beschreibt er 3 Fälle bei Jugendlichen, die er auf eine Toxämie zurückführt, die, sei es mit oder ohne begleitende Anämie, der Hakenwurm verschuldet habe.

Howard F. Hansell sah einen einzigen Fall bei einem 16jährigen Italiener, der an einer doppelseitigen mäßigen Neuritis optica litt und sich unter geeigneter Behandlung besserte. Da sehr viele dieser Kranken trotz hochgradiger Anämie klare Linsen behielten, so müssen wohl besondere, durch den Wurm erzeugten Toxine für die Starbildung verantwortlich gemacht werden.

Winke für die Technik der Star-Operation.

Theobald hat die einfache Extraktion zugunsten der kombinierten längst wieder verlassen. Er macht den Schnitt ganz in der Hornhaut-Randgrenze mit Bindehautlappen, die Iridektomie kleinschlüssellochförmig und spaltet die Kapsel mit einem langen, senkrechten und kleinen, horizontalen Schnitt, indem er in der Entfernung eines kleinen Kapselstückes gar keinen Vorteil sieht.

Meß-Methoden und -Apparate für die Ermüdung der Augenmuskeln.

Lucien Howe beschreibt einen Ergograph und seine Anwendung im Laboratorium und in der Klinik, sowohl bei der äußeren, wie bei der inneren Muskel-Ermüdung. Die Untersuchung hat nichts mit der Heterophorie zu tun, sondern beschäftigt sich mit der Feststellung, wie lange oder kurze Zeit binokulares Sehen zur Ermüdung führt. In 3 bis 5 Minuten ist das Resultat verzeichnet.

Die Resultate mit dem Tropometer bei 100 normalen Augen und beim Schielen.

Nach einem Referat von Wendell Reber sprechen Francis Valk und Savage.

Alexander Duane gibt eine Statistik über die Normalwerte der Akkommodation in allen Altersstufen.

Über 1 Tausend Fälle zwischen 8 bis 63 Jahren liegen ihr zugrunde. Die graphische Darstellung zeigt, daß die Abnahme der Akkommodation sich

in ganz regelmäßiger Form vollzieht, die etwas von der Kurve früherer Untersuchungen abweicht, aber mit seiner letzten Statistik vor 3 Jahren auffallend übeinstimmt.

Morgagni'sche Katarakt.

Burton Chance spricht über die im ganzen recht seltene Starform, die niemals traumatischen oder operativen Ursprungs, gewöhnlich einseitig auftrete und bisweilen kongenital oder sekundär nach Erkrankungen der Uvea gesehen werde. Er berichtet über 2 Fälle und warnt vor der Überreifung der Stare.

Diskussion: Heckel, Howe, Clapp, Savage.

Monokulare Polyopie beider Augen.

John C. Bossidy beobachtete einen solchen Fall bei einer Hysterischen während mehrerer Jahre. Parinaud's und de la Tourette's Erklärung von der unregelmäßigen Kontraktion des Ciliarmuskels konnte hier nicht stimmen. Eine passende Erklärung steht noch aus.

Nächstjähriger Kongreß in Washington. Peltesohn.

Referate, Übersetzungen, Auszüge.

1) **La conjonctivite aiguë en Tunisie,** par A. Cuénod. (Tunis 1911.)

Der Verf., welcher seit 1894 in Tunis wirkt, hat die akuten Formen von Bindehaut-Entzündung außerordentlich häufig, bei einem Viertel seiner Klientel, konstatiert, in den letzten 10 Jahren etwa 10000 Fälle; davon betrafen 4000 Eingeborene, 5200 Italiener und 800 Franzosen. In erster Linie kommt die durch den Koch-Weeks'schen Bacillus erzeugte Conjunctivitis in Betracht. Dieselbe tritt vom Februar bis Juli sporadisch; dann aber epidemisch auf, mit dem Maximum im Oktober, also 3 Monate nach dem Maximum der Temperatur. Verf. hat keine Erklärung für diese Tatsache. Andre Erreger der akuten Conjunctivitis spielen eine sehr geringe Rolle, haben jedoch ebenfalls ihr Häufigkeits-Maximum im Oktober. Verf. stellt die Diagnose der Weeks-Conjunctivitis meist nach dem charakteristischen klinischen Aussehen und nach dem Ausstrich-Präparat. Schwerere klinische Formen, insbesondere pseudomembranöse bei Kindern, sowie Misch-Infektion mit Trachom sah Verf. häufig, letztere etwa einmal von 5 Fällen. Er empfiehlt Behandlung mit häufigen Waschungen und Einträufelungen von 10% Argyrol. (Die Ätzung mit Silbernitrat, welche geradezu spezifisch gegen die Koch-Weeks-Conjunctivitis wirkt, erwähnt er gar nicht. Ref.) Er nimmt an, daß die Fliegen und die Finger der Kranken die wichtigsten Übertragungsmittel seien, erwähnt auch den Glauben der Eingeborenen, daß die „Ophthalmie“ von der Reife der Granatäpfel abhänge, welche auch im Oktober stattfindet. Er erwähnt dann noch die Häufigkeit der Koch-Weeks-Conjunctivitis in Ägypten, wo indessen ihre von Lakah und Meyerhof erhobene Häufigkeitskurve von der in Tunesien beobachteten etwas abweicht.

M. Meyerhof.

2) **Le trachome ou conjonctivite granuleuse en Tunisie,** par A. Cuénod. (Tunis 1912.)

Das Trachom ist in Tunis eine endemische Krankheit, ohne Steigerung im Sommer, besonders in der armen Bevölkerung verbreitet. Verf. zählt

unter seinen Patienten etwa 50 % Trachomkranke, also weniger als in Ägypten (80—90 %), aber mehr als in Sizilien und Süd-Frankreich. Das Trachom findet sich meistens bei Eingeborenen, Mohammedanern wie Juden, bei Maltesern und Süd-Italienern, selten bei Franzosen. Der Prozentsatz in der Gesamtbevölkerung ist zurzeit nicht festzustellen. Verf. unterscheidet das einheimische und das aus den umliegenden Ländern importierte Trachom, die jedoch keine charakteristischen Unterschiede aufweisen. Er verweist auf seine früheren Publikationen aus dem Institut Pasteur in Tunis betreffs Überimpfung des Trachoms auf Affen (Macacus innuus). Am 15. Tage nach Einimpfung des Trachom-Materials auf die Bindehaut der Tiere durch Skarifikation erschien in der Regel eine Conjunctivitis mit Bildung von sagokornähnlichen Follikeln, Ptosis und einem matten Halbmond in der oberen Hornhaut, welchen Verf. als Pannus auslegt. Auch in der Karunkel stellen sich Follikel ein. Indessen fehlt jede Sekretion, und innerhalb von 3 Monaten verschwindet das ganze Krankheitsbild von selbst wieder. Verf. erinnert daran, daß dies auch beim Menschen, wenn auch selten, vorkommt, was für eine Sonder-Immunität spreche. Xerosis trachomatosa ist häufig, Trichiasis natürlich die am meisten zur Operation kommende Folge-Erscheinung des Trachoms. Misch-Infektionen mit dem Weeks'schen Bacillus sind sehr häufig, selten diejenigen mit dem Gonococcus (0,5 % der Kranken). Verf. hat keinen günstigen Einfluß der Gonoblennorrhöe auf das Trachom gesehen, und hält daher ihre Einimpfung trotz einiger neuerer Berichte für gefährlich. Häufig ist ferner gleichzeitiges Vorkommen von Follikularkatarrh oder Frühjahrskatarrh und Trachom. Zur Ätiologie glaubt Verf. durch seine Versuche festgestellt zu haben, daß das Trachom infektiös ist, daß der unbekannte Erreger filtrierbar ist und auch in der Tränenflüssigkeit vorkommt. Verf. beginnt früh mit der chirurgischen Behandlung: Abkratzung der Bindehaut, gegebenenfalls auch des oberen Segments der Hornhaut, mit dem scharfen Löffel, später subkonjunktivale Injektionen von 0.2 % Quecksilbercyanat, danach Kupferstift bis zur Heilung. Zur Prophylaxe empfiehlt Verf. Reinlichkeit, Ausschließung trachomatöser Dienerschaft, Bildung von Klassen für körnerkranke Schüler, Überwachung der Einwanderer. M. Meyerhof.

---

3) **Ophthalmic Hospitals in Egypt**; im Annual Report for 1911 of the Department of Public Health. Ministry of Interior. (Kairo 1912. S. 29—34.)

Die Augenkliniken der ägyptischen Regierung nehmen alljährlich an Zahl und Bedeutung zu. Neben den beiden fliegenden Hospitälern, welche seinerzeit mit dem von Sir Ernest Cassel gestifteten Gelde geschaffen wurden, bestehen nunmehr drei andre ambulante Zeltkliniken, welche von den „Provinzialräten" zweier Provinzen unterhalten werden. Dieselben wechseln alle 6 Monate ihren Standort. Daneben sind, zum Teil mit dem Gelde der reichen Großgrundbesitzer, fünf feste Hospitäler in den Hauptorten von zwei ober- und drei unterägyptischen Provinzen erbaut worden, und werden vom Gesundheitsamt der Regierung unterhalten. Drei andre sind im Bau, für zwei die Mittel bewilligt und eines projektiert. Für die sehr langgestreckte Provinz Assuan (Unter-Nubien), welche nur aus einem schmalen Geländestreifen am Nil besteht, schlägt Dr. MacCallan, der Leiter aller dieser Augenkliniken, auf Anregung eines Dorfschulzen die Einrichtung eines Hospitabootes, einer sogenannten Dahabijeh, von großen Dimensionen vor, welches nach und nach die zahlreichen, aber sehr verstreuten Dörfer dieser

Provinz besuchen könnte. Vier Inspektoren (Oberärzte) und zahlreiche Assistenten wirken an diesen Kliniken und erhalten von Dr. MacCallan augenärztlichen Fortbildungs-Unterricht. Die Einrichtung einer pathologisch-anatomischen und einer bakteriologischen Abteilung ist für später in Aussicht genommen.

Interessant sind wiederum die (leider sehr kurzen) statistischen Angaben: 1911 wurden in den damals bestehenden fünf Hospitälern 20488 neue Patienten behandelt, außerdem etwa 10000 untersucht. Einäugig waren 8196, blind 2811, davon 2620 unheilbar! Trichiasis wurde 7871 mal beobachtet und in 3933 Fällen durch Operation geheilt. Ein Drittel aller Patienten war unter 10 Jahre alt. Im ganzen wurden 14322 Operationen ausgeführt. 1036 Patienten waren schon vorher ohne Erfolg von Kurpfuschern, und zwar zum Teil mit schlimmem Ausgang für die Sehkraft, operiert worden. Die Übeltäter waren zumeist Dorfbarbiere, doch gelang es niemals, dieselben zur Rechenschaft zu ziehen, da Klage nicht erhoben wurde. (Es handelt sich wohl zumeist um Trichiasis-Operationen mit Ausgang in Lagophthalmos. Ref.) Den Schluß bildet eine Aufzählung von 7 Veröffentlichungen Dr. MacCallan's aus den genannten Augenhospitälern.

M. Meyerhof.

Journal - Übersicht.

I. A. v. Graefe's Archiv für Ophthalmologie. LXXXIII, 3.

1) **Ätiologische, experimentelle und therapeutische Beiträge zur Kenntnis der Keratitis interstitialis,** von Privatdozent Dr. W. Clausen, Oberarzt der Universitäts-Augenklinik zu Königsberg.

Die Keratitis interstitialis beruht in etwa 80% auf Lues hereditaria und in etwa 10% auf Lues acquisita. Der erworbenen Lues sei bisher nicht genügend Beachtung geschenkt. Nächst der Lues kommt die Tuberkulose für die Ätiologie in Betracht. Bestehen Lues und Tuberkulose nebeneinander, so ist die Lues von größerer Bedeutung. Die Wassermann'sche Reaktion fällt in 80—85% der Fälle positiv aus. Sie ist nur bei vollständiger Hemmung der Hämolyse von Bedeutung und vermag die Diagnose nur dann zu erhärten, wenn auch sonstige Zeichen von Lues bestehen; beweist dagegen, falls diese Zeichen fehlen, an sich nicht, daß die Keratitis interstit. syphilitischen Ursprungs ist. Die Wassermann'sche Reaktion ist bei der auf hereditär-luetischer Grundlage beruhenden Keratitis interstit. fast regelmäßig positiv und bleibt es, im Gegensatz zur erworbenen Lues, auch wenn eine energische antiluetische Behandlung durchgeführt wurde. Dieses Verhalten beweist nicht, daß massenhafte Spirochäten im Körper vorhanden sind, sondern hat seine Ursache darin, daß im Blute sogenannte parasyphilitische Noxen oder Toxine kreisen, welche gegen antiluetische Kuren außerordentlich widerstandsfähig sind.

Die Keratitis syphilitica, welche man durch Verimpfung syphilitischen Materials bei Kaninchen als primäre Form und als sekundär-metastatische Form hervorgerufen hat, beweist für die Entstehung der menschlichen Keratitis interstit. nichts, denn die Krankheitsbilder sind so verschieden, daß ein Vergleich nicht möglich ist.

Die bei syphilitischen Föten und Neugeborenen in der Hornhaut massenhaft nachgewiesenen Spirochäten sind für die Entstehung der Keratitis interst.

ohne jede Bedeutung. Wenn wirklich Keratitis besteht, so sind die Hornhäute und auch das Kammerwasser frei von Spirochäten. In Kaninchenaugen verimpftes Kammerwasser erzeugt keine syphilitischen Veränderungen.

Die Keratitis interst. wird hervorgerufen durch Peri- und Endovasculitis des Randschlingen-Netzes, durch die eine allgemeine Ernährungsstörung der Hornhaut bewirkt wird. Bei der tuberkulösen Form sind die Gewebsveränderungen nicht durch eingewanderte Tuberkelbazillen, sondern durch Toxine bedingt.

Außer Lues und Tuberkulose sind in seltenen Fällen Infektions-Krankheiten und schwere Konstitutions-Anomalien Ursache der Keratitis interstit., Rheumatismus, Malaria, Diabetes, Erkrankungen der weiblichen Genitalien, Nephritis sind in diesem Sinne genannt worden. Die Ätiologie einiger weniger Fälle bleibt völlig dunkel.

Die Salvarsan-Behandlung ist ohne jeden Einfluß auf den Verlauf der Keratitis interstitialis. Vielleicht kommt in einzelnen Fällen die roborierende Wirkung des Arsens zur Geltung. Die wichtigste Aufgabe der Behandlung sei Kräftigung des Allgemein-Zustandes. Erst in zweiter Linie könne eine antiluetische Kur oder Tuberkulin in Frage kommen.

Bleiben sehr dichte Trübungen dauernd zurück, so ist nach den Erfahrungen des Verf.'s der Versuch einer Keratoplastik zu empfehlen.

---

2) **Zur pathologischen Anatomie der Sehnerven-Chiasma-Leiden bei akuter disseminierter Sklerose,** von Privatdozent Dr. Henning Rönne, I. Assistent an der Univers.-Augenklinik zu Kopenhagen.

Eine 43jährige Frau erkrankte an einem akuten, schweren Cerebrospinalleiden, welches nach vorübergehenden Remissionen in 5 Monaten zum Tode führte. Etwa einen Monat nach Beginn der Erkrankung traten Sehstörungen auf, rechts unter den Erscheinungen einer rasch zur Erblindung führenden retrobulbären Neuritis mit Schmerzen in der Orbita, links in Form einer temporalen Hemianopsie, die ebenso wie das Grundleiden Schwankungen unterworfen war.

Bei der Sektion fanden sich im Cervikalmark, Rückenmark und verlängertem Mark unregelmäßig zerstreute, scharf gegen die Umgebung abgegrenzte Herde von verschiedenem Alter. In den jüngeren traten Fettkörnchen-Zellen und Stäbchen-Zellen hervor; die älteren zeigten Entartung der Markscheiden und, wenn auch weniger, der Achsenzylinder, sowie entzündliche Veränderungen in Gestalt von Lymphocyten-Infiltration der Gefäßwände. Dieselben Flecke befanden sich auch im Chiasma und in den Sehnerven. Im Chiasma nahm ein großer Herd den vorderen Abschnitt fast vollständig ein, so daß nur eine schmale Randzone frei blieb. Er sandte einen mächtigen Fortsatz in den linken Sehnerven hinein. Im hinteren Abschnitt des Chiasma war das Gewebe weniger verändert, im ganzen nur von zerstreuten Fettkörnchen-Zellen durchzogen. In den hinteren Abschnitten der Sehnerven bestanden gleiche Verhältnisse, dagegen wechselten in den vorderen Abschnitten stärker entartete Bezirke mit weniger entarteten ab. Die Herde flossen einzeln zusammen, waren aber stets scharf begrenzt. Entzündliche Erscheinungen fehlten in den Sehnerven.

Die anatomische Diagnose lautete: akute multiple Sklerose.

Eine Reihe von Forschern hat das entzündliche Moment im anatomischen Bilde der Sklerose betont und dadurch die Sklerose der Myelitis näher gebracht. Die retrobulbäre Neuritis mit vorwiegender Beteiligung des papillo-makularen

Bündels, nicht selten mit Lidödem und Schmerzen, findet sich bei Myelitis und bei multipler Sklerose. Bei beiden Erkrankungen sind Chiasma und Traktus besonders häufig ergriffen, bei beiden handelt es sich um Herdbildungen, die vielleicht bei Sklerose ausgeprägter sein mögen. Die Verschiedenheit der anatomischen Bilder sind zum Teil dadurch bedingt, daß wir in einem Falle den abgelaufenen Prozeß der Sklerose, im andren das akute Stadium der Myelitis vor uns haben. Tatsächlich liegt kein Grund vor, beide Erkrankungen scharf zu trennen. Vielleicht stellen sie zwei Verlaufsformen derselben Krankheit dar.

---

3) **Besteht beim Menschen ein Abfluß aus dem Glaskörper in den Sehnerven?** von Dr. Carl Behr, Privat-Dozent und wissenschaftlicher Assistent der Univers.-Augenkl. in Kiel.

Nach den bisherigen Versuchen scheinen bei manchen Tieren hintere Abflußwege zu bestehen, dagegen ist ihr Vorhandensein beim Menschen noch nicht bewiesen. Verf. spritzte bei 6 Kranken 10 Minuten bis 1 Stunde vor der aus verschiedenen Gründen gebotenen Enukleation nach vorheriger Entleerung einer entsprechenden Menge Kammerwassers 5 mal Methylenblaulösung und einmal Tusche-Aufschwemmung in den Glaskörper. Sofort nach der Operation wurden die Sehnerven zunächst mit dem binokularen Mikroskop und dann in Gefrierschnitten sorgsam untersucht. In keinem Falle enthielt der Nerv oder die Scheiden auch nur eine Spur von Farbstoff, während der Glaskörper der Methylenblau-Augen diffus mit Farbstoff durchtränkt war.

Stich-Injektionen von Berlinerblau in den Sehnervenstamm von Leichenaugen ergaben, daß die Farblösung strahlenförmig zwischen den einzelnen Nervenfasern durch die Lamina cribrosa in die Papille und die umgebende Netzhaut eindringt, und daß die perivaskulären Räume der Zentralvene samt ihren Ästen bis über den Äquator hinaus gefüllt werden, daß aber nirgends ein Übertritt in den Glaskörper stattfindet.

Mit diesen Versuchen steht das klinische Verhalten der Glaskörperabszesse in Einklang, von denen, soweit bekannt ist, niemals infektiöses Material in den Sehnerven übertritt. Ferner finden wir bei reinen Papillitiden nie Glaskörpertrübung. Wenn es sich bei der Stauungspapille um eine Lymphstauung handelt, so müßte, falls der Glaskörper in der Tat seine Lymphe in die Lymphbahnen des Sehnerven entleerte, Drucksteigerung eintreten. Eine Reihe von Untersuchungen mit dem Schiötz'schen Apparat zeigte, daß in keinem Falle von einer Drucksteigerung die Rede sein konnte.

Ein hinterer Abflußweg der Glaskörperflüssigkeit in den Sehnerven besteht daher beim Menschen höchstwahrscheinlich nicht.

---

4) **Schädelbruch und Sehnerv.** Weitere Mitteilungen, von Dr. Liebrecht in Hamburg.

Verf. teilt fünf neubeobachtete Fälle von Schwellungs-Erscheinungen an den Papillen mit und 3 Fälle von doppelseitiger Schädigung des Sehnerven, bzw. des Chiasma beim Schädelbruch.

Leichte Schwellungen der Papillen kommen sogleich nach der Verletzung vor, in der großen Mehrzahl der Fälle tritt die Schwellung aber viel später, nach 3—8 Tagen, ein und hält sich dann wochenlang, während zuweilen die andren Erscheinungen schon zurückgetreten sind. Das spricht gegen die Annahme, daß die Ursache der Schwellung in der Erhöhung des Druckes in

der Schädelhöhle und in den Scheidenräumen (Blut) liegt. Neben der Papillenschwellung findet man nicht selten auf und neben der Papille Blutungen und weiße Flecke in großer Ausdehnung, ausgedehnter und zahlreicher als bei Hirngeschwülsten. Verf. lehnt die Purtscher'sche Erklärung, daß die weißen Flecke Lymphorrhagien darstellen, ab und sieht als anatomische Grundlage fleckweise varikös entartete Nervenfasern an. Flecke und Blutungen kommen nach den Beobachtungen des Verf.'s nur dann vor, wenn Hirnmasse zertrümmert ist. Ödematöse Schwellung innerhalb des Gehirns setzt die Lymphe unter erhöhten Druck, so daß sie in den Sehnerven ausweicht — bis zur Papille, welche durch das Anstauen in Schwellung gerät. Das zertrümmerte Hirngewebe erzeugt Stoffwechsel-Produkte, welche von der Lymphe mitgeführt werden und durch ihre toxischen Eigenschaften Ernährungsstörungen der Blutgefäße und Nervenfasern bewirken.

In einem anatomisch untersuchten Falle mit Zertrümmerung des Gehirns und starker, basaler, subduraler Blutung in der vorderen Schädelgrube waren die Sehnerven blauschwarz verfärbt, wurstförmig verdickt und um die Längsachse gedreht. Im Kanal und in der Spitze der Augenhöhle lagen Blutungen nicht in den Scheidenräumen, sondern im Gewebe der Dura selbst, besonders da, wo die Augenmuskeln sich ansetzen. Weiter peripher fanden sich Blutungen in den Scheidenräumen, Kompression der Zentralgefäße, starkes Ödem der Papille zwischen den Nervenfasern. In den perivaskulären Lymphzellen der Zentralgefäße weder Blut noch Lymphstauung. Die Blutung lag also in der Spitze der Augenhöhle in der Dura selbst. Unter normalen Verhältnissen findet man hier bei Erwachsenen ein System von Hohlräumen ohne Inhalt, vermutlich Lymphräume, welche vielleicht mit der Schädelhöhle in Verbindung stehen. In andren Fällen bewirkte starke Zwischenscheiden-Blutung keine Kompression der Zentralgefäße.

Die zweite Gruppe umfaßt 3 Fälle, von denen die eigenartigen Gesichtsfelder auf eine Verletzung des Chiasmas hindeuteten. 1. Temporale Hemianopsie beiderseits mit Erhaltung je eines kleinen Bezirkes in den ausfallenden Hälften, 2. links Amaurose, rechts temporale Hemianopsie, 3. Erhaltung von zwei kleinen symmetrischen Bezirken beiderseits im unteren-inneren Quadranten. In allen Fällen bestand vermutlich ein sagittaler Riß des Chiasma. Wenn im Siebbein ein klaffender Riß entsteht, so können die beim Eintritt in den Kanal durch die Scheiden fest mit den Knochen zusammenhängenden beiden vorderen Schenkel des Chiasmas auseinander gerissen werden, so daß eine Spaltung des Chiasmas von vorne nach hinten entsteht. Bleiben im hinteren Winkel einige Fasern erhalten, so würde damit erklärt sein, daß in den ausfallenden Gesichtsfeldhälften kleine Bezirke erhalten bleiben.

Neben den reaktiv-entzündlichen Prozessen spielen bei diesen Vorgängen fremdartige Entzündungs-Erreger keine Rolle.

---

5) **Über Blut-Untersuchungen bei Glaukom-Kranken,** von Privat-Dozent Dr. W. Löhlein in Greifswald.

Wenn auch die Verhältnisse noch keineswegs geklärt sind, so darf man doch nach den vorliegenden Beobachtungen annehmen, daß erhöhter Blutdruck in Augen, welche disponiert sind, Glaukom, vor allem die chronisch-entzündliche Form, auszulösen vermag. Vielleicht genügen schon Blutdruck-Steigerungen, welche von gesunden Augen ohne Schaden vertragen werden. Wo keine Disposition besteht, fehlt Glaukom häufig selbst bei sehr hohem Blutdruck.

Von den Erkrankungen, bei denen der Blutdruck erhöht zu sein pflegt, kommt in erster Linie die Arteriosklerose in Frage, dann Nephritis und Herzfehler, bei denen aber Glaukom nicht sehr häufig ist. In vielen Fällen fehlt uns für die Blutdruck-Steigerung von Glaukomkranken jede Erklärung. Man hat vermutet, daß vermehrter Adrenalingehalt des Blutes die Blutdrucksteigerung bewirke, und chemische Untersuchungen schienen diese Vermutung zu bestätigen. Verf. hat die Versuche nachgeprüft und in 20 Fällen von primärem Glaukom nicht einmal eine Vermehrung des Adrenalingehaltes des Blutes nachweisen können. Die von andrer Seite veröffentlichten positiven Ergebnisse beruhen auf Fehlerquellen, die nur bei großer Vorsicht und Umsicht vermieden werden können. Die chemischen Methoden und die Froschbulbus-Reaktion werden unter Hinweis auf die Fehlerquellen eingehend beschrieben. Scheer.

II. Revue générale d'Ophtalmologie. 1912. 30. November.

Aktiver kongenitaler Enophthalmus mit gleichzeitigem Lidschluß. Interne assoziierte Ophthalmoplegie, von Dr. Aurand.

Es handelt sich nicht um eine Erkrankung zentralen Ursprungs, sondern um eine angeborene Anomalie der Orbita, die charakterisiert ist durch ein Fehlen oder durch eine fibröse Umwandlung des Rectus externus, durch den infolge der vorherrschenden Tätigkeit des Rectus internus der Bulbus retrahiert wird; durch eine einfache assoziierte Bewegung werden die Lider geschlossen.

31. Dezember.

1) **Neuer Apparat zur Ätherisierung in der Augen-Chirurgie,** von Prof. Rollet.

Verf. hat einen Apparat konstruiert, der nicht mit dem Operationsfeld in Berührung kommt und ganz außerhalb des Gesichts gelegt werden kann.

2) **Das Duboisin soll dem Atropin vorgezogen werden bei der Behandlung der Augen-Krankheiten, hauptsächlich bei Kindern,** von Dr. J. Santos-Fernandez.

Duboisin und Atropin haben beide dieselbe Wirkung. Indessen da die toxische Wirkung des Atropins größer ist, verwendet Verf. bei Kindern ausschließlich Duboisin, wenn es sich auch teurer stellt.

1913. 31. Januar.

Milchfarbiger Star, der sich spontan in die Vorderkammer öffnete, von Rollet und Genet.

28. Februar.

Metastatisches Carcinom der Orbita, das entfernt wurde durch „Orbitotomie externe curviligne“, von Dr. Genet. F. Mendel.

III. La Clinique ophtalmologique. 1912. 10. Dezember.

1) **Die Tuberkulintherapie,** von Dr. Abadie.

Bei der Augen-Tuberkulose gibt die Tuberkulin-Behandlung ausgezeichnete Erfolge.

2) **Ein Fall von residivierendem Ödem der Augenhöhle,** von Prof. Maklakow.

3) **Die Erziehung des Auges bei der Amblyopia ex anopsia,** von H. Bates.

Während der letzten 10 Jahre hat Verf. mehr als 20 Personen, die an Amblyopie litten, geheilt. Die jüngste war 6, die älteste 45 Jahre alt. Er hat es durch Snellen'sche Leseproben erreicht. Die genauere Beschreibung der interessanten Untersuchungen muß im Original nachgelesen werden.

4) **Die Erweiterung des Bindehautsacks in der Prothese,** von Dr. Barraquer.

Verf. hat ein Instrument angegeben, mit dem er den Bindehautsack selbst erweitern kann.

1913. 10. Januar.

1) **Doppelseitige ödematöse Neuritis optica, die erst zur Blindheit führte und dann völlig durch 4 Rückenmarks-Punktionen geheilt wurde,** von R. Jocqs.

Unter den Erscheinungen einer Stauungspapille erblindete der 35jährige Patient fast vollständig innerhalb von 20 Tagen, um fast $1^1/_2$ Monate später wieder geheilt zu sein. Die Sehschärfe war wieder normal, die Papille zeigte keine wesentlichen krankhaften Veränderungen. Verf. kommt zu folgenden Schlüssen: In allen Fällen von Stauungspapille muß die Behandlung so früh wie möglich mit Rückenmarks-Punktionen begonnen werden.

Die Prognose stützt sich nur auf das Resultat der Punktionen, das ausschlaggebend ist, ob eine Craniektomie vorgenommen werden muß.

Die unmittelbare Schwere der funktionellen Symptome steht oft im umgekehrten Verhältnis zur Schwere der Ursache, welche die Stauungspapille hervorgerufen hat.

2) **Beitrag zum Studium der Neuritis optica,** von Dr. A. Dutoit.

Toxische Neuritis, infektiöse Neuritis, Neuritis infolge von Sinusitis, Periostitis und Metastasen. Beobachtung von 2 Fällen von spezifischer Neuritis ohne Wassermann'sche Reaktion, mit Neosalvarsan und Jodostearin geheilt.

3) **Über subkonjunktivale Injektionen von Quecksilber-Cyanür mit Acoin und Morphium,** von Dr. E. L. Jones.

Ausgezeichnete Erfolge bei schweren Hornhaut-Ulcerationen.

4) **Impf-Keratitis nach sekundärer Infektion,** von Dr. Caillaud.

10. Februar.

1) **Die Rolle der Syphilis in der Augenpathologie,** von Dr. A. Dutoit.

2) **Primäre Miliartuberkulose der Bindehaut durch Marmorek'sches Serum geheilt,** von Dr. Henri Fromaget.

Die erste Injektion erfolgte 28 Tage nach Beginn der Erkrankung im akuten Stadium, als das Ulcus und die Chemosis täglich zunahmen und die außerordentlich angeschwollenen und schmerzhaften Halsganglien die Ernäh-

rung der Kranken erschwerten. Einen Tag nach der ersten Einspritzung bessert sich der Zustand auffallend, völlige Heilung nach 17 Tagen.

3) **I. Intraokulare Koagulation des Humor aqueus infolge von jeder der drei Operationen, die auf einem Auge vorgenommen wurden. II. Spontane Heilung der Cataracta secundaria,** von Prof. Barraquer.

4) **Eine praktische Anwendung der lokalen Anästhesie mit Cocaïn,** von R. Jocqs.

Verf. macht in Fällen, wo es sich um Operationen an der Bindehaut handelt, subkonjunktivale Injektionen.

5) **Kongenitale Elephantiasis und infantiles Glaukom,** von Dr. Coronat.

Beide Augen sind sehr groß, die Hornhaut beiderseits hat einen Durchmesser von fast 15 mm. Die Sklera ist sehr dünn. Die Regenbogenhäute sind trübe, der Augenhintergrund nicht sichtbar. F. Mendel.

IV. The American Journal of Ophthalmology. 1912. September.

1) **Klinischer Bericht über 3 Fälle von Retinitis circinata,** von H. L. Begle.

Die immerhin recht seltene Krankheits-Erscheinung (Fuchs sah unter 70000 Patienten nur 8 typische und 4 nicht ganz unzweifelhafte, und de Wecker beschrieb unter 140000 nur 15) sah Verf. bei einer 50jährigen Köchin, einer 72 Jahre alten Dame und einem 61jährigen Arbeiter. Alle drei waren also jenseits der mittleren Altersgrenze. Ausgesprochene Zeichen von Sklerose der Netzhautgefäße wurden nicht beobachtet; aber daß Zirkulations-Störungen nicht ganz auszuschalten waren, bewies ein relativ hoher Blutdruck, Drucksteigerung in einem Falle, Star-Anfänge in sämtlichen, und bei dem letzten Akzentuation des zweiten Herztons und Hyalinzylinder im Urin. Zeichnungen illustrieren den ophthalmoskopischen Befund.

2) **Eine Gummikappe für den Augenbecher,** von John Green.

Das kleine Augenbad aus Glas, das man für die Bespülung des Bulbus gebraucht, pflegt entweder zu lecken, wenn man es nicht ganz fest an die Augenhöhlenränder anpreßt, oder bei festem Druck zu schmerzen. Deshalb hat Verf. den Gedanken gehabt, den Becherrand mit einer dicken Gummikappe auszukleiden, deren dicke Wülste sich fest an die Orbita anschmiegen. Für die $^1/_4$ bis $^1/_2$ stündigen Augenbäder, die neuerdings von Dor gegen beginnende Katarakt empfohlen werden (Jodkali und Calciumchlorid ana 5 : 100 g) ist diese Erleichterung willkommen zu heißen.

Oktober.

Über den Nutzen des Schiötz'schen Tonometers, von W. H. Luedde.

Zu den vielen statistischen und klinischen Mitteilungen der letzten Zeit, die sich mit dem systematischen Gebrauch des nicht mehr entbehrlichen Druckmessers beschäftigen, ein neuer Beitrag. Aus den zahlreichen Beobachtungen, die sich nicht bloß mit dem Glaukom in allen Formen, sondern auch mit Tumoren, dem Einfluß von Atropin, mit dem Druck bei Netzhautablösung, Keratitis fascicularis, zentraler Chorioiditis, Iritis, Sehnervenatrophie u. a. m. beschäftigen, folgert Verf., daß die exakte erste Messung

wichtiger ist, als die vergleichenden späteren. Die sorgfältige Kontrole aller internen wie operativen Therapie kann nur durch das verläßliche Instrument, nicht durch die Finger selbst des geschultesten Augenarztes sicher geschehen. Bisweilen ist der Druck beim Glaukom niedriger, als die Norm bei andren Individuen und verlangt dennoch eine Behandlung, was sich daraus ergibt, daß nachher der Druck noch mehr heruntergegangen ist. Solche vergleichenden Messungen unternormalen Druckes entziehen sich völlig der Fingerprüfung. Mit Hilfe des Tonometers wird sich der Ausbau der Lehre vom Glaukom und seiner Ätiologie hoffentlich schneller vollziehen. Auch für die Rechtsprechung in der sozialen Versicherungs-Praxis sind die objektiven Feststellungen des Augendrucks durch das Instrument eine sicherere Grundlage.

Peltesohn.

Vermischtes.

1) W. Clausen hat kürzlich im Arch. f. Ophth. LXXXIII, 3, S. 402 (Dezember 1912) den folgenden Satz veröffentlicht: „Auch Hirschberg hält die Keratitis interstitialis fast ausschließlich für eine Folge der hereditären Lues, obgleich in einer Dissertation von Ancke, die aus Hirschberg's Klinik veröffentlicht worden ist, bei 100 Fällen von Keratitis interstitialis nur in 61 % Lues hereditaria als sicher festgestellt angesprochen wurde, ein Widerspruch mit der Ansicht von Hirschberg selbst, auf den E. v. Hippel mit Recht aufmerksam macht."

Dies kann ich nicht gelten lassen. Der Assistent Ancke hat 1885 aus den letzten Kranken-Journalen 100 Fälle ausgezogen, übrigens nicht in einer Dissertation; und 61 mal Lues (und zwar nicht bloß hereditaria) verzeichnet gelesen. Aber ich selber, der leitende Arzt, habe bereits 1886 (Centralbl. f. Augenheilk.), bei Anführung dieser Zahl, geschrieben: Ich glaube, daß der Prozentsatz noch größer sein würde, wenn es erst gelänge, von der typischen Form ähnliche mit Sicherheit abzutrennen.

Ich habe dann weiter beobachtet und im Jahre 1896 (Heidelberger Verhandl.) erklärt, daß für die typische diffuse Hornhaut-Entzündung eigentlich nur Lues die Haupt-Ursache bildet; und 1901 (in meiner Einführung), nach Beobachtung von 1200 Fällen, kurz und bündig erklärt: Die Ursache ist Lues. Wo ist hier ein Widerspruch? Die neuen Untersuchungen mit der Wassermann'schen Probe haben meine Ansicht bestätigt. H.

Liegnitz, 7. Februar 1913.

— — — — — — —

Bei der Durchsicht meines Krankenbuches für das Jahr 1912 fand ich ein Paar Beobachtungen, die vielleicht ihrer Seltenheit wegen eine Veröffentlichung rechtfertigen. Falls sie Ihnen dazu geeignet erscheinen, möchte ich Ihnen den Abdruck im Centralbl. f. Augenheilk. ergebenst anheimstellen.

1. Ida St., 3 Wochen alt. Angeborener Mangel beider Augäpfel. Lidspalten sehr eng und kurz, 6 mm, Lider trichterförmig in die Höhle eingesunken, diese gänzlich leer, von glatter Bindehaut überkleidet, an der Spitze des Trichters je ein stecknadelkopfgroßes graues Knötchen. (Sehnervenende?) Kind im übrigen anscheinend gesund.

2. Johannes W., 30 Jahre alt. Beim Spitzen eines Tintenstiftes sprang ein Körnchen an's linke Auge. Die Plica semilunaris erscheint intensiv

dunkelblau gefärbt, Conj. bulbi im übrigen vollständig frei. Nach wenigen Tagen ist die Färbung wieder verschwunden.

3. Fritz Thomas, 25 Jahre alt. Aus gleicher Veranlassung ist die ganze Konjunktiva tief dunkelblau verfärbt, wie bei Keuchhusten durch Blutunterlaufung. Die Aufsaugung dauerte hier etwa 14 Tage.

Interessant dürfte die Duplizität innerhalb 8 Wochen sein.

4. Otto Gr., 39 Jahre alt. Bei einer Augenspiegel-Untersuchung zum Zwecke der Brillenbestimmung zeigt sich ein fadenförmiger Rest der Pupillarmembran, von innen oben nach außen unten am Rande der rechten Iris ziehend, die Pupille in zwei ungleiche Segmente teilend, ohne Sehstörung.

— — — — — — — —

Dr. Kretschmer.

Bibliographie.

1) Über die theoretische Bedeutung gewisser Erscheinungen aus der Farbenpathologie, von W. Lohmann. (Ztschr. f. Sinnesphysiol. Bd. 46. 1912. S. 129.) Beim Flimmerskotom, einer zentralen Störung, lassen sich analoge Farbenkontrasterscheinungen erzeugen, wie sie sonst bei terminaler Reizung des Auges eintreten. Verf. erörtert ferner einen Fall von „Audition colorée", bei dem u. a. die Diphthonge ö und ü in Mischfarben erscheinen.

2) Nachbilder I. Das Bild bei offenen Augen; das primäre, sekundäre und tertiäre Nachbild (α-Nachbilder), von Fr. Klein. (Arch. f. [Anat. u.] Physiol. Suppl. 1910.) Aus der Fülle der Tatsachen seien folgende hervorgehoben: Das sekundäre positiv-komplementäre Nachbild, ein unter Umständen bei schwacher Belichtung folgendes negatives Nachbild mit heller Aderfigur und hellem Rande, die Nachbilder nach starker Belichtung eines dunkel adaptierten Auges (ein einfarbig rotgelbes und ein an den beleuchteten Stellen reinweißes), — alle diese Nachbilder fordern die Annahme von 2 Leuchtschichten L_1 und L_2, die so in der Netzhaut liegen, daß die größeren Gefäße zwischen ihnen verlaufen. Es gibt demnach insgesamt (vgl. frühere Arbeiten des Verf.'s) 3 Leuchtschichten. L_1 leuchtet beim normalen Sehen, bei offenen bewegten Augen intermittierend, direkt quantitativ vom Außenlicht abhängig und ohne nachweisbare Latenz. Bei geschlossenem Auge dauert es mindestens so lange, bis das erkennbare Nachbild vergeht. Von den beiden anderen Schichten, die nur im ruhenden Auge aktiv sind, ist L_2 die eigentliche Nachbildschicht, das Eigenlicht erscheint erst nach einer bestimmten Latenz-Zeit. L_p, die tiefste Schicht, relativ unabhängig vom Außenlicht, ist die der periodischen Lichterscheinungen. Die Farben des Nachbildes, auch des verschiedenfarbigen spontanen β-Nachbildes, führen zu einer Übertragung der Dreifarbentheorie auf die „Leuchtschichten". Verf. sucht seine Auffassung des Nachbildes mit den herrschenden Theorien in Einklang zu bringen.

3) Die Ursache der deformierenden Größenschwankungen, von Fr. Klein. (Arch. f. [Anat. u.] Physiol. Suppl. 1910.) Ändern die hellen und dunklen Teile eines Bildes oder Nachbildes ihre Größe gleichzeitig in entgegengesetztem Sinne, so liegt eine deformierende Größen-Änderung oder -Schwankung vor, bei der die aufeinander folgenden Bilder einander geometrisch nicht ähnlich sind. Ihre Ursache sind Dimensions-Änderungen mor-

phologischer Netzhautbestandteile. Die Dickenzunahme der Sehzellen unter dem Einfluß des äußeren Lichtes und des Eigenlichts der Retina bewirkt für sich allein eine Zunahme ihrer Zahl im belichteten, eine Abnahme im dunkeln Gebiet, wodurch die hellen Teile des subjektiven Bildes kleiner, die dunkeln größer werden, weil die Größe des subjektiven Bildes von der Zahl der belichteten Sehzellen abhängt. Die Dickenzunahme der tätigen Elemente der Eigenlichtschichten führt zu einer Ausdehnung des leuchtenden Gebietes der Fläche nach ergo zur Belichtung einer größeren Zahl von Sehzellen, woraus bei Nachbildern eine subjektive Größenzunahme der hellen Teile folgt, womit den Folgen der Verdickung der Sehzellen entgegengearbeitet wird. Aus den beobachteten Größenschwankungen scheint hervorzugehen, daß die Dickenzunahme der Sehzellen die der leuchtenden Elemente übertrifft, bei schwacher Belichtung aber später einsetzt. Der scharfe leuchtende Rand dunkler negativer Nachbilder erfordert die Annahme von 2 tätigen Eigenlichtschichten (L_1 und L_2) verschiedenen Tätigkeits- und Quellungsgrades. Die wirklich beobachteten Größenschwankungen des primären, tertiären, negativen, „wiederbelebten", negativen und positiven Nachbildes stimmen mit diesen Tatsachen überein. Der „gezackte dunkle Fleck" bei schwacher Belichtung des dunkeladaptierten Auges beruht wohl auf starkem kontinuierlichem Eigenlicht von L_2; ebenso das „punktierte Oval" bei starker Belichtung des dunkeladaptierten Auges. Die deformierenden Größenschwankungen stützen die Annahme von mindestens 2 Eigenlicht produzierenden Netzhautschichten.

Kurt Steindorff.

4) Ursache und Behandlung beim Nystagmus der Bergleute, von F. J. Browne und J. Ross Mackenzie. (Brit. med. Journ. 1912. 5. Oktober.) 100 aufeinander folgende Fälle von Augenzittern der Bergleute zeigten als häufigste Ursache unzureichende Beleuchtung: in 99% war jahrelang die Grubenlaterne benutzt worden. An zweiter Stelle folgten mit 90% die Refraktionsfehler, und zwar in 48% Astigmatismus, 27% Hypermetropie, 15% Myopie. Weiter kam die Überanstrengung der Augenmuskulatur in Betracht und in letzter Hinsicht eine nervöse Veranlagung, die sich durch Kopfschmerzen, Augenschmerzen, Schwindel u. dgl. manifestierte. Vorbeugen könne man der Krankheit nur durch periodische Untersuchungen der Belegmannschaft, um rechtzeitig Refraktionsfehler zu korrigieren, einen beginnenden Nystagmus zu erkennen und körperliche oder geistige nervöse Schwäche zu bekämpfen. Vor allem aber muß die Beleuchtung durch Einführung des elektrischen Lichtes verbessert werden, dem man leicht eine Brenndauer von wenigstens 8 Stunden geben könne. Therapeutisch komme nur Ausspannen, Strychnin und Korrektion der Refraktion in Betracht.

Peltesohn.

5) Wann darf der graue Star operiert werden? von Hofrat Prof. Dr. W. Goldzieher in Budapest. (Med. Klinik. 1912. Nr. 35.) Nukleare Stare können sofort operiert werden, wenn sie auch nach der landläufigen Regel noch nicht reif erscheinen; bei subkapsularen Staren soll nicht früher operiert werden, als bis eine gleichmäßige Trübung der vorderen Kortikalschichten eingetreten ist. Ist der Star des ersterkrankten Auges noch nicht „reif" und ist das Sehvermögen des zweiten Auges bereits so schlecht, daß der Kranke sozusagen hilflos ist, so kann unter besonderen Vorsichtsmaßregeln zur Operation geschritten werden. Von der Operation eines sogen. unreifen Stars muß aber Abstand genommen werden, wenn die noch nich vollständig getrübte Linse in dem Stadium großer Blähung begriffen, die

Kammer seicht, die Tension vielleicht sogar erhöht ist. In solchen Fällen begnügt man sich mit einer Iridektomie und schicke die Extraktion erst nach einigen Wochen nach. Bei noch nicht reifem Star des einen und vollständig ungetrübter Linse des andren sehtüchtigen Auges ist, so lange dieses Auge noch gut sieht, von einer Operation des kataraktösen Auges abzusehen. Bei älteren Individuen mit einem operationsfähigen starblinden und einem gesunden Auge, soll nach Verf.'s Überzeugung operiert werden; an die Störungen des gemeinschaftlichen Seh-Aktes durch das aphakische Auge gewöhnen sich die Patienten und gewinnen an Ausdehnung des Gesichtsfeldes durch die Operation. Die Operation des einseitig starkranken Auges kann in manchen Fällen auch aus kosmetischen Rücksichten gefordert werden. Bei traumatischen Staren ist die Indikation der Operation abhängig von der Qualität der Verletzung und von der Art der Komplikation.

6) Retinale Angiosklerose als differential-diagnostisches Symptom, von Prof. Deyl in Prag. (Wiener klin. Rundschau. 1912. Nr. 32—34.) Verf. hebt hervor, daß der Nachweis der arteriellen Hypertension des Auges auch bei sonst negativem Augenspiegel-Befund ein wertvolles diagnostisches und differential-diagnostisches Hilfsmittel abgeben kann, und zwar bei den verschiedenartigsten unklaren Krankheits-Symptomen in allgemein ärztlicher Richtung, bei manchen Fällen von Augenmuskel-Lähmungen und ganz besonders beim Vorhandensein von den öfters schwer differential-diagnostisch verwertbaren Veränderungen des Sehnerven-Eintrittes (Neuritis intraocularis, Stauungspapille), welche einerseits durch schwere Gehirnleiden verursacht werden, andrerseits arteriosklerotischen Ursprungs sein können. Rein okulistisch kann endlich bei den ophthalmoskopisch nicht mehr durchleuchtbaren Fällen von hämorrhagischem Glaukom auf diesem Wege entschieden werden, ob es sich um eine intraokulare Neubildung oder um einen einfachen Fall von hämorrhagischem Glaukom handelt.

7) Gibt es eine toxische Wirkung des Salvarsans auf das papillo-makuläre Bündel? von Priv.-Dozent Dr. H. Gebb. (Med. Klinik. 1912. Nr. 35.) Verf. weist an der Hand eines Falles nach, daß das Salvarsan das papillo-makulare Bündel nicht angreift, daß dasselbe im Gegenteil eine durch Lues bedingte Erkrankung dieser Nervenfasern vollständig zu beseitigen imstande ist.

8) Ein Fall von transitorischer Erblindung nach Beobachtung der Sonnenfinsternis, von Primar-Augenarzt Dr. Max Bondi in Iglau. (Med. Klinik. 1912. Nr. 32.) Unter 6 Fällen, welche wegen Sehstörung, anläßlich der Beobachtung der letzten Sonnenfinsternis in des Verf.'s Behandlung kamen, befand sich ein Fall, bei dem eine einige Tage nach dem Betrachten der Sonnenfinsternis auftretende, etwa 8 Tage anhaltende, totale Erblindung des rechten Auges mit langsamer Wiederherstellung des Sehvermögens beobachtet wurde.

9) Weiterer Beitrag zur Bestimmung des Pupillar-Abstandes, von Dr. Helmbold in Danzig. (Med. Klinik. 1912. Nr. 33.) Verf. hat seinen vor 5 Jahren beschriebenen Pupillen-Distanzmesser so verbessert, daß nun auch eine kontrollierende Beobachtung von seiten des Arztes möglich ist.

Schenkl.

Um Einsendung von Separat-Abzügen wird gebeten (Berlin NW. 26 Schiffbauerdamm).

Verlag von Veit & Comp. in Leipzig. — Druck von Metzger & Wittig in Leipzig.

Centralblatt
für praktische
AUGENHEILKUNDE.

Herausgegeben von

Prof. Dr. J. Hirschberg, Geh. Med.-Rat, in Berlin.

Unter ständiger Mitwirkung der Herren Prof. G. Abelsdorff in Berlin, Dr. Berger in Paris, Prof. Birnbacher in Graz, Dr. Brailey in London, Prof. Cl. du Bois-Reymond in Schanghai, Dr. Crzellitzer in Berlin, Dr. Oscar Fehr in Berlin, Prof. C. Gallenga in Parma, Dr. Ginsberg in Berlin, Hofrat Prof. Goldzieher in Budapest, Dr. Gordon Norrie in Kopenhagen, Dr. Issigonis in Smyrna, Dr. Leo Jacobsohn in Berlin, Priv.-Doz. Dr. H. Lauber in Wien. Dr. May in Berlin, Lt. Col. F. P. Maynard, I. M. S., Calcutta, Dr. F. Mendel in Berlin, Dr. Moll in Berlin, Dr. W. Mühsam in Berlin, Dr. Neuburger in Nürnberg, Dr. Peltesohn in Hamburg, Dr. Pergens in Maeseyck, Prof. Peschel in Frankfurt a. M., Dr. Purtscher in Klagenfurt, Dr. M. Reich in Petersburg, Dr. H. Rönne in Kopenhagen, Obermed.-Rat Dr. Scheer in Oldenburg, Prof. Schenkl in Prag, Prof. Schwarz in Leipzig, Dr. Spiro in Berlin, Dr. Steindorff in Berlin.

Monatlich ein Heft. Preis des Jahrganges 12 Mark. Zu beziehen durch alle Buchhandlungen des In- und Auslandes und die Postanstalten des Deutschen Reiches.


1913. Siebenunddreißigster Jahrgang. Mai.

Sir Henry R. Swanzy,

geboren am 6. November 1844 zu Dublin,
gestorben am 13. April 1913 zu Dublin.

Drei große Augenärzte haben im XIX. Jahrhundert mit der englischen Augenheilkunde die deutsche in ihrer Person vereinigt, William Mackenzie (1791—1868) zu Glasgow, J. Soelberg Wells (1824—1879) zu London und Henry R. Swanzy zu Dublin.

SWANZY studierte Heilkunde zu Dublin, Wien und Berlin, machte als Arzt bei der preußischen Armee den Feldzug von 1866 mit und wurde 1868 Assistent in A. v. GRAEFE's Augenklinik.



To Professor Hirschberg with the kind regards of
H. R. Swanzy (Ostern 1900.)

Heimgekehrt nach seiner Vaterstadt Dublin, widmete er sich der Praxis in der Augen- und Ohren-Heilkunde. Im Jahre 1873 wurde er F. R. C. S., Irel.; er trat ein in die Ärzteschaft des National Eye and Ear Infirmary, war der Urheber der Vereinigung dieses Krankenhauses mit St. Marks Ophthalmic Hospital zu dem Royal Victoria Eye and Ear Hospital und wurde Senior Surgeon an demselben. Von 1896 bis 1898 war er Oculist to the Lord Lieutnant in Ireland. Von

1897—1899 Vorsitzender der Ophthalmological Society of the United Kingdom. Von 1906—1908 Vorsitzender des R. C. S., Irel. The honour of Knighthood wurde ihm zuteil; ebenso der Ehren-Doktor der Universitäten Dublin und Sheffield.

Auf den Versammlungen der Heidelberger Gesellschaft, der er seit der frühesten Zeit seiner Wirksamkeit angehörte, erschien er als ein regelmäßiger, gern gesehener und mit Vielen befreundeter Gast. Schließlich war er zum Vorsitzenden des medizinischen Kongresses zu London (August 1913) erwählt, als ihn, nach einem nur viertägigen Kranksein an Influenza, der Tod durch Herzlähmung ereilte. Vor mir liegt ein am 5. April, d. h. vier Tage vor seiner End-Erkrankung, in deutscher Sprache an den Schriftführer der Berliner ophthalmologischen Gesellschaft gerichtetes Schreiben, worin er über ihre Wahl eines Delegierten zu der ophthalmologischen Sektion des medizinischen Kongresses seine Freude ausdrückt.

R. Swanzy hat neben seiner praktischen eine bedeutende wissenschaftliche Arbeit zutage gefördert und sie gekrönt durch ein Handbuch der Augenkrankheiten und ihrer Behandlung: die zehnte Auflage hat er (zusammen mit Louis Werner) 1912 veröffentlicht; das Werk nimmt zur Zeit wohl den ersten Platz in der englischen Literatur unsres Faches ein; seine Widmung an Theodor Leber ist für Swanzy ebenso charakteristisch, wie 1869 für Soelberg Wells dessen Widmung seines Lehrbuches an Albrecht von Graefe gewesen.

R. Swanzy war ein aufrechter Mann, in allen Zweigen menschlichen Wissens wohl unterrichtet, fein gebildet, für Kunst begeistert, mit treffendem Witz und Humor begabt. Seine hohe Gestalt und seine meist ernste Miene verfehlten nicht, bei Jedem den Eindruck von Würde und Geschlossenheit hervorzurufen. Aber im Freundeskreise konnte er auch recht fröhlich sein.

Eine edle, liebenswürdige Gattin hatte ihm ein glückliches Heim bereitet, seine Töchter zu seiner Freude eine nicht gewöhnliche Begabung für Musik an den Tag gelegt und auch in Deutschland ernste Studien dieser Kunst betrieben.

Ich selber habe seit dem Jahre 1868, wo ich die Kranken meiner Abteilung an der v. Graefe'schen Klinik ihm persönlich übergab, bis zu seinem Tode die beste Freundschaft mit ihm gehalten und viel Liebes von ihm erfahren, so 1879 zu Dublin, und bei vielen späteren Gelegenheiten. Allen, die ihn gekannt, wird der edle Mann unvergeßlich bleiben.

In folgendem gebe ich eine Liste seiner hauptsächlichsten Veröffentlichungen: 1. Essentielle Phthisis bulbi. (Dublin Quart. Journ. 1869.) 2. A. v. Graefe's Insuffizienz der inneren Graden. (Ebendaselbst 1870.) 3. Erinnerungen an die Medizin-Schulen von Berlin. (Brit. med. Journ. 1871.) 4. Ophthalm. Noten. (Dublin Quart. Journ. 1871.) 5. Glaskörper-Ablösung bei Netzhaut-Blutung. (Reports of the Ophth. Soc. 1882; Centralblatt f. Augenheilk. 1882, S. 465.) 6. Tuberkel der Iris. (Ebendas. 1882;

Centralbl. f. Augenh. 1882, S. 469.) 7. Fall von Hemiachromatopsie. (Ebend. 1882, Centralbl. f. Augenh. 1883, S. 487.) 8. Zentrale Amblyopie durch Sonnenlicht. (Ophth. Review 1883, Centralbl. f. Augenh. 1883, S. 148.) 9. Glioma ret., melanocarcinoma sarcom. (Brit. med. Journ. 1883, Centralbl. f. Augenh. 1883, S. 160.) 10. Sonnen-Blendung. (Ophth. Rev. II, 19, S. 142, Centralbl. f. Augenh. 1883, S. 541.) 11. A Handbook of the diseases of the eye and their treatment. London, 1884. (427 S.) Schon 1892 war die vierte Ausgabe erschienen, 1900 die siebente, 1912 die zehnte. 12. Überpflanzung stielloser Hautlappen gegen Narben-Ektropion. (The Lancet, 1885.) 13. Über die Bezeichnung des Meridians bei Astigmatismus. (Ophth. Review 1886, Centralbl. f. Augenh. 1886, S. 296.) 14. Fibrosarcom der Orbita. (Ophth. Rev. 1887, Centralbl. f. A. 1887, S. 263.) 15. Eröffnungsrede in der Sektion für Augenheilkunde auf der Versammlung der Britischen Ärzte zu Dublin. (Brit. med. Journ. 1887, Centralbl. f. Augenh. 1887, S. 453.) 16. Kapsel-Ausspülung bei Star-Operation. (Brit. med. Journ. 1887 u. 1888, Centralbl. f. A. 1888, S. 94.) 17. Angeborene Seitwärts-Abweichung der Augen. (Brit. med. Journ. 1888, Centralbl. f. Augenh. 1888, S. 388.) 18. Die Bowman-Vorlesung über Augensymptome bei Hirnkrankheiten. (Brit. med. Journ. 1888 u. Transact. of the Ophth. Soc. 1888, IX. Ausführlich referiert im Centralbl. f. Augenh. 1888, S. 479 bis 482.) 19) Eine Reihe von 100 Star-Ausziehungen. (Brit. med. Journ. 1890, Centralbl. f. Augenh. 1891, S. 24.) 20. Diagnose der Orbital-Geschwülste. (Brit. med. Journ. 1895, Centralbl. f. Augenh. 1895, S. 407 bis 409.) 21. Angeborene Augenveränderungen. (Brit. med. Journ. 1897, Centralbl. f. Augenh. 1897, S. 435.) 22. Mukocele orbitalis, nach Krönlein operiert. (Ophth. Rev. 1904, Centralbl. f. Augenh. 1904, S. 138.) 23. Die Durchleuchtbarkeit der Sklera. (Ophth. Rev. 1904, Centralbl. f. Augenh. 1905, S. 209.)

J. Hirschberg.

Doctor Christian Hermann August Westhoff

ist im 65. Lebensjahre, auf der Rückreise von Europa nach Java, am 24. März 1913 zu Sydney verstorben.

Die Menschheit, und namentlich die Eingeborenen von Java verlieren in ihm einen allzeit getreuen und erfolgreichen Helfer in der Not der Augenkrankheit, das Centralblatt einen eifrigen und geistvollen Mitarbeiter, dessen Beiträge aus seiner ersten Amsterdamer Zeit durch klinische Gründlichkeit und Brauchbarkeit ausgezeichnet waren, während diejenigen aus

seiner zweiten, Javaner Zeit uns mit anziehenden Beobachtungen aus der Äquatorial-Gegend beschenkten.

Nirgends finde ich Mitteilungen über den Lebensgang des Dahingeschiedenen. Aus seinen eigenen wissenschaftlichen Veröffentlichungen entnehme ich die folgenden Haupttatsachen: C. A. H. WESTHOFF ist Schüler von DONDERS. Er wirkte zuerst als praktischer Arzt auf Java, dann als Augenarzt zu Amsterdam, begann um 1886 seine wissenschaftliche Arbeit den Fachgenossen mitzuteilen, gründete bald darnach eine Augenheilanstalt zu Amsterdam. Schon in reiferen Jahren, verließ er die behagliche Hauptstadt von Holland, um in der niederländischen Haupt-Kolonie Java den Eingeborenen seine ganze Kraft und Tätigkeit zu widmen. In einem Brief, den er am 11. Dezember 1905 aus Bandoeng (Java) an mich gerichtet hat, und der im Centralbl. f. Augenh. 1906, S. 60/61 veröffentlicht ist, heißt es folgendermaßen:

„Wie Sie wissen, war ich in Amsterdam. Als meine Kinder nach Java gingen, beschloß ich mitzugehen und habe mich hier in einem herrlichen Berg-Klima (Bandoeng liegt 600 m über dem Meeres-Spiegel) als Augenarzt niedergelassen. Ich bin beauftragt, unterrichtete Javanen zu Augenärzten auszubilden, welche äußere Augenkrankheiten behandeln dürfen. Es kommen hier viele Augenkranke vor, und augenärztliche Hilfe fehlt gänzlich. Überdies habe ich hier eine Blinden-Anstalt gegründet, die erste auf Java."

Aus seinem Schwanen-Gesang, der erst Februar d. J., gleichfalls in unsrem Centralblatt abgedruckten Abhandlung über Augenkrankheiten auf Java, ertönen, wenn auch unausgesprochen, die Worte, die Faust am Schluß seiner gewaltigen und erfolgreichen Arbeit ausspricht: „Zum Augenblicke dürft' ich sagen, verweile doch, du bist so schön". Sie lauten, in WESTHOFF's bescheidener Sprache: „In Bandoeng ist durche Ihre Majestät die Königin vor 4 Jahren eine prachtvolle Anstalt für Augenkranke gegründet worden, wo z. B. im vorigen Jahre 3736 Patienten behandelt wurden; es wurden 717 Kranke verpflegt, 806 Operationen vorgenommen, worunter 122 Star-Operationen." Ja, WESTHOFF's Andenken wird gesegnet bleiben, und seine Schöpfung wird weiter bestehen!

Das Centralblatt für Augenheilkunde berichtet über die folgenden Arbeiten von WESTHOFF, von denen die mit * als Original-Mitteilungen erschienen, die andren aus verschiedenen, holländischen oder französischen, Zeitschriften referiert sind:

1. Trachom-Behandlung, 1886, S. 502. Vgl. 1892, S. 276. 2. Conj. membranacea mit Zinnober behandelt, 1887, S. 540. 3. Erythropsie bei Aphakie. (Festschrift für DONDERS), 1888, S. 447. 4. Erster Jahresbericht der Augenheilanstalt, 1889, S. 460. 5.* Variköse Netzhautvenen-Erweiterung, 1894, S. 166. 6.* Abducens-Parese und Pneumonie, 1895, S. 9. 7.* Hereditäre retrobulbäre Neurit. opt., 1895, S. 168. 8—10.* a) Iritis suppur. nach Gebrauch von Jodkali, b) Angeborenes Staphylom corn. am linken und Atroph. bulbi am rechten Auge, c) Pigmentation der Bindehaut, 1898, S. 275.

11.* Angeborener familiärer Star, 1898, S. 284. 12.* Distich. cong. hered., 1899, S. 180. 13. Doppelseitige Linsen-Luxation, 1900, S. 146. (Vgl. 1889, S. 375). 14. Protargol in der Augenheilkunde, 1900, S. 151. 15.* Melanosarcoma bulbi, 1906, S. 61. 16.* Ophthalmoplegia total. dupl., 1908, S. 356. 17. Salvarsan in der Augenheilkunde, 1911, S. 247. 18.* Keratitis punctata tropica (Sawah-Keratitis), Oktober 1912. 19.* Augenkrankheiten auf Java, Februar 1913. J. HIRSCHBERG.

Ein operatives Verfahren gegen die Argyrosis der Skleralbindehaut.

Von Prof. Dr. Komoto in Tokio.

Beim langzeitigen Mißbrauch von Argentum nitricum sieht man oft am Auge eine starke Argyrosis, welche die Bindehaut des Lides wie auch der Sklera stark affiziert. Beim schweren Grad derselben ist der kosmetische Effekt des Auges sehr stark beeinträchtigt, was nicht nur bei Frauen, sondern auch bei Männern in bezug auf ihre soziale Stellung höchst unangenehm ist. Soviel ich weiß, hat man bis jetzt kein sicheres Mittel, diese Schwarzfärbung zu beseitigen, welche ja bekanntlich auf Silberniederschlag-Bildung im konjunktivalen Bindegewebe beruht; allerdings hat man viel versucht, auf chemischem Wege Silber zu entfernen, so neuerdings ganz besonders unterschwefligsaures Natrium (ZUR NEDDEN), als auch eine Mischung von Chlorammonium und Acidum tartaricum (GUILLERY) als das beste Aufhellungsmittel empfohlen. Tatsächlich hatte MARQUEZ[1] beiderseits dichte Trübung der Hornhaut, welche beim Gebrauch von 5 % Argentum nitricum-Lösung entstanden ist, durch Augenbäder mit unterschwefligsaurem Natrium und durch eine gleichzeitig vorgenommene Epithel-Abschabung so weit aufgehellt, daß nur eine zarte, hauchige Trübung zurückblieb.

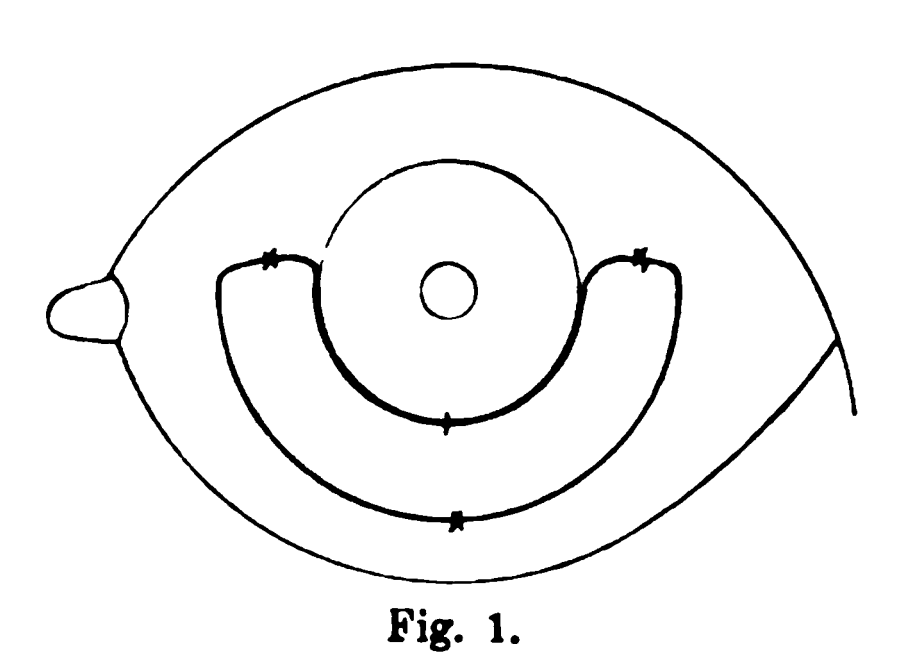


Fig. 1.

Hier scheint aber die Trübung nur oberflächlich gelegen zu sein, da der Silber-Niederschlag auch in der Kittsubstanz der Epithelschicht vorkommen kann; somit ist es schwer, zu sagen, wie weit die Aufhellung durch das chemische Mittel oder durch die mechanische Epithel-Abschabung geschehen ist. Soviel ist aber sicher, daß die Aufhellung der schweren konjunktivalen Argyrosis auf dem chemischen Wege höchst langweilig und unsicher geschieht.

[1] Clinique d'Opht. 1909, p. 375. Aufhellung ausgedehnter, durch Höllenstein-Ätzung erzeugter Auflagerung der Hornhaut mittels unterschwefligsaurem Natron.

Ich traf im Frühjahr 1912 einen jungen Kranken, der schöne, große Augen hat, welche aber im äußeren Aussehen durch eine tiefe Schwarzfärbung der Augenbindehaut stark beeinträchtigt waren. Auf seine dringlichste Aufforderung habe ich anfangs versucht, mit dem chemischen Mittel Aufhellung zu erhalten; aber bald mußte es aufgegeben werden, da es wenig Hilfe zu leisten scheint. Da kam ich auf den Gedanken, die schwarz gefärbte Skleralbindehaut soweit abzutragen, wie sie bei der normalen Lidspalte äußerlich sichtbar ist, und dorthin die normale Bindehaut zu transplantieren, welche gelegentlich von andren Kranken zu bekommen ist. Die kurze Krankengeschichte ist, wie folgt: Kawajo, ein 18jähriger Jüngling. Er ist seit Frühjahr vorigen Jahres wegen chronischer Conjunctivitis vom Landarzt langwierig behandelt; aber, da die Krankheit nicht zur vollen Heilung kam, so bekam er ein Tropfwasser in blauem Glas, welches er

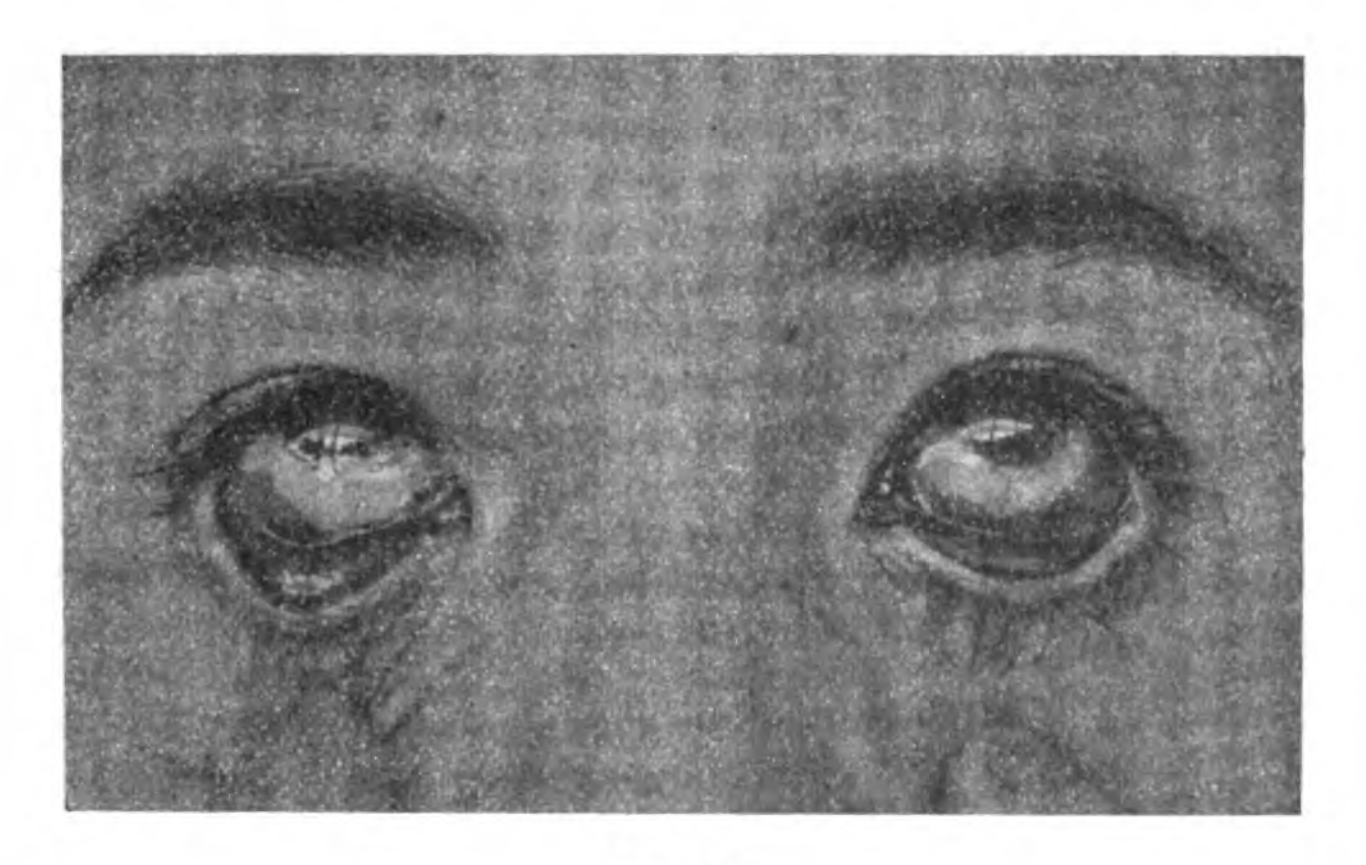


Fig. 2.

jeden Tag zu Hause benutzte. Im Dezember vorigen Jahres bemerkte er, daß seine Augen etwas gefärbt aussahen, aber er kümmerte sich darum wenig und setzte die Behandlung mit seinem Augenwasser fort. Erst von der tiefen Schwarzfärbung der Augenbindehaut stark beunruhigt, kam er am 18. April 1912 in unsre Augenklinik, wo ich an seinen Augen folgendes fand: Die Conjunctiva palpebrae ist etwas verdickt und tief schwarz gefärbt, besonders der untere Fornix stark affiziert; die Conjunctiva sclerae ist auch ziemlich gleichmäßig gefärbt, aber etwas heller, als die Lid-Bindehaut, doch so, daß die Augen bei jedem Blick ganz schwarz aussahen. Sonst war an den Augen nichts Besonderes zu bemerken. Da der Kranke von dem häßlichen Aussehen seiner Augen durchaus befreit sein will, so habe ich anfangs eine Zeit lang mit den oben angegebenen Mitteln versucht; doch ging die Aufhellung gar nicht weiter vor, so daß ich zur äußerlichen Verbesserung eine Operation vornahm, welche auf folgende Weise ausgeführt worden ist. Das Verfahren ist sehr einfach: Man trägt dem betreffenden Auge im Bezirk

der Lidspaltenzone von der schwarzen Skleralbindehaut ein gutes Stück ab und zwar so weit, als es äußerlich sichtbar ist, also vor allem die Bindehaut, welche vom kornealen Rand bis zu beiden Augenwinkeln sich erstreckt, und bei jedem Blick leicht sichtbar ist; dann die untere Hälfte, welche bei großer Lidspalte zum Teil immer sichtbar ist. Die frische Wunde, welche so von der Skleralbindehaut befreit ist, hat eine Nierenform, welche die Hornhaut von unten zum großen Teil umfaßt. Jetzt transplantiert man ein Stück der Skleralbindehaut, welches man immer bekommen kann, wenn man die Gelegenheit der großen Augen-Operation benutzt, so z. B. bei Enukleation oder Exenteratio orbitae, welche ja in der großen Klinik nicht selten ist; aber, wenn man solche nicht hat, so könnte man auch ein frisches Stück bekommen von einem Kranken, der eben gestorben ist. Das transplantierte Stück, welches ebenfalls eine Nierenform hat, wird auf die Wunde gelegt und an vier Punkten angenäht; so hat man je eine Naht dicht am Hornhautrand, an beiden Seitenrändern und am untern Wundrand, wie die obenstehende schematische Fig. 1 zeigt. Anfangs ist der so angenähte Lappen leicht angeschwollen durch die reaktive Entzündung und zum Teil durch die leichte Hämorrhagie der frischen Wunde; aber mit der Zeit verbessert sich der Zustand und der angeheilte Lappen wird flach und weiß, wie die normale Skleralbindehaut aussieht. Bis der Verlauf so weit kommt, dauert es ungefähr 3—4 Wochen. Ich habe bei meinem Kranken zuerst am linken, und dann am andren Auge operiert. Fig. 2 (nach Photographie) zeigt deutlich genug, wie eine solche geheilte Stelle aussieht, und wie stark die jetzt weiß gewordene Nachbarpartie gegen die übrige schwarze Bindehautfläche kontrastiert. Die ganze Operation war sehr leicht, und der kosmetische Effekt bei jedem Blick ganz ausgezeichnet, so daß der Kranke mit größter Zufriedenheit nach der Heimat zurückreiste.

Ich weiß wohl, daß eine schwere Argyrosis in Europa sehr selten ist, aber nicht allzu selten, wie ich daselbst gesehen habe; in dem Falle, wo die chemischen Mittel nicht viel zu leisten vermögen, ist meine obige Operation recht empfehlenswert, welche in bezug auf das äußerliche Aussehen der Augen in kurzer Zeit einen recht schönen Erfolg verspricht.

Unser Büchertisch.

Neue Bücher.

1. Atlas zur Entwicklungs-Geschichte des menschlichen Auges, von Ludwig Bach, Prof. in Marburg und R. Seefelder, Privat-Dozent in Leipzig. 1. Lieferung 1911, 2. Lieferung 1912. (Leipzig, Wilh. Engelmann.)

Durch eigne Sammlungen und durch Zusendungen von zahlreichen Gelehrten ist ein vollständiges Material beschafft. Prof. Bach hat die Entwicklung des Auges in den ersten 4 Monaten, Seefelder die vom 5. Monat ab

übernommen. Kurz vor Vollendung seines Anteils an der 2. Lieferung ist Bach leider in der Blütezeit seines Lebens hinweggerafft worden. Das Studium des Werkes ist für jeden strebsamen Fachgenossen ebenso genußreich, wie belehrend. Von solchen Bildern, wie dem Horizontal-Schnitt durch die Augen-Anlage eines Fötus vom 4. Monat, kann man sich nicht rasch losreißen.

2. Die Beziehungen der Tränen-Organe zur Nase und zu ihren Nebenhöhlen, von Prof. A. Onodi, Direktor der Universitäts-Klinik für Rhinolaryngolie in Budapest. 45 Präparate in natürlicher Größe nach photographischen Aufnahmen dargestellt. (Urban u. Schwarzenberg, Berlin und Wien, 1913.)

Auch dies ist ein Werk, mit dem Motto: „Siehe"!, — so vollständig und so belehrend, wie kein andres über diesen wichtigen Gegenstand. Der Text ist dreisprachig, deutsch, französisch, englisch. Die französische Übersetzung ist von Dr. Bellin in Paris, der englische von Dr. Dan. Mackenzie in London.

3. Lehmann's med. Handatlanten, Band IV. Die Krankheiten der Mundhöhle, des Rachens und der Nase, von Dr. L. Grünwald in München. Teil I, Lehrbuch mit 10 farbigen und 220 schwarzen Abbildungen. (800 S.) Teil II, Atlas mit 57 vielfarbigen Tafeln. (80 S.) München 1912.

Dieses Werk behandelt, wie das soeben genannte, ein Grenzgebiet, dem der heutige Augenarzt seine volle Aufmerksamkeit zuzuwenden verpflichtet ist; und behandelt es ebenso gründlich wie faßlich. Alte Methoden der bildlichen Darstellung, z. B. der Übereinanderlegung von zwei Bildern, um oberflächliche und tiefere Teile vorzuführen, sind erfolgreich angewendet worden. (I, S. 216.)

4. Riedel's Mentor 1913.

Wer wissen will, was Luminal, Melubrin u. a., — der schlage nach.

5. Prisms, their use and equivalents. By James Thorington, A. M., M. D., Author of „Refraction and how to refract"; „The ophthalmoscope and how to use it"; „Retinoscopy"; Professor of diseases of the eye in the Philadelphia Polyclinic and College for Graduates in medicine; Fellow of the College of Physicians of Philadelphia; Member of the American ophthalmological Society; Ophthalmic Surgeon to the Presbyterian Hospital etc.[1] — 118 Illustrations of which 18 are colored. Philadelphia. P. Blakiston Sons & Co., 1913.

Ein leicht faßliches, ausführliches und vollständiges Buch über Prismen und ihre Verordnung. Der Leser lernt darin, daß eine Centrade ein solches Prisma ist, das den Hauptstrahl um $^1/_{100}$ des Bogens von 90^0 ablenkt; und eine Prismen-Dioptrie ein solches, das den Hauptstrahl für einen Meter Abstand um einen Zentimeter ablenkt. Vergleicht er Centraden und Prismen-Dioptrie mit den bekannten geometrischen Brechungs-Winkeln der Prismen, so findet er für die Stärken, die verordnet werden, keinen merkbaren Unterschied

Centraden	Prismen-Dioptrien	Ablenkungswinkel
1	1	1^0
5	5,0045	$5{,}28^0$
10	10,033	$10{,}39^0$.

[1] Mit Vergnügen denke ich daran, wie unsre Buch-Titel aussehen würden, wenn wir alle unsren früheren Bücher, ferner die Ämter, Mitgliedschaften, Ehren-Mitgliedschaften usw. hineinsetzen wollten.

6. Eye Strain in Everyday Practice, by Sydney Stephenson, M. B., C. M. Edin., D. O. Oxon., F. R. C. S. Edin., Ophthalmic Surgeon to the Queen's Hospital for Children, London, Editor of the Ophthalmoscope. London, 1913. (139 S.)

Es ist dies eine Sammlung verschiedener Abhandlungen, die der Verf. während der letzten zehn Jahre in verschiedenen Zeitschriften veröffentlicht hatte, über Asthenopie, über Augen-Kopfschmerz, über ungewöhnliche Formen von Migräne bei Kindern, über Augen-Spannung, die schwere organische Nervenkrankheit vortäuscht, über Grummet der Asthenopie.

*7. Sclerocorneal-Trephining in the operative treatment of Glaucoma, by Robert Henry Elliot, M. D., R. S. London, Sc. D. Edin., F. R. C. S. Engl., Lieut. Col. I. M. S., Superintendent of the Gov. Ophth. Hosp. Madras, Prof. of ophth. in the med. Coll. Madras and Fellow of the Univ. of Madras, S. India. London. (117 S.)

Auf den Inhalt dieses wichtigen Werkes werden wir bald zurückkommen.

Gesellschaftsberichte.

1) Ophthalmologische Gesellschaft in Wien.

Sitzung vom 17. Februar 1913.

H. Lauber stellt einen 5jährigen Knaben vor, bei dem die Eltern im 6. Lebensmonat zum ersten Male das Herabhängen des rechten oberen Augenlides bemerkten. Derzeit besteht eine fast vollständige Ptosis (das Lid wird zum Teil durch den Frontalis gehoben), eine vollständige Okulomotoriuslähmung, wogegen Abducens und Trochlearis frei sind. Außer geringem Hydrocephalus besteht leichte Hypästhesie im rechten Trigeminus und leichte Fazialis-Parese links. Im wachen Zustande läßt sich an der Pupille des rechten Auges, die auf Licht und intendierte Konvergenz starr ist, eine periodische Miosis von etwa 3 mm bemerken, die in Mydriasis übergeht, wobei der Pupillendurchmesser etwa 7 mm weit wird. Die Erweiterung erfolgt langsam, die Verengerung rasch. Bei der Verengerung erhöht sich die Refraktion des Auges um 6—8 D. Im Schlafe besteht dieses Pupillenphänomen weiter, — synchron mit der Miosis, mit einer Adduktion des Bulbus und einer Hebung des Lides. Die Lidspalte, die sonst im Schafe vollständig geschlossen ist, hat eine Höhe von 4 mm. Im Schlafe erreicht die Pupille nur eine Weite von 4 mm und verengt sich bis auf ungefähr 2 mm. Das linke Auge weist entsprechend der Fazialis-Parese eine Art Lagophthalmus auf.

R. Terz demonstriert 3 Fälle akuter retrobulbärer Neuritis. Der erste Fall betrifft eine 20jährige Frau, die sehr rasch (innerhalb zweier Tage) das Sehvermögen auf dem rechten Auge bis auf Fingerzählen in der Peripherie verlor. Der intern-neurologische Befund war negativ, ebenso der ophthalmoskopische Befund; es besteht nur ein sehr großes Zentralskotom. Der Rhinologe Hutter konnte eine Hypertrophie der Schleimhaut feststellen und skarifizierte das vordere Ende der mittleren Muschel, worauf das Sehvermögen am nächsten Tage auf $^{5}/_{10}$ stieg. Es bestand ein relatives Farbenskotom und eine Vergrößerung des blinden Fleckes. Nach 48 Stunden war der Befund vollständig normal. — Bei einer jungen Frau, die innerhalb zweier Tage das Sehvermögen bis auf Fingerzählen in $2^1/_2$ m einbüßte, bestand ein zen-

trales relatives Farbenskotom und eine Vergrößerung des blinden Fleckes. Alle sonstigen Befunde waren normal. Auch hier brachte die Skarifikation der Muschelschleimhaut in 24 Stunden Erhöhung des Sehvermögens auf $^{5}/_{25}$ und innerhalb 10 Tagen auf $^{10}/_{10}$. — Bei dem dritten Falle einer 56jähr. Frau war das Sehvermögen innerhalb 14 Tagen auf $^{5}/_{50}$ gesunken. Alle Befunde waren negativ bis auf ein relatives zentrales Farbenskotom und eine Vergrößerung des blinden Fleckes. Nach der Skarifikation der Schleimhaut der Nase hob sich das Sehvermögen auf die Norm, die Vergrößerung des blinden Fleckes ging erst nach 14 Tagen zurück. Der Vortr. glaubt, daß die Skarifikation wie ein Aderlaß wirkt. Alle Fälle haben das gemeinsam, daß das zentrale Skotom für Farben sich besonders weit nach unten ausdehnt und das letzte Symptom, das noch feststellbar war, die Vergrößerung des blinden Fleckes war. Die Rhinologen sind mitunter zaghaft, man muß aber bei akuten Fällen kategorisch die Vornahme der Kokaïnisierung, welche ähnlich wirkt, oder die Skarifikation der Schleimhaut verlangen.

F. Hutter ist auch der Meinung, daß es sich bei der Skarifikation um eine Entblutung handle.

R. Krämer ist der Anschauung, daß die Kokaïnisierung eine der Skarifikation entgegengesetzte Wirkung habe, und fragt, wie sich diese zwei Tatsachen vereinbaren lassen.

Hutter ist der Meinung, daß Skarifizierung und Kokaïnisierung mechanische Wirkung ausüben.

Sachs bemerkt, daß der Skarifikation stets eine Kokaïnisierung vorausgeschickt werde, also beide Eingriffe einen gemeinsamen Teil besitzen.

Krämer tritt dafür ein, daß man nur kokaïnisiere.

F. Zimerman erwähnt eines Falles von anscheinend retrobulbärer Retinitis mit guter Pupillenreaktion; alle Befunde, auch der Nasenbefund, waren negativ. Es stellte sich heraus, daß es sich um eine Hysterie handelte; Faradisation brachte Heilung. Auch die Kokaïnisierung könne in manchen Fällen eine rein psychische Wirkung ausüben.

H. Neumann bemerkt, daß das Gefäßsystem der Nase und des Auges getrennt sind. Manchmal genügt es, die mittlere Muschel vom Septum abzudrängen, um einen günstigen Einfluß zu erzielen. Auch bei sonst negativem Befunde zeigt sich mitunter in den eröffneten hinteren Siebbeinzellen Eiter. In manchen Fällen, wo Fuchs kategorisch die Eröffnung der Nebenhöhlen verlangte, wurde ein Polyp in der Keilbeinhöhle gefunden. Er ist dafür, öfters die Nebenhöhlen zu eröffnen.

Krämer hat einen älteren Mann beobachtet mit Neuritis auf einem und wirklicher Stauungspapille auf dem andren Auge. Wassermann, Röntgen- und Nasenbefund negativ, nur schien das Bild der linken Kieferhöhle nicht ganz klar. Fünf Tage nach Eröffnung dieser Höhle stieg die Sehschärfe von $^{6}/_{60}$ auf $^{6}/_{10}$. Bei einem andren Fall mit zentralem Skotom bewirkte der Eingriff in der Nase rasche Besserung auf $^{6}/_{6}$. Die in Gegenwart der Familie geleugnete Lues wurde später zugegeben; man soll daher auch bei vorhandener Möglichkeit andrer Ätiologie die Nebenhöhlen nicht vernachlässigen.

Hutter bemerkt, daß nach gründlicher Kokaïnisierung die Diagnose der Nebenhöhlen-Eiterungen meist möglich sei.

Tertz wiederholt, daß die Kokaïnisierung zwar erwünscht, aber nicht immer genügend sei.

Tertz demonstriert einen Fall von intrabulbärer Infektion durch

einen Fremdkörper, bei dem die Enukleation 12 Tage nach der Verletzung wegen eitriger Retinitis und Chorioiditis vorgenommen wurde. Am anatomischen Präparate zeigt sich der auffallende Befund, daß die Netzhautgefäße sehr weit in den Glaskörper vorspringen. Es kann sich entweder um eine Anomalie handeln, wobei eventuell eine Verbindung zwischen der Arterie hyaloidea und den Netzhautgefäßen besteht oder um eine kongenitale Schlingenbildung der Gefäße, welche als eine Steigerung der Schlängelungstendenz aufgefaßt worden ist. Vortr. glaubt, daß es sich nicht um eine angeborene Anomalie handelt, sondern um eine zweite Möglichkeit, daß nämlich bei der eitrigen Entzündung der Netzhaut das Ödem der Nervenfasern zu einer Ruptur der Membrana limitans interna geführt hat, wodurch die Gefäße stark gegen den Glaskörper vorspringen konnten. Vortr. zeigt außer den Präparaten seines Falles auch die eines nicht so ausgeprägten Falles aus der Sammlung Fuchs.

I. Meller stellt einen 20jährigen Mann vor, der an einer Hippel'schen Erkrankung leidet, von der bis jetzt etwa 20 Fälle publiziert worden sind. Vor 6 Jahren nahm das Sehvermögen des linken Auges rasch ab, innerhalb eines Jahres war das Auge erblindet, ohne daß jemals Schmerzen bestanden hätten. Im Jahre 1907 wurde rechts ein normaler Befund erhoben, links findet sich nur die Diagnose Retinochorioiditis eingetragen. Seit 2 Monaten nimmt das Sehvermögen des rechten Auges ab. Intern zeigt sich nur eine suspekte rechte Lungenspitze, Patient hat auf 1 mg Alttuberkulin mit 38° reagiert, Wassermann negativ. Der linke Bulbus ist leicht phthisisch und weist einen komplizierten Katarakt auf. Am rechten Auge sind die vorderen Teile normal; es besteht nur eine Erkrankung im Bereiche der Arteria und Vena temporalis inf. Die Gefäße sind verdickt, die Arterie stellenweise knotig erweitert, rosenkranzartig; in der Macula besteht ein weißer Herd, umgeben von kleinen Stippchen ähnlich wie eine Retinitis albuminurica. Solche Herde sind öfters bei Hippel'scher Erkrankung beschrieben worden. Im weiteren Verlaufe der geschlängelten Gefäße wird die Netzhaut grau, erscheint deutlich prominent und weist weiter nach unten zu einen umschriebenen roten Fleck auf, der einem Loch ähnlich sieht, jedoch verschwommen die Netzhautgefäße darin erkennen läßt. Ein ähnlicher, grauer Herd besteht auch weiter unten; er ist mit rundlichen Hämorrhagien besetzt. Ganz temporal und außen bestehen retinochorioiditische Herde. Das Sehvermögen ist auf Fingerzählen gesunken. Hippel beschreibt die Erkrankung als Angiomatose der Netzhaut, Coats hält sie für eine Entzündung mit starker Exsudation. Da eine anatomische Beschreibung eines von Guzmann beobachteten Falles bevorsteht, geht Vortr. auf die Besprechung der Natur der Erkrankung nicht ein.

Meller stellt einen Mann vor, dem Müller (Wiesbaden) eine Prothese angefertigt hat, die in einem künstlich hergestellten Bindehautsacke ihren Platz findet. Es besteht eine alte Kalkverätzung, die bereits einmal, jedoch ohne Erfolg operiert worden war. Im August 1912 operierte Vortr. den Patienten zum zweiten Male, indem er eine Prothese mit einem Hautlappen, der vom Oberarm genommen worden war, umwickelte, so daß die Wundfläche nach außen gerichtet war, und diese in die Wundhöhle hineinschob. (Methode Gullstrand, die von Sachs schon seit mehreren Jahren empfohlen, aber noch nicht publiziert worden ist.)

O. Ruttin: Über otogene Stauungspapille. Vortr. berichtet über einige Fälle, in denen unter ganz ungewöhnlichen Bedingungen, dieses Wort

in seiner weitesten Bedeutung genommen, Stauungspapillen aufgetreten sind. Es handelt sich um Kranke der Ohrenklinik Prof. Urbantschitsch, die Vortr. gemeinsam mit seinem Bruder, Erich Ruttin, untersucht und über deren otologischen Befund sein Bruder in der Versammlung der Deutschen otolog. Gesellsch. in Frankfurt 1911 berichtet hat. Als Paradigma führt Vortr. folgenden Fall an. Bei dem sonst gesunden 32jährigen Bauer war vor 7 Jahren eine akute Otitis aufgetreten. Vor 14 Tagen Exazerbation nach Erkältung. Die otologische Untersuchung führte zur Diagnose einer rechtsseitigen Sinusthrombose, daher Aufnahme des Kranken (3. Dezember 1910). Augenhintergrund normal, typische Total-Aufmeißelung, Freilegung und Unterbindung der Jugularis; oberes Ende derselben gut gefüllt und blau. Eine Facialis communis ist nicht vorhanden. Freilegung des Sinus nach oben und unten, Inzision, Entfernung von Thromben. Normaler Heilungsverlauf. 7. Dezember: Fundus normal, 16. Dezember: beiderseits frische Stauungspapille, Schwellung 3—4 D. 25. Dezember: Befund unverändert, Sehschärfe rechts $^6/_{10}$, links $^7/_{10}$, Gesichtsfeld normal. 10. April 1911 noch immer bedeutende Schwellung der Papille, Gesichtsfeld normal, Sehschärfe unverändert.

Alle Fälle haben das Gemeinsame, daß die Stauungspapille in einem Zeitpunkte auftrat, wo nach erfolgreicher Operation weder die Zeichen von allgemeinem Hirndruck bestanden, noch ein Vorhandensein besonders wirksamer Toxine anzunehmen ist, da solche auch durch andre Erscheinungen sich hätten verraten müssen. Die Operation bestand in allen Fällen in typischer Total-Aufmeißelung, Eröffnung des Sinus petrosus nach Unterbindung der Jugularis. (In einem Falle beiderseitig.) Ferner war bei allen Fällen (3 stehen heute noch in Beobachtung,) während der ganzen Dauer der Stauungspapille die Funktion (Sehschärfe und Gesichtsfeld) beiderseits normal. Die Stauungspapillen gingen äußerst langsam zurück und in einem Falle war noch nach mehr als einem Jahre eine deutliche Schwellung des Sehnervenkopfes erkennbar (Demonstration der Photographie). Und schließlich war das Auftreten der Stauungspapille stets doppelseitig und fast gleichzeitig, jedoch sehr spät (4. bis 10. Tag nach der Operation). Vortr. hat versucht an einer Anzahl von Tieren (Affen) die Verhältnisse, wie sie beim Menschen bestehen, herzustellen; doch schlugen diese Versuche fehl, da die Tiere zu früh eingingen.

In der Literatur finden sich 3 Fälle von Bartels unter dem Namen postoperative Stauungspapille. Zwei davon passen nicht hierher, weil in einem derselben Blutungen im Augengrund vor der Operation bestanden, im andren eine bedeutende Nephritis vorhanden war. Der dritte Fall ist verwertbar. Bezüglich der Ätiologie kommt B. zu dem Resultat „ignoramus“. R. möchte die Ursache der Stauungspapille in einer wirklichen Stauung im Blutkreislaufe suchen. Der Einwände, die man dagegen erheben dürfte, (z. B. daß die Thrombose des Sinus cavernosus keine Stauungspapille mache,) ist er sich wohl bewußt; glaubt aber, daß es nicht genügt, im Blutkreislauf einfach ein Hindernis zu setzen, wie es bei einer Sinus cavernosus-Thrombose besteht, sondern es müsse zwischen dem Hindernis und dem Organ, in dem eine Stauung erfolgen soll, die Möglichkeit der Ansammlung einer größeren Menge flüssigen Blutes vorhanden sein, wie im besprochenen Falle. Schließlich erwähnt Vortr., daß er außer Stauungspapille bei otogenen Komplikationen auch Neuritis optica, besonders bei Meningitis, gefunden habe. Der mancherseits geleugnete Unterschied zwischen beiden Erkrankungen ist aber zu sehr

in die Augen springend: in einem Falle Verwaschenheit der Begrenzung, leichte Rötung und Schwellung des Sehnerven, dabei bedeutende Herabsetzung der Sehkraft; im andren Falle enorme Schwellung des Sehnerven, der mit Blutungen und weißen Plaques bedeckt ist und fast Intaktbleiben der Sehschärfe und des Gesichtsfeldes. Es sind daher die vom Vortr. erwähnten Fälle als wirkliche Stauungspapillen und nicht als Neuritis optica zu deuten.

M. Sachs hat auch einen Fall beobachtet, bei dem nach einer Ohroperation subjektive Parästhesie in der Orbita und im Trigeminus der betreffenden Seite vorhanden waren und sich eine Stauungspapille nachweisen ließ. Solche subjektive Beschwerden im Trigeminusgebiete mit Licht-Erscheinungen treten nach Ohr-Operationen mitunter auf; auch Schwarz in Leipzig weist darauf hin, daß nach Ohr-Operationen des öftern eine Papillitis auftrete, ohne daß es zu weiteren Komplikationen komme.

H. Neumann weist auf die Wichtigkeit der Ruttin'schen Befunde hin, weil man beim Auftreten einer Stauungspapille am ehesten an zerebrale oder meningeale Komplikationen gedacht hat oder auch an Sinusthrombose.

Referate, Übersetzungen, Auszüge.

Die im Jahre 1912 in Dänemark und Norwegen erschienene ophthalmologische Literatur, zusammengestellt von Privat-Dozent Dr. H. Rönne in Kopenhagen.

F. Ask: Demonstration einer Trepan-Schere für Sklerektomie. Hospitalstidende S. 900. Die Konstruktion der Trepan-Schere hat den Zweck den Skleralschnitt von außen nach innen geschehen zu lassen, wodurch das Risiko, die Konjunktiva zu durchschneiden, verringert wird.

H. Gjessing: Tilf. av ensidig amaurose under billedet av embolia art. centralis retinae i tilslutning til kriminel Abort. Norsk Magazin for Lägevidenskab (norweg) Nr. 11 (siehe: Ein Fall von einseitiger Amaurose usw. Klin. Monatsbl. f. Augenh., Nov. 1912).

H. Gjessing: v. der Hoeves symptomforstörrelse af Mariottes flek. ved betendelsestilstande i näsens bihuler (v. der Hoeve's Symptom-Vergrößerung von Mariottes Fleck, bei Entzündungszuständen in den Nebenhöhlen der Nase). Medicinisk revue (norweg) Febr. 1912.

Verf. untersuchte 25 Patienten, die wegen Sehleidens einen Augenarzt zu Rate zogen, und bei denen gleichzeitig Nebenhöhlen-Leiden konstatiert wurden. Bei 5 derselben fanden sich zentrale Farbenskotome, die mit dem vergrößerten blinden Fleck konfluierten, bei 5 weiteren fand sich eine Vergrößerung des blinden Flecks für Weiß und Farben, in 2 Fällen fand sich zweifelhafte Vergrößerung des blinden Flecks. Die übrigen Patienten zeigten keine Abnormitäten des Gesichtsfeldes.

Ths. Gunnufsen: Klinische Untersuchungen über Ulcus corneae serpens, besonders die Methodik der Untersuchung und die Therapie desselben. Tidskrift f. den norske Lägeforening (norweg.) Nr. 1 u. 2.

Die Untersuchungen des Verf.'s umfassen 157 Fälle, von welchen 129 ein Leiden des Tränenkanals hatten, fast die Hälfte der Fälle (70) waren in den Monaten Juni, Juli und August entstanden. Bei der Untersuchung mit Schiötz' Tonometer fand sich die Tension erhöht bei 28 von 41 tonometrierten Fällen, weswegen es sich empfiehlt, eine Atropin-Behandlung in möglichst großem Umfange zu vermeiden.

Ths. Gunnufsen: Praktische Winke bei der Behandlung von Vulnus perforans bulbi und Kuhnt's plastischer Konjunktivalsutur. Tidskrift f. den norske Lägeforening S. 417 (norweg.).

Verf. empfiehlt Kuhnt's plastische Konjunktivalsutur bei durchbohrender Wunde des Augapfels und teilt das Resultat von 34 derartigen Fällen mit. In den meisten Fällen wurde ein gutes Resultat erreicht, 6 mal Enukleation.

C. F. Heerfordt: Über Glaukom II. Weitere Untersuchungen über die Pathogenese des hämostatischen Glaukoms. Über die Klappenwirkung der Sinoskleral-Platte als Ursache des hämostatischen Glaukoms. Hospitalstidende dän. S. 1365. (Siehe v. Graefe's Arch. f. Ophthalm. Bd. 83, Heft 1).

C. F. Heerfordt: Über die Klappenwirkung der Sinoskleral-Platten der Vortexvenen als Ursache des hämostatischen Glaukoms. Hospitalstidende (dän.) S. 1143.

C. F. Heerfordt: Über eine Klappenwirkung der Vortexsinoskleral-Platte als Ursache des sogenannten inflammatorischen Glaukoms. Ugeskrift for Läger (dän.) Nr. 34, 1912. (Siehe Heidelberger Bericht 1912.)

V. Hertz: Demonstration von 3 Fällen mit Sonnenfinsternis-Skotom. Hospitalstidende S. 1141. (Verhandl. der dän. ophthalm. Gesellsch.)

N. Höeg: Über das Gesichtsfeld bei markhaltigen Nervenfasern. Hospitalstidende (dän.) S. 1079.

Da markhaltige Nervenfasern ophthalmoskopisch den Eindruck machen, undurchsichtig zu sein, liegt die Annahme nahe, daß das Gesichtsfeld einen entsprechenden Defekt zeigen muß. Verf. findet indessen, daß bei 10 mm Objekt nur eine unbedeutende Vergrößerung des blinden Flecks nachgewiesen wird, und daß man erst bei einem 5 mm-Objekt auf 2 m Entfernung ein Skotom bekam, das der Ausdehnung der Nervenfasern einigermaßen entspricht. Die meisten andren Untersucher geben an, Skotome im Gesichtsfelde gefunden zu haben; diese anscheinende Unübereinstimmung aber erklärt sich daraus, daß diese das Gesichtsfeld gerade mit Objekten mit geringerem Gesichtswinkel untersucht haben, ohne das Resultat mit größeren Objekten zu kontrolieren. Man muß also annehmen, daß die markhaltigen Nervenfasern einen recht großen Teil des Lichtes nach der perzipierenden Schicht durchlassen.

H. Hoff: Einige Fälle von Retinitis centralis, beim Betrachten der Sonnenfinsternis entstanden. Militärlägen (dän.) S. 95.

In allen 12 Fällen fanden sich mehr oder weniger ausgesprochene ophthalmoskopische Veränderungen, in 8 Fällen fand sich ein gut begrenztes zentrales Skotom, in 3 Fällen ein undeutliches Zentralskotom, in einem Falle kein nachweisbares Skotom. Die Sehschärfe hielt sich zwischen $^5/_7$ und $^5/_{30}$ und besserte sich in allen den Fällen, die zur Wiederuntersuchung kamen.

S. Holth: Geheilte Netzhaut-Abhebung. Norsk Magazin for Lägevidenskab Nr. 9 (norweg.). Sitzungsbericht der med. Gesellschaft.

2 Jahre nach prääquatorieller Skleraltrepanation bei Amotio retinæ ist die Sehschärfe $^5/_{20}$, Gesichtsfeld gut und Netzhaut anliegend.

S. Holth: Glaucoma simplex bei einem Kinde. Norsk Magazin for Lägevidenskab Nr. 9.

Bei einem 12jährigen Mädchen fand Verf. Druck-Erhöhung und Papillenexkavation, aber keine Vergrößerung des Bulbus. Die Kammer fand man von normaler Tiefe und die Refraktion nur unbedeutend myopisch. Das Glaukom scheint schon vor dem 7. Lebensjahre begonnen zu sein.

S. Holth: Neue operative Behandlung von Netzhaut-Ablösung und von höherer Myopie. Norsk Magazin for Lägevidenskap (norweg.) Nr. 3, 1912.

Seit Juni 1910 hat Verf. die Netzhaut-Ablösung mit subkonjunktivaler Skleraltrepanation 12 mm hinter dem Limbus im unteren Quadranten behandelt, wozu man einen vom Verf. konstruierten Hand-Trepan von 2,5 mm Öffnung anwendet. Mit diesem Instrument entgeht man ohne Schwierigkeit der Läsion der Chorioidea. Sehr oft leert Verf. die subretinale Flüssigkeit nicht aus. Die Wirkung der Operation war in der Regel eine gute, doch nie komplet in den Fällen, wo sich Retina-Ruptur fand. In 3 von 7 Fällen legte sich die Retina an (in 2 Fällen blieb jedoch eine minimale Falte in der Nähe von der Ora serrata), und das Resultat hat sich 9, 13 und 20 Monate lang gehalten. Da sich die Refraktion der stark myopischen Augen nach der Operation in den nicht abgelösten Partien verringerte, hat Verf. die Operation auch bei starker und progressiver Myopie ohne Netzhaut-Ablösung vorgenommen. Die Refraktions-Verringerung, welche in den ersten 2 Monaten nach der Operation stattfindet, scheint nur bei Myopien über 12 Dioptrien einzutreffen. Einmal verringerte sich die Refraktion von ÷ 17 Di. auf ÷ 6 Di., oft aber weit geringer (nur 2—3 Dioptrien).

J. Ipsen: Ein Fall von Exophthalmus pulsans. Hospitalstidende S. 1009.

Es traten Schmerzen und subjektives Geräusch plötzlich 2 Monate nach schwerem Kopftrauma, am folgenden Tage Exophthalmus des rechten Auges auf. In dem übrigens typischen Falle fand sich die Tension des Auges erhöht ($^{2,5}/_{7,5}$ Schiötz). Nach der Karotis-Ligatur Heilung.

E. Lindgren: 3 Fälle von Tumor orbitæ. Hospitalstidende S. 167 (dän.).

In 2 Fällen wurde Krönlein's Operation vorgenommen, einmal war das Resultat gut (7 Monate nach der Operation S = $< ^{6}/_{24}$ Di., im obersten Teil des Gesichtsfeldes kein Anzeichen eines Rezidiv), im 2. Fall aber schnell Rezidiv.

E. Lindgren: Ein Fall von Tumor regionis lacrymalis bei Atresia congenita punct. lacrymalis. Hospitalstidende (dän.) S. 170.

Es fand sich ein pflaumengroßer, ausgedehnter Tränensack, dessen Canaliculi obliteriert waren. Bei der Exstirpation zeigte es sich, daß das Os lacrymale atrophiert war, so daß die Cyste in den Ethmoidalzellen lag.

C. V. Lodberg: Ein Fall von kavernösem Melanosarkom in der Chorioidea am Papillenrande mit Retina-Durchbruch. Hospitalstidende Nr. 40.

Verf. erwähnt ein erbsengroßes Melanosarkom, das nicht wie gewöhnlich ein Ablösen der Retina ergeben, sondern die Retina durchbrochen hat und frei in den Glaskörper hineingewachsen ist, wo es freie Blutungen ergeben hat.

K. K. K. Lundsgaard: Einige Fälle von erworbener Augenmuskellähmung bei Kindern (Heine-Medin's-Krankheit). Ugeskrift f. Läger Nr. 47, siehe Klin. Monatsbl. 1912, II, S. 134.

V. Magnus: 2 Fälle von amaurotischer Idiotie. Norsk Magazin for Lägevidenskab (norweg.) Nr. 11.

A. Meisling: Über die Farbe der Makula. Hospitalstidende S. 1178.

Verf. bestätigt Gullstrand's Beobachtung, daß man weder mit Quecksilber- noch mit Natrium-Licht eine gelbe Fovea-Pigmentierung im lebenden Auge sehen könne; macht aber darauf aufmerksam, daß sich der Augenhintergrund bei diesen Lichtquellen schwarz zeige, und schwarz ist ein schlechter Hintergrund für das Beobachten einer gelben durchsichtigen Farbe. Verf.'s Versuch mit gelbgefärbten Flecken in klaren Gelatineplatten zeigt, daß man diese Farbe am besten auf weißem Grunde sieht, schwieriger auf rotem, und am schlechtesten auf schwarzem Grunde.

Henning Rönne: 2 Fälle von Durchblutung der Hornhaut. Hospitalstidende S. 143.

Fall 1: Durchblutung nach postoperativer Kammerblutung bei Fremdkörper in der Netzhaut, mit Verrostung. Fall 2: 25jährige Frau bekam eine Läsion des rechten Auges mit Bildung eines Hyphäma, das im Anschluß an Atropin-Einträufeln wuchs, die Kammer füllte und zu sekundärem Glaukom Anlaß gab. Die Patientin war hämophil und die Hämophilie war unter den Frauen ihrer Familie erblich.

Henning Rönne: Ein Fall von Überaktion vom Obliquus inf. (Bielschowsky). Hospitalstidende S. 899.

An einem 4jährigen Mädchen wurde folgende angeborene Anomalie der Augenbewegungen wahrgenommen. Während die Stellung der Augen im rechten Blickfelde normal ist, zeigt sich beim Blick nach links ein so bedeutendes Aufwärtsschielen des rechten Auges, daß die Hornhaut mitunter vom oberen Augenlid fast gedeckt ist. Bei Kopfneigung nach links wird die Parallelstellung bewahrt, während Kopfneigung nach rechts dasselbe bedeutende Aufwärtsschielen des rechten Auges hervorruft. Es fand sich kein deutlicher Bewegungsdefekt dem Musculus obliquus sup. entsprechend, der Zustand läßt sich deswegen schwerlich als eine Lähmung dieser Muskel auffassen, sondern ist mit den von Bielschowsky unter dem Namen Überaktion von Obliquus inf. beschriebenen Fällen identisch.

Henning Rönne: Ein Fall von Sehnervenatrophie bei Tabes mit einseitiger Hemianopsie. Hospitalstidende S. 855. (Siehe Klin. Monatsbl. für Augenheilk. 1912, I, S. 452.)

Henning Rönne und Aug. Wimmer: Akute disseminierte Sklerose. Bibliothek for Läger Heft 3, 1912. (Siehe Deutsche Zeitschrift f. Nervenheilkunde 46. Bd.)

Journal-Übersicht.

I. A. v. Graefe's Archiv für Ophthalmologie. LXXXIV, 1.

1) **Zur Biologie des Einschluß-Blennorrhöe-(Trachom-)Virus,** von Dr. K. Lindner in Wien.

Die ätiologische Einheit von Trachom und Einschluß-Blennorrhöe wird nicht anerkannt. Die Versuche Wolfrum's, welcher noch Überimpfung von Einschluß-Blennorrhöe-Virus auf die Bindehaut Erwachsener Trachom mit späterer Narbenbildung erhielt, gelten nicht für beweisend, oder doch für unzureichend, weil die geimpften Personen keine Hornhäute besaßen und daher die Möglichkeit einer Entwicklung von Pannus ausgeschlossen war. Legt man auf die Pannus-Bildung entscheidendes Gewicht, so muß man annehmen, daß neben dem eigentlichen Trachom eine Abart besteht, welche ihm klinisch gleicht, mit Hinterlassung von Narben heilt, aber nicht zum Pannus führt. Unter sechs vom Verf. beobachteten Fällen von Einschlußblennorrhöe Erwachsener heilten vier ohne Pannus und davon zwei sogar ohne Narben. Auch sonst läßt sich mancherlei anführen, was scheinbar für die Verschiedenheit von Trachom und Einschluß-Blennorrhöe spricht. Trotzdem hält Verf. die Identität für wahrscheinlich und die gegen die Identität vorgebrachten Einwände nicht für stichhaltig.

Trachom und Einschluß-Blennorrhöe sind auf Affen übertragbar. Die vom Verf. an Pavianen angestellten Versuche werden ausführlich mitgeteilt.

Das Einschluß-Blennorrhöe-Virus, von der Bindehaut Neugeborener oder vom Genitale Erwachsener entnommen, erzeugt bei direkter Übertragung auf die Bindehaut der Paviane fast immer eine typische Einschluß-Conjunctivitis. Die Erkrankung setzt entweder nach 2—6 Tagen in akuter, oft stürmischer Weise ein oder erst nach 7—11 Tagen mehr subakut. Die erstere Form verläuft rasch, während die letztere länger dauert und stärkere Veränderungen der Konjunktiva im Gefolge hat. Die Einschluß-Körper sind in akuten Fällen oft reichlich, in chronisch beginnenden Fällen viel spärlicher und nur an wenigen Tagen nachzuweisen. Aber auch in den akuten Fällen findet man sie nur kurze Zeit, vom 6.—12. Tage, 15.—23. Tage u. a. Besonders bei der chronischen Form dauert die Erkrankung nach dem Verschwinden der Einschluß-Körper fort. Die einmalige Infektion verleiht für mindestens mehrere Monate einen gewissen Schutz gegen die Reïnfektion. Die Infektion findet wahrscheinlich nur vom Epithel aus statt. Die subkonjunktivale Injektion von virulentem Material hatte keinen Erfolg.

Das Virus der Einschluß-Blennorrhöe ist wenig widerstandsfähig. Feuchte Aufbewahrung während 24 Stunden, eine Temperatur von 58° während einer Viertelstunde, Eintrocknen während einiger Sekunden vernichtet die Virulenz für Paviane; ob auch für Menschen, ist nicht bekannt. Der Infektions-Stoff ist nach Botteri filtrierbar. Einreiben des Materials ist wirksamer als Einträufeln. Das Trachom-Virus verhält sich nach Botteri ähnlich, wie das Virus der Einschluß-Blennorrhöe.

Die Überimpfung von Trachom-Virus auf die Bindehaut von Pavianen ist nicht so regelmäßig erfolgreich, wie die Überimpfung von Einschluß-Blennorrhöe-Virus, und bewirkt meistens keine akute, sondern eine mehr chronisch verlaufende Erkrankung mit stärkeren Veränderungen der Bindehaut. Der Unterschied dürfte wenigstens zum Teil darin liegen, daß bei Einschluß-Blennorrhöe das Impfmaterial von einer frischen Erkrankung stammt, während es sich beim Trachom in der Regel um schleichend verlaufene Fälle handelt, von denen erwartet werden darf, daß sie einen weniger virulenten Impfstoff liefern.

Der Unterschied zwischen Trachom der Erwachsenen und Einschluß-Blennorrhöe der Neugeborenen ist zum Teil dadurch bedingt, daß Neugeborene und Erwachsene sich dem eindringenden Erreger gegenüber verschieden verhalten. Dafür spricht auch, daß Initialkörper und Einschlüsse selbst bei leichten Erkrankungen Neugeborener viel zahlreicher vorhanden sind, als beim Trachom. Wird von der an Einschluß-Blennorrhöe erkrankten Genitalschleimhaut Erwachsener auf die Bindehaut von Pavianen abgeimpft, so entstehen Veränderungen, welche dem Trachom ähnlich sind und wenig Einschlüsse aufweisen.

Die einmalige Infektion mit Trachom verleiht eine gewisse Immunität gegen spätere Infektion mit Einschluß-Blennorrhöe-Virus.

Die anatomischen Untersuchungen ergaben, daß, abgesehen von gewissen mehr graduellen Unterschieden Einschluß-Blennorrhöe und Trachom auf der Pavian-Bindehaut zu gleichartigen Veränderungen führen. Narbenbildung wurde nach fast 2 Jahren nicht beobachtet, ebenso fehlte Pannus.

Die Empfindlichkeit der Keime gegen äußere Einflüsse erklärt, daß in der hygienisch höher stehenden Bevölkerung Infektionen mit dem Virus der Einschluß-Blennorrhöe selten sind.

2) **Ein Beitrag zur Kenntnis der Retinitis exsudativa,** von Dr. Najano, Assistent der Univ.-Augenklinik zu Tokio.

Einem 2jährigen Knaben wurde ein Auge, welches an Gliom erblindet zu sein schien, enukleïert. Die anatomische Untersuchung ergab kein Gliom, sondern eine eigenartige Erkrankung der Netzhaut. Die Netzhaut war vollkommen abgelöst, stark verdickt und besonders an der äußeren Oberfläche gefaltet. Die Stäbchen und Zapfen waren teils geschwunden, teils blasig aufgetrieben. Die mittleren Lagen waren vorwiegend entartet, die Netzhautelemente zum Teil durch ein unregelmäßiges Lückensystem ersetzt, in dem cystoide Bildungen verschiedener Größe lagen. Die Ganglienzellen waren vielfach blasig aufgetrieben. Die Limitans interna zeigte sich durch amorphes Exsudat abgehoben, in welchem die Müller'schen Stützfasern hervortraten. An die Limitans interna schloß sich nach innen eine mächtige Schicht feinfaserigen Gewebes, in welchem der Glaskörper aufgegangen war. Im vorderen Abschnitte der Netzhaut befanden sich zahlreiche größere und kleinere Blutungen. Die Gefäße waren stark verdickt, vielfach durch adventitielle und endotheliale Wandverdickung obliteriert. Die Aderhaut war stark verdünnt (Folge der Drucksteigerung), aber kaum infiltriert.

Es handelte sich nicht um einen entzündlichen, sondern um einen degenerativen Prozeß, bei welchem Gefäß-Entartung mit Blutungen und Netzhauterkrankung mit ödematöser Infiltration nebeneinander und hintereinander auftraten.

Vereinzelte ähnliche Fälle sind beschrieben worden. Vielleicht reicht der Beginn der Erkrankung in die Fötalzeit zurück.

---

3) **Beitrag zur Frage der Amblyopie sympathica (Ambl. sympath. maligna),** von Dr. A. Perlmann, Augenarzt in Iserlohn.

„Ein 38jähriger, aller Wahrscheinlichkeit nach ganz gesunder Mann erleidet eine durchbohrende Verletzung eines Augapfels, die anscheinend ohne besonderen Zwischenfall in kurzer Zeit mit fast völliger Vernichtung des Sehvermögens ausheilt. Einige Monate später beginnt unter gleichzeitiger nervöser Schwächung des ganzen Körpers auf dem andren vorher normalen Auge mit leichten Reiz-Erscheinungen eine Abnahme der zentralen Sehschärfe, des Gesichtsfeldes, der Farben-Empfindung, des Lichtsinns, ferner eine rasche Ermüdbarkeit der Netzhaut, verbunden mit Über-Empfindlichkeit gegen Licht, schließlich eine Lähmung des Sphinkters und des Ciliarmuskels, während der Spiegelbefund andauernd normal bleibt. Nach Beseitigung des verletzten Auges verschwinden die Reiz-Erscheinungen ziemlich rasch, die andren dagegen bessern sich unter kräftigender Behandlung allmählich wohl etwas, kehren jedoch nach Wiederaufnahme der Arbeit allmählich in fast verminderter Stärke zurück."

In dem enukleïerten Augapfel wurden Anzeichen sympathisierender Entzündung nicht gefunden.

Verf. sucht nachzuweisen, daß es sich nicht um traumatische Hysterie handelte. Die Einengung des Gesichtsfeldes war nicht konzentrisch, und das Springen der Gesichtsfeldgrenzen fehlte. Auch die Lähmung der inneren Augenmuskeln spricht gegen Hysterie. An Simulation wäre zu denken, indessen läßt sich das Verhalten der Pupille nicht vortäuschen, welche bei mittlerer Weite Lichtreaktion zeigte, sich aber auf Eserin nur unvollkommen verengte.

Verf. vermutet, daß Schmerzen, Tränen, Rötung durch die Enukleation

beseitigt werden konnten, die zweite Gruppe der Erscheinungen dagegen, Amblyopie, Asthenopie, interne Ophthalmoplegie schon zu einer vom sympathisierenden Auge unabhängigen Erkrankung fortgeschritten war.

---

4) **Syphilis und Auge.** VII. Mitteilung. **Beitrag zur Klinik und pathologischen Anatomie der Augensyphilis,** von Privat-Dozent Dr. Jos. Igersheimer in Halle.

Einem 6 Monate alten hereditär luetischen Kinde wurde das linke Auge wegen Gliom-Verdacht enukleïert. Das rechte Auge war gesund. Der linke Bulbus wurde lebenswarm fixiert. Die anatomische Untersuchung ergab, daß kein Gliom vorlag, sondern durch ein organisiertes Exsudat vorgetäuscht worden war. Iris und Ciliarkörper waren stark zellig infiltriert. In einem Bulbusquadranten war die Pigmentschicht stellenweise durchbrochen und das Pigment körnig zerfallen, das darüber liegende Epithel entartet oder gewuchert und teilweise geschwunden. Veränderungen dieser Art sind bekannt, bei syphilitischen Entzündungen aber bisher nicht beschrieben.

Die Netzhaut war hochgradig erkrankt und zwar vorwiegend in den inneren Schichten, die mit Lymphocyten, Plasmazellen und gewucherter Glia dicht durchsetzt waren. Die Ganglienzellen ließen sich kaum erkennen. In den Gefäßen fehlten erhebliche Endothelveränderungen, so daß die Netzhauterkrankung wahrscheinlich unabhängig von den Gefäßen durch direkte Einwirkung des syphilitischen Giftes auf die Gewebe verursacht war. Die äußeren Netzhautschichten waren nur fleckweise erkrankt. In den zentralen Bezirken der Netzhaut fanden sich umschriebene mit Lymphocyten und Plasmazellen angefüllte Hohlräume, die vermutlich durch entzündliche Exsudation entstanden waren.

Die Aderhaut war im Gegensatz zu dem vorderen Abschnitte der Uvea wenig erkrankt, strichweise so gut wie normal. Man kann daher nicht annehmen, daß die Netzhaut-Erkrankung von der Aderhaut her verursacht wurde. Der vorliegende Fall bringt zum ersten Male den sicheren Beweis, daß neben einer spezifischen Entzündung des vorderen Uvealtraktus eine spezifische koordinierte Erkrankung der Netzhaut bestehen kann ohne Zwischenglied einer Aderhaut-Erkrankung.

Das Kind blieb körperlich und geistig in der Entwicklung zurück. Noch im 3. Lebensjahre war der Gang unsicher, dabei Parese des linken Facialis und typische periphere Chorioidea-Retinitis des rechten Auges.

---

5) **Augenärztliche Instrumente der Alten,** von Dr. med. et jur. Theodor Meyer-Steineg, a. o. Prof. an der Universität Jena.

Bei einer Reise durch Griechenland und Kleinasien gelangte Verf. in den Besitz einer beträchtlichen Anzahl chirurgischer Instrumente, unter denen sich auch augenärztliche Instrumente befanden. Besonders reichhaltig war ein Kollektivfund von Kos, der Heimat des Hippokrates. (Vgl. Th. M.-St., Chirurgische Instrumente des Altertums. Jena, Gustav Fischer, 1912.)

Die Instrumente dürften aus dem 2. Jahrhundert v. Chr. stammen und waren meistens aus Bronze gearbeitet. Von einem zugehörigen Kasten fand sich nur eine Hälfte vor, welche Andeutungen von Leisten zeigt, mit denen vermutlich eine feste Lagerung der Instrumente bewirkt wurde. Einzelne Stücke waren so eingerichtet, daß sie zur bequemeren Handhabung ohne Mühe mit anderen Stücken verbunden werden konnten.

Bemerkenswert sind 2 Lidhalter in Gestalt breiter stumpfer Haken,

welche in der antiken Literatur nicht erwähnt werden. (Das ist ein Irrtum. Vgl. meine Geschichte der Augenh., II, S. 197. J. H.) Im übrigen zeigen die Abbildungen eine Cilienpinzette, Kauter, eine aus Silber verfertigte Starnadel, Messer, scharfe Haken, Salbenreiber.

6) **Über Knorpel-Ausschälung gegen Ectropium senile,** von Prof. Dr. L. Kugel in Bukarest.

Für die Heilung des Ectropium senile genügt die Ausschälung des ganzen Tarsus. Das Gewebe schrumpft nach dem Eingriff zusammen, und eine operative Verkürzung des Lides ist nicht erforderlich. Das Lid wird über einen Desmarres'schen Lidhalter gespannt und dann in unmittelbarer Nähe der inneren Lidkante in ihrer ganzen Länge auf den Tarsus eingeschnitten. Die Bindehaut soll ohne Fensterung mit dem Messer abgelöst werden, was unschwer gelingt. Nach Lösung der hinteren Fläche wird der Tarsus mit der Schere ausgeschnitten. Die Wunde wird durch 3—4 Matratzen-Nähte geschlossen, deren Fäden in der Haut 1—$1^1/_2$ mm unterhalb der Cilien liegen. Das Auge wird nicht verbunden, sondern nur mit einem Gitter bedeckt. Das Verfahren eignet sich nur für diejenigen Fälle, bei denen eine Erschlaffung der Lider vorliegt.

Die Erfolge waren in zahlreichen Fällen gleichmäßig befriedigend und zeigen, daß es nur auf die Beseitigung der Verdickung des Lides ankommt.

In einem Nachtrage berichtet Verf., daß in einem nach Abschluß der Arbeit operierten Falle voller Erfolg erst durch die nachgefügte Szimanowski'sche Operation erzielt wurde.

7) **Zur pathologischen Anatomie der Netzhaut-Ablösung,** von Dr. G. Ischreyt in Libau.

Verf. fand in 2 Fällen die besonders durch Leber und Hippel bekannt gewordene Verdichtung des Glaskörpergewebes in der Nachbarschaft der Netzhaut. In dem einen Falle lag eine primäre Ablösung vor, im zweiten hatte schon längere Zeit Glaukom bestanden. Verf. glaubt in seiner Beobachtung eine Stütze der Retraktions-Hypothese erblicken zu dürfen.

8) **Arbeiten aus dem Gebiete der Pathologie des Zentralgefäß-Systems der Netzhaut.** II. Über doppelseitige Erblindungen, bzw. Sehstörungen durch plötzlichen gleichzeitigen oder ungleichzeitigen Verschluß beider Zentral-Arterien der Netzhaut oder ihrer Äste, von Privat-Dozent Dr. Clemens Harms in Tübingen.

In der Tübinger Klinik sind in den letzten 10 Jahren 3 derartige Fälle beobachtet worden, die ausführlich beschrieben werden. Daran reiht sich ein vierter Fall, der bereits 1908 in den „Amtlichen Nachrichten des Reichsversicherungsamtes" und 1912 in der „ärztlichen Sachverständigen-Zeitung" besprochen wurden. Außer diesen 4 Fällen konnten noch 11 genügend genau beobachtete Fälle in der Literatur gesammelt werden. Eine Reihe von Beobachtungen, welche hierher zu gehören scheinen, werden kritisch besprochen und ausgeschieden, weil ihre Zugehörigkeit zweifelhaft ist oder ungenaue Berichte ein sicheres Urteil nicht gestatten.

Die Doppelseitigkeit spricht gegen den embolischen Ursprung des Leidens. Örtliche Prozesse der Gefäßwand geben Anlaß zum Verschluß des Lumens und entwickeln sich bei Erkrankungen des Herzens und der Gefäße: Insuffizienz und Stenose der Klappen, Arteriosklerose.

Die Prognose ist im allgemeinen ernst, doch kommen Besserungen vor. Selbst wenn doppelseitige Erblindung schon einige Tage bestanden hat, stellt sich in seltenen Fällen, wenigstens auf einem Auge, ein geringes Sehvermögen wieder ein. Bei einseitiger Erkrankung ist die Wahrscheinlichkeit, daß auch das zweite Auge erkrankt, sehr gering.

Während der Korrektur der Arbeit fand Verf. noch 5 weitere Fälle in der Literatur.

---

9) **Über eine Methode zur subjektiven Prüfung von Brillenwirkungen.** II. Teil, von M. v. Rohr und W. Stock in Jena.

Mit Hilfe der Fick'schen Kontaktbrille untersuchte ein im Beobachten geübter Augenarzt, wie sich die Deutlichkeit der Bildwahrnehmung im Blickfelde bei einem brilletragenden Ametropen verhält. Nimmt man Gläser mit möglichst dünnem Rande und als Kreuzungspunkt für die schiefen Hauptstrahlen einen Achsenpunkt, der in 25 mm Entfernung vom hinteren Brillenscheitel mit dem Augendrehpunkt zusammenfällt; so kann man den Astigmatismus schiefer Bündel durch passende Durchbiegung bei Gläsern zwischen + 8,0 D. und — 25,0 D. aufheben. Für Aphakische, die über + 8,0 D. gebrauchen, sind Katralgläser[1] zu wählen, deren Vorzüge auch bei diesen Versuchen hervortraten. Sehr deutlich wurde die den Star-Operierten so lästigen Veränderungen der Tiefenvorstellung empfunden. Der Arzt, welcher diese Versuche mit sich selbst anstellte, bewegte sich im bekannten Raume unsicher, weil er überall anzustoßen fürchtete.

Durch Bestimmung der Sehschärfe bei verschiedener Blickrichtung wurde die Überlegenheit der punktuell abbildenden Gläser über die gewöhnlichen Brillengläser deutlich nachgewiesen. Um die Verhältnisse beim Astigmatismus zu studieren, wurde die Vorderfläche der Fick'schen Kontaktbrille zylindrisch geschliffen. Hier ist zu beachten, daß der besonders bei gewöhnlichen Brillengläsern auftretende Astigmatismus schiefer Büschel je nach der Blickrichtung günstig oder ungünstig auf die Korrektion des Astigmatismus wirken kann. Wird eine Zylinderbrille mit symmetrischer Achsenstellung getragen, so treten an bestimmten Stellen des Blickfeldes Höhenfehler auf, welche, wenn der Muskelapparat nicht für den Ausgleich genügt, zu Doppelbildern führen müssen. Bei punktuell abbildenden Gläsern treten die Doppelbilder nach oben hin rascher auf, als nach unten. Wir sehen viel mehr nach unten, als nach oben und sind daher mehr gewöhnt, Höhenfehler auszugleichen. Diese Doppelbilder machen es manchem Astigmatiker unmöglich, eine Brille zu tragen.

---

10) **Pathologisch-Anatomisches über den Zusammenhang zwischen Augen- und Nasenleiden,** von A. de Kleijn in Utrecht und N. Gerlach in Assen.

Eine 48 jährige Frau, welche einige Jahre vorher an Rhinitis und Empyem der Highmorshöhle gelitten hatte, erlag einer Pneumonie. Bei der Sektion fand sich dünnflüssiger Eiter in allen Nebenhöhlen der Nase. Die Schleimhaut des Tränenweges vom Sack abwärts war eitrig entzündet und an mehreren Stellen verschwärt. Die Entzündung hatte sich in schlauchförmige Ausbuchtungen der Schleimhaut fortgesetzt, die zum Teil abgeschnürt waren und einer Behandlung nicht zugänglich gewesen wären. Der Sinus sphenoid. zeigte chronisches Empyem und der Eiter erstreckte sich in die

[1] Gullstrand'sche Stargläser, mit mindestens einer asphärischen Fläche.

Markhöhlen der Scheidewand zwischen Sinus sphenoid. und Sehnerv. Die Scheiden des Sehnerven waren an einer dem Sin. sphenoid. gegenüberliegenden Stelle infiltriert, und die Infiltration setzte sich entlang einer kleinen Vene bis nahe an die Scheidewand fort. Ein lückenloser Zusammenhang der beiden Herde konnte nicht nachgewiesen werden, ist aber wahrscheinlich, zumal sich im Sinus sphenoid. und in den Scheiden Kapseldiplokokken fanden.

Rechts bestand Neuritis optica mit Vakuolen im Nerven. Der linke Sehnerv war gesund.

11) **Ein histologisch untersuchter Fall von papulös luetischer Iritis,** von Lottrup Andersen, Rigshospitalet, Kopenhagen.

Die ganze Iris, welche während des Lebens temporal — unten eine etwa hanfkorngroße Papel gezeigt hatte, konnte untersucht werden. Als die Untersuchung stattfand, mochte die Papel etwa 10 Tage in der Rückbildung begriffen sein. Sie war kreisrund, maß 1,5 mm im Durchmesser und reichte bis zu dem mit der vorderen Linsenkapsel verwachsenen Rande der Pupille. Neben vereinzelten Plasmazellen und Mastzellen waren es vorwiegend Lymphocyten, welche die tiefsten Lagen der Iris, besonders an der Stelle des größtenteils geschwundenen Sphinkters durchsetzten. Vermutlich war die Infiltration früher dichter. Riesenzellen, epitheloide Zellen, Nekrose, Endarteriitis fehlte gänzlich. Im Bereiche des Infiltrates war keine Pigmentlage vorhanden und das Gewebe diffus mit Pigment überschwemmt.

Der Befund zeigt, wie eine Papel aussehen kann, gestattet aber nicht den Schluß, daß jede Papel dasselbe histologische Bild darbietet.

12) **Weiterer Beitrag zur Frage der Anaphylaxie durch Linsen-Eiweiß,** von Prof. Dr. P. Römer und Privat-Dozent Dr. H. Gebb in Greifswald.

Die Verff. wenden sich nochmals gegen Krusius und berichten über weitere Versuche an Meerschweinchen. Anaphylaktische Erscheinungen blieben aus nach intraperitonealer Vorbehandlung mit Meerschweinchen-Linse und intravenöser Reïnjektion von Meerschweinchen-Linse 14 Tage später. Auch nach intravenöser Vorbehandlung mit Kalbslinse und intravenöser Reïnjektion von Meerschweinchen-Linse zeigte sich keine Anaphylaxie. Ebenso löste nach Vorbehandlung mit intravenöser Einverleibung von Meerschweinchen-Linse nach 14 Tagen intravenös eingespritzte Kalbslinse keine Anaphylaxie aus.

Im Gegensatz zu Krusius vertreten die Verff. den Standpunkt, daß der „Horror autotoxicus" auch für Linsen-Eiweiß und Meerschweinchen gilt.

13) **Beitrag zur Frage des spontanen Auftretens isolierter Sehnervenscheiden-Hämatome,** von Dr. Erich Seidel, Assistent der Universitäts-Augenklinik zu Heidelberg.

Eine 56jährige Frau erhielt plötzlich einen Anfall von Erbrechen und Schwindel mit anschließender leichter Parese der linken Körperhälfte. Der Verdacht, daß ein cerebrales Leiden vorliege, wurde in der Folgezeit nicht bestätigt. Etwa ein halbes Jahr nach diesem Anfall erblindete das linke Auge im Anschluß an eine heftige psychische Erregung plötzlich auf Fingerzählen in 2 m, und der Augenspiegel zeigte eine frische Stauungspapille. Sonstige Erscheinungen fehlten. Später war die Papille weiß, scharf begrenzt, die Gefäße etwas eng. Sehschärfe wie früher. Verf. vermutet eine Blutung in die Sehnervenscheiden.

14) **Über die Anwendung der Lokal-Anästhesie bei Exenteratio orbitae,** von Dr. Erich Seidel, Assistent der Universitäts-Augenklinik zu Heidelberg.

Von frischer 1%iger Novokaïn-Lösung mit 5 Tropfen Adrenalin 1‰ auf 10,0 wurden oben, unten und nasal 2 ccm, temporal 4 ccm injiziert. Nach 28 Minuten Beginn der Operation, die ohne Schmerzempfindung ausgeführt werden konnte. Scheer.

II. Annales d'Oculistique. 1912. September bis Dezember.

1) **Bemerkungen über Farbensinn und Datonismus. Neue Anordnung von Wollproben zur Erkennung der Farbenblindheit,** von Armaignac.

---

2) **Drei Fälle von Embolie der Zentralarterie im Verlauf der Schwangerschaft,** von Teillais.

Das Blut schwangerer Frauen zeigt gewisse Anomalien in seiner Konstitution. Die roten Blutkörperchen nehmen an Zahl ab, namentlich zu Ende der Schwangerschaft. Ebenso sinkt der Gehalt an Hämoglobin und Albumin. Während die Menge des Fibrins zunächst sinkt, steigt sie vom 6. Monat an beträchtlich und verleiht dem Blute eine größere Gerinnbarkeit und dadurch die Möglichkeit zur Thromben-Bildung. Letztere wird begünstigt durch die Verlangsamung des Blutstromes, namentlich in den unteren Venengebieten.

---

3) **Macacus inuus als Reagens auf Trachom. Filtrierbarkeit des Virus und Infektiosität der Tränen,** von Nicolle, Blaizot und Cuénod.

Von allen tieferstehenden Affen verhält sich der oben genannte allein nicht refraktär. Das unsichtbare Virus des Trachoms ist, wie aus den Versuchen hervorgeht, filtrierbar. Ebenso ergibt sich eine Infektiosität der Tränenflüssigkeit selbst auf unverletzter Bindehaut.

---

4) **Über die Entwicklung des Glaskörpers und der Zonula beim Menschen,** von Magitot und Mawas.

Zusammenfassendes Referat aus den Archives d'Anatomie microscopique.

---

5) **Keratitis parenchymatosa e lue congenita nach Linearextraktion einer Katarakt,** von Lacompte.

Die Anamnese war stark positiv. An den Augen des 15jähr. Mädchens zeigte sich ein doppelseitiger hinterer Rindenstar. Am dritten Tage nach der Extraktion zeigten sich die ersten Hornhaut-Symptome. Tuberkulose war auszuschließen, während Wassermann positiv war. Mehrere, 7 Jahre vorher vorgenommene Diszissionen hatten die Keratitis nicht zum Ausbruch kommen lassen.

---

6) **Warum die Statistiken über den Refraktionszustand der Schüler so wenig übereinstimmend sind,** von Bettremieux.

---

7) **Subakute Meningitis nach Enukleation wegen posttraumatischer Phlegmone,** von Jacqueau.

Phlegmone, Enukleation und Meningitis spielten sich in 3 Tagen ab.

Der Fall spricht wieder gegen die Vornahme der Enukleation. Vielmehr dürfte in solcher Lage die Exenteration mittels Glühhitze am Platze sein.

8) **Angeborene Reste der vorderen Gefäßhaut der Linse,** von Cosmettatos.

9) **Atypische Keratitis,** von Morax.

Nach oberflächlicher Hornhaut-Verletzung entwickelt sich ein chronischer Reizzustand mit zentralem Ulcus und Bildung von Knötchen in der Iris. Drei Monate später zeigt das andre Auge eine Cyclitis, ohne Beteiligung der Netzhaut und des Glaskörpers (parasympathische Ophthalmie).

10) **Zwei reflexlose Augenspiegel,** von Dufour.

11) **Die drohende Hornhaut-Perforation,** von Chaillous.

Behandlung mit Paracentese und wiederholten Lüftungen der Wunde zur Eröffnung der Vorderkammer.

12) **Disseminierte gummöse Sporotrichose,** von Chaillous.

Im Verlauf intraokularer Knoten mit Perforation der Sklera.

13) **Vereinfachung der Krönlein'schen Operation,** von Magitot und Landrieu.

Im Original nachzulesen.

14) **Untersuchungen über Sehschärfe,** von Pergens.

15) **Zwei Fälle Neuritis optica infolge von Malaria,** von Bourland.

Malaria macht im allgemeinen geringe Augensymptome. Verf. rät in allen Fällen zu spiegeln, da bekanntlich eine Neuritis ohne wesentliche Sehstörung verlaufen kann.

16) **Nachruf auf Dor,** von Chevallereau.

17) **Zur Akkommodation der Vögel,** von Leplat.

Der Sphincter pupillae bei den Vögeln ist sehr entwickelt und spielt eine wichtige Rolle bei der Akkommodation. Die Dilatation kommt hier wie bei den Säugetieren durch die Bruch'sche kontraktile Membran zustande. Die Wirkung der Irismuskulatur geht Hand in Hand mit der der Ciliarmuskeln. Durch die Untersuchung wird die Hess'sche Lehre gestützt.

18) **Acht Fälle angeborener Hornhaut-Trübungen,** von Lacompte.

Ohne auf die Frage der Entstehung einzugehen (Entwicklungs-Hemmung oder fötale Entzündung) wurden 8 Fälle mitgeteilt, die im Verlaufe von 26 Jahren in Wien beobachtet worden sind. Anatomische Daten werden nicht gegeben.

19) **Wassermann'sche Reaktion bei Keratitis diffusa, Iritis, Lähmungen und Atrophien des Opticus,** von Liégard und Offret.

Die Zahlen stimmen im allgemeinen mit den bereits anderweitig veröffentlichten überein.

20) **Periostitis des Stirnbeins nach Typhus**, von Fromaget.

Vier Jahre nach einer abgelaufenen Typhus-Erkrankung zeigte sich eine Schwellung am oberen Orbitalrande. Da Fluktuation bestand, wurde inzidiert und in dem herausfließenden Eiter Bazillen gefunden, die morphologisch und kulturell der Eberth'schen gleichen.

21) **Gibt es eine binokulare hystero-traumatische Diplopie?** von Bettremieux.

22) **Revolverkugel im Chiasma**, von Roy.

Der Sitz konnte röntgenologisch festgestellt werden. Die Verletzung hatte doppelseitige Erblindung im Gefolge. Moll.

III. Archives d'Ophtalmologie. 1912. September bis Dezember.

1) **Augen-Komplikationen bei der Paget'schen Krankheit**, von H. Coppez.

Unter Paget'scher Krankheit wird Osteïtis deformans verstanden, die durch Volumen-Vermehrung und Deformation namentlich der langen Knochen und der Schädeldecke charakterisiert ist. Verf. hat 4 Fälle der fraglichen Krankheit beobachtet, die alle das Gemeïnsame hatten, daß sich in der Gegend der Makula kleinste gelbliche Degenerationsherde fanden, welche zu leichten Skotomen und Metamorphopsie führten. Gelegentlich traten punktförmige Blutungen auf. Eine Ätiologie ist nicht zu finden gewesen. Vielleicht ist es die gleiche, wie bei der Grundkrankheit.

2) **Polyneuritis der Hirnnerven im Gefolge von Behandlung mit Arsenobenzol**, von Antonelli.

Verf. teilt einen sehr charakteristischen Fall mit und bricht eine Lanze für die erprobte Merkurbehandlung.

3) **Tuberkulose der Augapfel-Bindehaut**, von Opin.

4) **Tuberkulin und Augen-Tuberkulose**, von Beauvieux.

Mitteilung von sechs verschieden lokalisierten Fällen, die sämtlich durch Tuberkulin sehr günstig beeinflußt worden sind.

5) **Skotom und Läsion der Makula bei Sonnenfinsternis**, von Vinsonneau.

Die Folgen der direkten Beobachtung der Sonne treten in zwei ganz charakteristischen Formen auf. Entweder handelt es sich nur um Blendungs-Erscheinungen der Netzhaut ohne nachweisbare Veränderungen, oder es findet sich ein makularer Herd mit entsprechendem Skotom.

6) **Sympathicus-Lähmung als Ätiologie der Heterochromie**, von Bistis.

Verf. will die erworbene Heterochromie als viertes Symptom dem bekannten Horner'schen Komplex zurechnen und als für Sympathicus-Lähmung beweisend hinstellen. Den Pigmentschwund erklärt er als eine Trophoneurose.

7) **Operation des Strabismus sursum et deorsum vergens**, von Landolt.

Ist im Original nachzulesen.

8) **Experimenteller Beitrag zur Lehre von der Sporothrichose endogener Art,** von Bourdier.

Klinisch scheint eine Sporothrichose des Auges auf dem Wege endogener Infektion vorzukommen. Verf. hat diese Möglichkeit auch durch das Experiment erwiesen.

9) **Pupillenreaktion durch Adrenalin bei paralytischer Miosis,** von Weekers.

Während Adrenalin-Einträufelung im normalen Auge keinen Einfluß auf die Größe der Pupille hat, bewirkt sie bei paralytischer Miosis (Sympathicus-Lähmung) deutliche Mydriasis.

10) **Die Verschreibung von Gläsern bei Trägern von künstlichen Augen,** von Coulomb.

Der kosmetische Effekt kann sehr gehoben werden, wenn bei tief liegendem und kleinem künstlichen Auge davor ein Konvexglas gesetzt wird. Umgekehrt wirkt ein Konkavglas in geeigneten Fällen. Im allgemeinen sind gewölbte Gläser den planen vorzuziehen, da sie durch Reflexe die Prothese nicht so deutlich erkennen lassen.

11) **Behandlung der Glaukome durch Osmose,** von Markbereiter.

Vorläufige Mitteilung. Der zugrunde liegende Gedanke besteht darin, eine geeignete Substanz zu finden und unter die Bindehaut zu spritzen, durch welche die Osmose von innen nach außen befördert wird.

12) **Glaukom und Netzhaut-Ablösung,** von Terrien.

13) **Tumor der Hypophysis,** von Cauvin.

Es bestand Akromegalie und Augenstörungen mit bitemporaler Hemianopsie. Die Therapie war radio-organisch, wodurch eine bedeutende Besserung des Sehens und des Gesichtsfeldes erreicht wurde.

14) **Soll man Erblindeten die Wahrheit sagen?,** von Eliasberg.

Polemisiert gegen Hirschberg.[1] Bei drohender völliger Atrophie ist offene Aussprache oft geboten. Bei beginnendem Star ist sie natürlich nicht angezeigt.

15) **Konglomerat-Tuberkel der Aderhaut,** von Terrien.

16) **Passageres Glaukom durch Trauma,** von Cantonnet.

Es bestand außer traumatischer Mydriasis nur leichte Reizung mit stark erhöhtem Druck, der bald von niedrigem Druck gefolgt war. Wahrscheinlich waren vasomotorische Störungen die Ursache.

17) **Conjunctivitis pseudomembranacea tuberkulösen Ursprungs,** von Gouffrein.

18) **Physiologischer Mikulicz'scher Symptomenkomplex,** von Frenkel.

Hypertrophie der Speicheldrüsen kommt sehr häufig physiologisch vor,

[1] Dieser hat im folgenden Heft der Arch. geantwortet.

namentlich in der Gegend von Toulouse. Damit sind häufig stark entwickelte Tränendrüsen vergesellschaftet. Mancher Fall von Mikulicz'scher Krankheit dürfte so erklärt werden.

---

19) **Die Veränderungen der Sehbahnen und der Augenmuskeln bei multipler Sklerose,** von Velter.

---

20) **Linsenkontusion,** von Bonnefon.
Experimentelle Studie im Hinblicke auf die nachfolgende Trübung.

---

21) **Kongenitale spastische Retraktion des Oberlids,** von Terrien und Hillion.

Moll.

IV. Ophthalmology. 1912. Oktober.

1) **Die neueren Glaukom-Operationen,** von L. Webster Fox.

Verf. streift die Herbert'sche, von Bishop Harman verbesserte Sklerektomie, erwähnt die Heine'sche Cyclodialyse und die Lagrange'sche, von vielen gerühmte, aber von Abadie bekämpfte Sklerektomie, um dann im wesentlichen auf die Elliot'sche Trepanation ausführlich einzugehen, die er selber in hundert Fällen ohne jede Störung vollzogen hat. Er weist darauf hin, daß das Verfahren wegen der fast gleichzeitigen Veröffentlichungen nach Fergus-Elliot benannt werden sollte, während die Idee, ein Loch in die Lederhaut zu bohren, viel älteren Datums sei. Schon Argyll Robertson habe daran gedacht, wenn eine Iridektomie nicht gemacht werden konnte (1876), und auch Blance (1903) und Fröhlich (1904) haben eine gleiche Anregung gegeben. Verf. verwendet statt des empfohlenen Trepans von 1,5 bis 2 mm den Hippel'schen Hornhaut-Trepan, für den er sich mehrere Ansätze hat machen lassen, und findet die Handhabung gleichmäßiger und sicherer. Bei allen Fällen hat er neben der Tonometer-Messung auch die Blutdruck-Messung vorgenommen. In einem solchen Falle, wo der Blutdruck 290 Hg betrug (das Tonometer zeigte 88 mm an), erwies sich die Überlegenheit des neuen Operations-Verfahrens ganz eklatant, da eine Iridektomie nach Verf.'s Ansicht unzweifelhaft wegen starker Blutungen zur Enukleation geführt hätte.

Die Sympathikus-Resektion hat für Verf. trotz der Fürsprache durch so bedeutende Namen wie Joboulay, Abadie und Jonnesco nur noch eine historische Bedeutung. Die hintere Sklerotomie nach dem Vorschlage Guerin's sei als vorbereitende Operation für die Iridektomie immerhin nicht zu unterschätzen.

---

2) **Einseitiges Glaukom durch angeborene Mißbildung,** von Louis Dor. (Übersetzung aus dem Französischen.)

---

3) **Technik und Wirkungsweise der neueren Operationen bei Netzhautablösung,** von Bettremieux. (Aus dem Französischen übersetzt.)

---

4) **Ein Fall von Geschwulst im Pons-Kleinhirnwinkel,** von Danis und Geerts. (Übersetzt.)

---

5) **Leprom der Regenbogenhaut. Heilung durch Radium,** von José de Jesus Gonzales in Leon (Mexiko).

Es handelt sich um die seltene Form eines isolierten Lepraknoten, der

im Gegensatz zur Regel nicht im Iriswinkel, sondern am freien Rande gelegen war und durch eine dreimalige Bestrahlung mit Radium in größeren Pausen in ganz auffallender Weise sich rapide besserte. Eine unbedeutende hintere Synechie war das einzige Überbleibsel, die Sehschärfe hob sich wieder zur normalen. Auch gleichzeitige Haut-Eruptionen wurden günstig beeinflußt.

---

6) **Übersicht über die gebräuchlichen operativen Verfahren beim Trachom. Beschreibung einer eigenen Methode einer Auskratzung mittels Streifen sterilisierten Sandpapiers,** von D. H. Coover.

Verf. benutzt ganz feines Sandpapier Nr. 0—00, das er durch trockene oder feuchte Hitze, event. auch durch Abbrennen aufgegossenen Alkohols sterilisiert hat. Sorgfältige Ausstülpung der Bindehauttaschen hält er für wesentlich. Die Reaktion sei unbedeutend, ein leichtes Exsudat, das in 4 bis 5 Tagen wieder schwinde und mit milder Höllenstein-Lösung, $1^0/_0$ Ichthyolvaselin oder schwacher Cuprumlösung nachzubehandeln sei. Nach 4 bis 6 Wochen zeigen die Lider normales Aussehen. Dies Verfahren könne bei allen Fällen, selbst beim alten Narbentrachom angewendet werden. White und Phillips haben 1200 Indianer nach dieser Methode mit gutem Erfolge behandelt.

---

7) **Rückfällige Okulomotorius-Lähmung,** von Ferdinand Klinedinst

Betrifft ein 16jähriges Mädchen, das seit seinem 3. Lebensjahr mit nur einmaliger Unterbrechung im 13. Jahr, als es zum erstenmal menstruiert hatte, alle Jahre im Frühling an einer Okulomotorius-Lähmung erkrankte, die komplet auftrat, ohne sich mit irgend einer weiteren Hirnnerven-Erkrankung zu komplizieren. Verf. glaubt eine vasomotorische Störung verantwortlich machen zu sollen, die er wiederum auf eine Auto-Intoxikation vom Darm zurückführen möchte.

---

8) **Zur Frage der Brillen-Verordnungen,** von Dr. Louis Stricker.

Behandelt das Verhältnis zwischen Augenarzt und Optiker in praktischer und rechtlicher Beziehung.

---

9) **Die objektive Achsenbestimmung durch die Skiaskopie,** von W. L. Pannell.

Die subjektive Achsenbestimmung läßt sich leicht durch die Schattenprobe kontrolieren, wenn man den korrigierenden Zylinder einsetzt, durch den das Auge sphärische Krümmung erhält, und dann durch geringe Drehungen der Achse nach beiden Seiten den Schatten wieder auftreten läßt. Das Mittel der beiden Ausschläge bezeichnet die wahre Achsenstellung.

---

10) **Vorsicht bei der Prognose von Hornhaut-Verletzungen,** von Frank Jacobi.

---

11) **Die Star-Operation in der Kapsel vom Standpunkt des Assistenten,** von J. W. Millette.

Bei der Smith'schen Star-Operation spielt der Assistent fast eine ebenso wichtige Rolle, wie der Operateur selber. Verf. vertraut dem Lidhaken in der Hand eines geübten Assistenten mehr als dem Sperrer. Allerdings habe der Assistent sorgfältig den Druck des Lids und der Muskulatur zu überwachen, wenn er das Oberlid vom Augapfel abgehoben hält. Mit dem Lid-

haken kann er durch leises Hin- und Herschieben von einem Winkel zum andren stets das Operationsgebiet völlig frei halten für das Auge des Operierenden. Seine Verantwortung ist am größten während der Entbindung der Linse und der nachfolgenden Toilette der Wunde.

---

12) **Revolver-Bleikugel im Chiasma,** von Dr. J. N. Roy.

Der Sitz der Kugel konnte durch Röntgenstrahlen festgestellt werden. Der 75jährige Patient ertrug die Verletzung durch die 5 mm-Kugel, die von links her eingetreten und nach Durchquerung der hinteren Siebbeinmuscheln im Chiasma sitzen geblieben war, merkwürdig gut. Der Ausgang war völlige Erblindung des rechten Auges und temporale Hemianopsie auf dem linken. Dementsprechend fand sich totale Atrophie des rechten und nasale Abblassung des linken Opticus. Vorübergehend wurde infolge langsam resorbierten Blutergusses eine Lähmung des Externus, Internus und Ptosis beobachtet.

---

13) **Homöopathie in der Augenheilkunde,** von David A. Strickler.

---

14) **Simulation und ihre Entlarvung,** von Frank C. Todd.

Eine Vorlesung für Studenten über die verschiedenen Methoden der Entlarvung.

---

15) **Einige klinische und pathologische Beobachtungen bei 200 Fällen von Glaukom,** von Frederik Tooke. (Kgl. Victoria-Hospital in Montreal.)

Historisch-kritische Würdigung der verschiedenen Glaukomtheorien, am eigenen Material verglichen. Einzelheiten im Original nachzulesen.

---

16) **Die Sehschärfe bei den Mannschaften der Schiffsgeschütze,** von E. J. Grow.

Die Bedienungsmannschaft der Schiffsgeschütze in der Flotte der U. S. A. sollte nach den Forderungen des Verf.'s eine Mindestsehschärfe von $^{20}/_{15}$ auf einem und $^{20}/_{20}$ auf dem andren Auge haben. Hypermetropen über 3 Di. seien zurückzuweisen. Ein Register über jeden einzelnen Untersuchten sollte als Grundlage für die obligatorischen Nachprüfungen geführt werden, um etwaigen Rückgang der Sehschärfe beurteilen zu können. Zur Untersuchung taugen nur Sehproben wie die internationalen, die sich nicht auswendig lernen lassen.

Peltesohn.

Vermischtes.

1) 85. Versammlung Deutscher Naturforscher und Ärzte, Wien, 21. bis 26. September 1913. — Geschäftsführer: Prof. Dr. F. Becke, Wien, I. Universitätsplatz 2. Prof. Dr. C. Freiherr von Pirquet, Wien, VIII. Alserstraße 21. — Abteilung 25, Augenheilkunde. Univers.-Prof. Dr. Friedrich Dimmer, Wien, I. Reichsratsstraße 15.

2) XVII. internationaler Kongreß der Medizin. Den Vorsitz in der augenärztlichen Sektion hat Sir Anderson Critchett übernommen.

3) Die alten Ärzte haben schon klar ausgesprochen, daß man den Kranken nicht durch schlimme Vorhersage zur Verzweiflung bringen soll.

I. In der hippokr. Schrift *περὶ εὐσχημοσύνης* heißt es (c. 16, Littré IX, S. 242): *μηδὲν ὑποδείκνυντα τῶν ἐσομένων ἢ ἐνεστώτων αὐτέοισι· πολλοὶ γὰρ δι'*

αἰτίην ταύτην ἐφ' ἑκάτερα ἀπεώσθησαν. . . . man soll ihnen nichts von der bedrohlichen Zukunft verraten. Denn viele sind dadurch schon zum äußersten (d. h. zum Selbstmord) getrieben worden.

II. In der letzten **arabischen Augenheilkunde** (von Šādilī zu Kairo, XIV. Jahrh. u. Z.) heißt es: „Zu einem der Augenärzte kam ein Mann, in dessen beiden Augen der Star war, und zwar ein schlimmer. Da sagte jener: „„Warte, denn der Star in deinen beiden Augen läßt keine Hoffnung zu.““ Da wurde der Mann ohnmächtig und fiel tot zu Boden.

Aber der Arzt darf dem Kranken die Hoffnung nicht abschneiden, auch wenn der Star schlecht ist; sondern er fürchte Gott, daß er nicht veranlasse, was in dieser Welt als verboten gilt.“ (D. h. Selbstmord.) H.

Bibliographie.

1) **Der gegenwärtige Standpunkt in der Therapie des Alterstars**, von Prof. Elschnig in Prag. (Med. Klinik. 1912. Nr. 27.) Die Entwicklung des Alter-Stars hält Verf. für eine reine Alters-Erscheinung, hervorgerufen durch ein Mißverhältnis zwischen Verdichtung des Kernes und regeneratorischer Tätigkeit der Linsen-Epithelien; die Entwicklung des Alterstars ist durch keine Therapie aufzuhalten; eine gewisse Beeinflußbarkeit der Entwicklung des Alter-Stars ist aber durch allgemeine Maßnahmen, welche den Organismus kräftig erhalten, möglich; so können Änderung der Lebensweise und Ernährung Stillstand oder langsameres Fortschreiten der Starbildung mit sich bringen und hätten auch insofern eine Bedeutung, als sie den Erfolg der operativen Therapie wesentlich günstiger gestalten. Was den Zeitpunkt der Operation anbelangt, so bezeichnet Verf. den Star dann als zur Operation geeignet, wenn nicht mehr genug Sehvermögen vorhanden ist. Von der Operation sind temporär jene Formen auszuschließen, bei denen der Alter-Star gerade in Quellung begriffen, die Kammer somit seicht ist; man warte den Zeitpunkt ab, bis die gequollene Linse wieder ein normales Volumen hat; alle Reifungsverfahren sind zu verwerfen; der körperliche Zustand der Star-Kranken bedarf bezüglich des Zeitpunktes der Operation einer gewissen Beachtung. Bei einseitiger Starbildung und gutem Sehvermögen des andren Auges ist Verf. für die Vornahme der Operation, da bei jahrelangem Zuwarten die schlechtere körperliche Verfassung des Kranken, die Überreife des Stares, die senilen Veränderungen der Iris die vorzunehmende Operation ungünstig beeinflussen können. Unbedingt so bald als möglich soll bei hochgradig myopischem Auge zur Operation geschritten werden. Das Alter spielt bei der Operation keine Rolle, nur ist bei alten Leuten der Blutdruck zu beachten und eine beträchtliche Steigerung desselben eventuell durch einen Dyes'schen Aderlaß vor der Operation herabzusetzen. Den postoperativen Entzündungen wird durch Beseitigung der Mikroorganismen (Streptokokken, Staphylokokken) aus dem Bindehautsack vorgebeugt; man erreicht dies mit ziemlicher Sicherheit durch Einträuflungen von Hydr. oxycyan. 14 Tage hindurch 2—3 mal täglich. Liegt Tränensack-Blennorrhöe vor, so muß der Tränensack exstirpiert werden. Exakte, schonende, operative Technik schützt vor rein traumatischen und vor postoperativen Entzündungen infolge des Zurückbleibens von Startrümmern. Bei Diabetikern suche man vor der Operation durch geeignete Maßnahmen den Zuckergehalt herabzusetzen; bei Vorhandensein von Aceton im Harn ist von der Operation abzusehen. Postoperative Iridocyclitis ist bei aseptischem Verfahren auch bei Diabetikern

nicht zu besorgen. Was die Operations-Wunde betrifft, so ist das Haupterfordernis: genügend großer Schnitt dicht am Hornhautrande und Deckung desselben mit einem breiten Bindehautlappen. Die Erhaltung einer runden Pupille soll angestrebt werden. Verf. greift zur Iridektomie nur bei fettleibigen Individuen, bei Leuten, die husten, die einen hohen Blutdruck aufweisen und die Lider zukneifen und bei prominenten Augen mit straff anliegenden Lidern. Um Iris-Vorfall vorzubeugen, macht Verf. anstatt einer peripheren Iridektomie (Hess) eine periphere Inzision der Iris (Iriswurzel-Inzision). Nach der Operation erhalten beide Augen für 24 Stunden einen lockeren Pflaster-Verband; nach 4—5 Tagen wird selbst das operierte Auge nur mehr durch eine Kapsel oder durch das Fuchs'sche Gitter oder durch eine Brille geschützt. Ruhelage ist nach der Operation nur wenige Stunden notwendig. Glatten Verlauf vorausgesetzt, werden einseitig Extrahierte gewöhnlich am 10. bis 14. Tag entlassen. Nachstar wird durch Herausreißen eines möglichst großen Stückes bei der Eröffnung der Linsenkapsel vermieden; in höchstens $5^0/_0$ der Fälle liegt die Notwendigkeit einer Nach-Operation vor. Die neueren Verfahren der Extraktion der Linse in der Kapsel sind nur für Ausnahmefälle geeignet. Schenkl.

2) Augenärztliches aus Deutsch-Ostafrika. Während es für Ägypten ganz allgemein bekannt ist, daß dort Augenkrankheiten recht zahlreich epidemisch vorkommen, fehlten für das Innere Ostafrikas bis jetzt eingehende spezialistische Studien. Diese Lücke hat Prof. Dr. Krusius ausgefüllt, der über seine Studienreise in der Deutschen med. Wochenschr. 1913, Nr. 14 u. 15 berichtet. Er ging über Ägypten, wo er im Gouvernementshospital zu Mansourah die staatliche Bekämpfung der Augenkrankheiten studierte, mit der Usambara-Bahn bis Moschi und weiter mit einer Karawane vom Kilimandscharo zum Meru, um von dort mit Erlaubnis des kaiserlichen Gouverneurs Dr. Schnee das sonst verbotene Massai-Reservat zu durchqueren, wo er die meisten Augenleidenden zu finden erwarten konnte. Seine Aufnahme durch die Massai, bei denen er eine Fülle schöner, kraftvoll schlanker und vornehmer Erscheinungen fand, war eine recht freundliche. Die Zahl der Augenkranken war erschreckend hoch. Selten waren Augen-Erkrankungen nach Pocken, für die eine schon seit langen Jahren geübte Schutzimpfung angewendet wird. Die überwiegende Mehrzahl der Kranken und auch derer, die sich selbst für gesund hielten, litt an Trachom. Neben meist jahrelangen Krankheitsfällen fand Verf. auch einige frische, noch ansteckungsfähige, vorwiegend bei Kindern von ungefähr 3 bis 10 Jahren. Daß es sich um eine seit vielen Generationen endemische Seuche handelt, schließt er u. a. auch daraus, daß die Massai schon seit Urvätervorzeit von ihren eigenen Stammesgenossen verfertigte, sehr zweckmäßige Pinzetten zum Ausziehen der Augenwimpern besitzen. Über den Einschleppungsweg kann Verf. nur Vermutungen anstellen, doch glaubt er mit Merker, daß das Massai-Volk schon in den Vorzeiten seiner durch Ägypten erfolgten Abwanderung aus der großen semitischen oder hamitischen Familie das Trachom als Endemie mitgebracht hat. Es wäre deshalb wichtig, über das Vorkommen des Trachoms bei weiteren nicht-negritischen aus dem Norden eingewanderten Völkern, wie den Fullah des Tschadsee- und Nigergebietes, den Haussa und den Watussi Ruandas, Feststellungen zu machen. V. Z.

Um Einsendung von Separat-Abzügen wird gebeten (Berlin NW. 26 Schiffbauerdamm).

Verlag von Veit & Comp. in Leipzig. — Druck von Metzger & Wittig in Leipzig.

Centralblatt

für praktische

AUGENHEILKUNDE.

Herausgegeben von

Prof. Dr. J. Hirschberg, Geh. Med.-Rat, in Berlin.

Monatlich ein Heft. Preis des Jahrganges 12 Mark. Zu beziehen durch alle Buchhandlungen des In- und Auslandes und die Postanstalten des Deutschen Reiches.

1913. Siebenunddreißigster Jahrgang. Juni.

Zur Frage der Trachom-Immunität.

Von Dr. **M.** Meyerhof in Kairo.

In einer früheren Mitteilung[1] habe ich auf Grund klinischer Erfahrungen dargelegt, daß nach meiner Ansicht weder eine erworbene Immunität

[1] Über wiederholte Ansteckung mit Trachom. Centr. f. Augenh., 1911, S. 295—298.

gegen Trachom durch Überstehen der Krankheit, noch ein natürlicher Schutz gegen dieselbe existieren kann. Es gibt keine Rasse der Erde, welche nicht von Trachom befallen werden könnte. Aber auch aus dem Freibleiben eines Auges von Trachom bei Erkrankung des andren ist nicht der Schluß zu ziehen, daß nun etwa das gesunde Auge immun sei. Ich habe bereits in der erwähnten Arbeit über zwei Fälle von Spät-Infektion des gesunden Auges bei jugendlichen Individuen berichtet. Inzwischen ist mir ein dritter Fall vorgekommen, den ich wegen der Seltenheit des einseitigen Trachoms und der noch größeren Seltenheit einer späten Übertragung auf das gesunde Auge nicht mit Stillschweigen übergehen möchte.

Stavros R., 58jähriger Grieche, konsultiert mich am 9. Oktober 1912. Er lebt seit 10 Jahren in Ägypten, ist seit $3^1/_2$ Jahren auf dem rechten, vorher gesunden Auge erkrankt, viel behandelt und fünfmal operiert worden. Trotzdem hat die Sehkraft dauernd abgenommen, und stets wiederholte Schmerz-Anfälle hindern den Mann am Arbeiten. Das linke Auge ist nie krank gewesen. Der Befund war am rechten Auge folgender: Hochgradige Lidsenkung infolge bedeutender Verdickung und Verbreiterung des Lidknorpels. Starkes Trachom der Bindehaut, besonders des Oberlides, im 2. bis 3. Stadium mit dicken horizentralen Narbenzügen, die wohl zum Teil durch frühere Eingriffe erzeugt sind; beginnende Einwärtskehrung des oberen Lides. Totaler dickfleischiger Pannus der Hornhaut und zentrales Leukom. Tränenkanal durchgängig. S = Fingerzählen in 1 m Entfernung mühsam. Links normales Auge; auch mit der Lupe keine Spur von alten Trachom-Narben sichtbar. S = $^5/_{10}$, übersichtiger Astigmatismus. Da Auskratzung und Rollung bereits mehrmals erfolglos versucht worden war, so nahm ich am 10. Oktober die kombinierte Ausschneidung nach Heisrath-Kuhnt am Oberlide und die Ausrollung nach Knapp am Unterlide des rechten Auges vor. Ein 3 mm breiter Knorpelstreifen blieb stehen. Trotz baldiger Entfernung der Fäden stellte sich am 16. Oktober eine frische Hornhaut-Entzündung am operierten Auge ein. Unter Sublimat-Abreibungen verschwand dieselbe jedoch bald, und mit dem Kupferstift wurde im Laufe von 4 Monaten die Heilung vollendet. Der Bindehautsack ist trotz der Exzision ziemlich groß geblieben, die Lidbindehaut glatt und weiß, die Exzisions-Narbe fast unsichtbar. Die Hornhaut hat sich in erstaunlichem Maße aufgehellt. Indessen ist die Sehschärfe wegen des zentralen Flecks nur auf Fingerzählen in 5 m Entfernung gestiegen.

Am 15. Oktober, 5 Tage nach der Operation des rechten Auges, welches noch verbunden war, stellte sich an dem bis dahin völlig gesunden linken Auge, das nicht berührt worden war, eine leichte katarrhalische Bindehaut-Entzündung ein, die schon am folgenden Tage zu einem Schwellungskatarrh mit ziemlich starker Sekretion sich entwickelte. Das Sekret war — und blieb auch nachher — bakteriologisch keimfrei. Dagegen fanden sich

in Epithelabstrichen am 16. Oktober mit Giemsa-Färbung zahlreiche PROWAZEK-HALBERSTAEDTER'sche Körperchen, auf deren diagnostischen Wert ich schon früher hingewiesen habe[1]; derselbe wird auch durch das Ergebnis der Arbeiten der letzten Jahre nur wenig vermindert. In der Tat waren schon am 20. Oktober zwei kleine Follikel in der oberen Übergangsfalte und zarte oberflächliche („epitheliale") Keratitis festzustellen. Danach traten Chemosis rings um die Hornhaut und Lid-Ödem ein, welche am 23. den Höhepunkt erreichten, und unter 2°/₀ Höllenstein-Pinselungen bis zum 29. Oktober verschwanden. Etwa 15 kleine Randgeschwürchen blieben rings um die Hornhaut zurück und heilten im November ab, während ein frischer Pannus begann, in die Hornhaut besonders, von oben her, einzuwandern. Die Lidbindehaut zeigte inzwischen das Bild des „gemischten" Trachoms: sammetartige papilläre Schwellung der ganzen Schleimhaut mit (in fast regelmäßigen Abständen) eingelagerten kleinen graugelben Follikeln. Unter Behandlung mit dem Kupferstift und später Ausrollung nach KNAPP besserte sich dieser Befund; der Pannus bildete sich zurück, und zurzeit befindet sich Patient auf dem Wege der Heilung auch dieses Auges.

Wir haben hier demnach einen typischen Fall von Trachom-Infektion des gesunden Auges bei einem bejahrten Mann nach über 3jährigem Bestehen des Leidens auf dem andren Auge. Es ist auffallend, wie häufig das einseitige Trachom (so selten es an sich ist) schwer auftritt. Die Infektion des gesunden Auges ist in diesem Falle entweder bei oder kurz nach der Operation erfolgt; in welcher Weise, ist mir unklar, denn das gesunde Auge ist von mir nur einmal, vor der Untersuchung des kranken Auges berührt worden. In Zukunft werde ich in ähnlichen Fällen das gesunde Auge prophylaktisch behandeln. Die Inkubations-Dauer schwankt also zwischen 4 und 6 Tagen, was den Beobachtungen von ADDARIO und GREEFF an Überimpfungen auf Menschen entspricht. Die Heftigkeit des Verlaufs (Chemosis, Lidödem) dieses wirklich „akuten" Trachoms ist bemerkenswert. Ich habe sie öfters zu sehen Gelegenheit gehabt, und erst vor wenigen Wochen besonders schwer in einem Falle aus der Praxis des hiesigen Kollegen Dr. PERETZ. Doch steht die Geringfügigkeit der Absonderung in keinem Verhältnis zur Schwere der sonstigen Erscheinungen, und dies Zeichen bietet schon einen klinischen Unterschied gegenüber den andren akuten Infektionen der Bindehaut.

---

[1] DREYER und MEYERHOF, Über Befunde von Trachomkörperchen in Ägypten. Klin. Monatsbl. f. Augenheilk. XLVIII. 1910. S. 476.

Klinische Beobachtungen.

I. Endophthalmitis suppurativa nach Pneumonie.

Von Spitals-Ordinarius Dr. Julius Fejér.

(Mitteilung aus dem St. Margarethenspitale in Budapest.)

Die auf metastatischem Wege auftretende, sogen. endogene Panophthalmitis kommt ziemlich selten vor. Am häufigsten kommt die Irido-chorioiditis supp. nach Gehirnhaut-Entzündung vor, welche nach Abklingen der Entzündung und im Anfangsstadium der beginnenden Atrophie das Bild des Glioma nachahmt, weil der gelbe aus der Tiefe des Augapfels stammende Reflex sehr lange bestehen bleibt; es kam in meiner Praxis ein Fall vor, bei welchem nach multipler Furunculosis der Haut eine Irido-chorioiditis supp. entstand, welche mit Verknöcherung und Atrophie endete.

Vor einigen Monaten wurde ich zu einer 50 Jahre alten Dame gerufen, die an schwerer Pneumonie litt. Sie hatte hohes Fieber, die Herde in den Lungen wanderten hin und her und man konnte das ständige, hohe Fieber aus dem objektiven Lungen-Befunde nicht erklären. Die Angehörigen erzählen, daß die Wärterin die Umgebung des linken Auges mit Kölner Wasser benetzte, wahrscheinlich drang ein wenig spirituöse Flüssigkeit ins Auge ein, seit der Zeit sieht sie mit dem linken Auge nicht, es ist stark gerötet. Es ist keine Spur einer äußeren Verletzung zu finden, das Epithel der Hornhaut ist überall glatt, der Reflex normal, aber glanzlos, matt. Die linken Augenlider waren ein bischen geschwollen, es bestand ciliare Injektion, die Hornhaut matt, das Kammerwasser trüb; eine dünne gelbliche Eiter-Schicht bedeckte das Gewebe der Iris, die Pupille. Ich konnte aus dem Auge kein rotes Licht bekommen. Die Symptome wurden immer ärger, es sammelte sich Eiter am Boden der vorderen Kammer an, es entstand bald Chemosis um die Hornhaut, die Lider schwollen stark an, wurden pastös, — mit einem Worte, es entwickelte sich das vollständige Bild der Panophthalmitis. Die Dame starb 2 Tage später.

Den Fall sah ich in einem privaten Hause, und leider konnte ich den Eiter bakteriologisch nicht untersuchen. Es wäre wirklich interessant gewesen zu wissen, ob der Pneumococcus allein oder auch andere Coccus-Arten beitrugen auf endogenem Wege dies schwere Krankheitsbild des Auges hervorzurufen.

II. Ödem der Hornhaut nach Zangengeburt.

Von Spitalsordinarius Dr. Julius Fejér.

(Mitteilung aus dem St. Margarethenspitale in Budapest.)

Vor einigen Monaten brachte man ein 4 Wochen altes Kind in meine Ordination mit einer Trübung der linken Hornhaut. Ich bemerkte keine Spur einer äußeren Verletzung der Lider, keine Sekretion der Bindehaut, ich sah nur eine 2—3 mm lange, $1^1/_2$ mm breite, schief verlaufende feine Trübung in der Mitte der rechten Hornhaut, über welche das Epithel rein und glänzend war. Die sklerale Bindehaut neben dem Limbus außen war ein bißchen locker; auch waren darin ein paar punktförmige Ecchymosen sichtbar. Im ersten Moment dachte ich an eine Trübung, welche nach einer in utero ab-

gelaufenen Hornhaut-Entzündung zurückgeblieben ist, aber die subkonjunktivale Blutung lenkte meine Aufmerksamkeit auf den Gedanken, ob die Frau nicht eine Zangengeburt mitgemacht hatte. Die Frau bejahte meine Frage und da war ich mit der Sachlage im Reinen, daß der eine Löffel der Zange auf die Hornhaut den Druck ausübte und zwischen den Lamellen der Hornhaut Ödem verursachte. Die subkonjunktivale Blutung sprach auch für eine Verletzung. Nach der Angabe der Mutter war die Trübung anfangs größer, verschwand nach und nach und die Hornhaut erlangte bald ihre Durchsichtigkeit und den Glanz wieder.

In der Literatur wurden nach Zangengeburten schwere Augen-Verletzungen beschrieben, ich selber beschrieb im XXVIII. Jahrgange (1904) des Centralbl. f. pr. Augenheilk. einen ähnlichen Fall, mit dem Unterschiede, daß die Trübung größer und die Hornhaut milchig getrübt war; im Falle Wecker's war die Hornhaut in dem Maße getrübt, daß man die Pupille sogar bei seitlicher Beleuchtung nicht sehen konnte.

Solche Zufälle kommen bei den geübtesten Geburtshelfern vor, sie hängen meistens mit den topischen Verhältnissen, mit der Lage des Kopfes, mit den Maßen des Beckens zusammen.

III. Vaccina auf dem Lide.

Von Spitals-Ordinarius Dr. Julius Fejér.

(Mitteilung aus dem St. Margarethenspitale in Budapest.)

Schirmer beschreibt in der Monographie über Impf-Erkrankungen des Auges, daß die Impfpustel am häufigsten auf den Lidern, hie und da auf der Bindehaut und sehr selten auf der Hornhaut vorkommt unter dem Bilde einer Keratitis profunda. Herrenschwand beschrieb eine Abducens-Parese, entstanden auf toxischem Wege, nach Impfen. Eine Impfpustel auf dem Lide sehen wir an einer großen Ambulanz ziemlich selten.

Im Frühling dieses Jahres brachte man mir ein 8 Jahre altes Mädchen mit einer umschriebenen Entzündung des rechten oberen Lides. In der Mitte des Lides, nahe dem Rande war ein hellergroßer, circumskripter, mit scharfen Rändern versehener Bezirk zu sehen, dessen Mitte vertieft und dessen Grund mit speckigem, weißlichem Belage bedeckt war. Es blutete hie und da, wenn ich den Belag berührte. Im ersten Moment kam ich auf den Gedanken einer Pustel, — zwar sah ich Impfpustel in der Praxis sehr selten. In der Umgebung der Pustel war die Haut rot und empfindlich, die rechtsseitige präaurikulare Drüse war geschwollen, aber nicht schmerzhaft. Die an den beiden Oberarmen anwesenden ähnlichen Impfpusteln machten die Diagnose unzweifelhaft. Der Heilungsverlauf dauerte 8 Tage lang, es blieb am Lide eine kaum sichtbare Narbe zurück.

Das Gefährlichste ist die Komplikation von seiten der Hornhaut, weil dort der Prozeß in den tieferen Schichten zu verlaufen pflegt: es bleiben stationäre Trübungen zurück.

In diesem Falle vollführte das Kind selbst die Inokulation. Eine Ritzwunde am Lide, das Reiben der Lider und der Impfpustel, diese wechselseitigen Umstände haben die Infektion bewerkstelligt. In vielen Fällen wurde der Impfarzt verdächtigt. Die Reinlichkeit, der Schutzverband und die Belehrung über die Gefahren der Infektion verhüten unbedingt die Möglichkeit einer Inokulation.

IV. Abducens-Lähmung nach Alkohol-Injektion, ausgeführt wegen Neuralgia trigemini.

Von Spitals-Ordinarius Dr. Julius Fejér.

(Mitteilung aus dem St. Margarethenspitale in Budapest.)

Im Juli 1912 meldete sich eine 50jährige Dame bei mir, mit der Klage, seit ein paar Tagen doppelt zu sehen. Die Kranke war an beiden Augen hochgradig kurzsichtig, sieht mit — 14,0 D. $^{5}/_{15}$?, am Augenhintergrunde ist breiter Conus und hochgradige Pigmentzerstreuung zu sehen. Sie kann das rechte Auge nach außen nicht bewegen, der Augapfel bleibt 2—3 mm entfernt vom äußeren Augenwinkel stehen, dementsprechend treten gleichnamige Doppelbilder auf. Die Pupillen sind gleich, reagieren prompt. Die Patientin gibt an, wegen quälender Neuralgia trigemini mehrmals Alkohol-Injektionen bekommen zu haben; nach der Injektion besserte sich der Zustand jedesmal ein wenig. Zuletzt — 8 Tage vor dem Auftreten der Doppelbilder — bekam sie die Injektion in der Umgebung des rechtsseitigen Jochbeins unter dem rechten Unterlid, nach welcher die Lider stark angeschwollen waren. Den Einstichspunkt oder die Richtung des Einstichskanals konnte ich nicht mehr entdecken. Nach der Abschwellung der Lider bemerkte sie schon die Doppelbilder.

Ich setzte voraus, daß die Abducens-Parese mit der Alkohol-Injektion im Zusammenhange steht, daß ein paar Tropfen des eingespritzten Alkohols in die Umgebung des Nervus abducens kamen und dort Perineuritis oder im Markgewebe des Nerven chemische Neurose verursachte; auf welche Weise diese direkte Läsion geschah, darauf kann ich nicht sicher antworten. Ich sah die Patientin 2 Monate später, ihr Zustand besserte sich auf Sajodin zusehends. Nach Informationen des Hausarztes befindet sich die Patientin wohl, die Doppelbilder verschwanden und es ist kaum eine Spur der Parese zu entdecken. Was die Technik der wegen Neuralgia trigemini angeführten Alkohol-Injektionen betrifft, so will ich erwähnen, daß man die 1—2 ccm des 70—80$^{0}/_{0}$igen Alkohols auf die Schädelbasis in die Umgebung des Austrittspunktes des Trigeminus in die Nähe des Foramen rotundum et ovale, entweder durch den Mund oder durch die Gesichtshaut einzuspritzen pflegte. Im Falle, wenn die Neuralgie sich nur auf den Ramus supraorbitalis oder infraorbitalis erstreckt, machen wir die Injektion in die Incisura supraorbitalis oder in den Canalis infraorbitalis. Im letzten Falle geschieht das Eindringen der Injektionsnadel nicht so tief. Es scheint mir, in diesem Falle geschah die Injektion in die Umgebung des Foramen rotundum oder in den Canalis infraorbitalis. Im ersteren Falle könnte man die Parese leichter erklären, weil der Nervus abducens in der Nähe des Trigeminus verläuft und neben ihm in die Orbita eindringt.

In der Literatur fand ich keinen ähnlichen Fall, deshalb hielt ich es der Publikation wert.

Gesellschaftsberichte.

1) Berliner Ophthalmologische Gesellschaft.

Vorsitzender: Herr Krückmann. Schriftführer: Herr Wertheim.

Sitzung vom 22. Mai 1913.

1) Herr Adam demonstriert stereoskopische Röntgen-Aufnahmen.

2) Herr Paderstein zeigt eine Reihe von Kranken mit frischer Schwimmbad-Conjunctivitis. Es handelt sich um junge Leute, die alle das gleiche Schwimmbassin benutzen, in der Mehrzahl demselben Schwimmverein zugehören und an einer akuten infektiösen, trachom-ähnlichen Conjunctivitis erkrankt sind. Nur ausnahmsweise werden beide Augen befallen. Eine sichere Erklärung dafür ist zurzeit ebensowenig, wie für den Infektionsmodus möglich. Doch würde die Annahme, daß das infektiöse Material nur spärlich — z. B. vereinzelte Schleimfäden im Bassinwasser — sich vorfindet, sowohl die Einseitigkeit, wie auch die im Verhältnis zur Zahl der Schwimmbad-Besucher doch nur geringe Zahl von Erkrankungen erklären. — In etwa der Hälfte der von ihm darauf untersuchten Fälle sind von Heymann Einschlußkörperchen gefunden worden. — Ein von Huntemüller vorgenommener Affen-Übertragungsversuch war positiv.

3) Herr Flemming zeigt zwei Fälle von Sarkom des Augapfels, die mit Radium- und Mesotherium-Strahlen behandelt sind:

Im ersten Falle handelt es sich um ein Spindelzellen-Sarkomrezidiv einer 62jährigen Frau, das seit der letzten Bestrahlung am 11. April 1911 vollkommen abgeheilt ist unter Erhaltung der Funktion und mit nur sehr geringen Hornhaut-Trübungen am Sitze der früheren Geschwulst. (Demonstration des Sarkoms vor der Bestrahlung nach der Abbildung auf Tafel XIV, 9 v. Graefe's Archiv Bd. LXXXIV.)

Im zweiten Falle handelt es sich um ein anscheinend primäres Melanosarkom eines 59jährigen Mannes, das von der äußeren Corneo-Skleralgrenze ausging und fast die Hälfte der Hornhaut überwuchert hatte. Im ersten halben Jahre der Behandlung schnelles Wachstum der Geschwulst unter Zunahme einer gleichmäßigen schwarzbraunen Pigmentierung, dann im Laufe weiterer Behandlung während $1^1/_2$ Jahre allmählicher fleckweiser Schwund des Pigments und der Geschwulst bis auf geringe Reste. Sehschärfe von $^5/_{10}$ auf $^5/_6$ gestiegen, keinerlei Funktionsstörungen. (Abbildung Tafel XIV, 14, 14a, 14b.)

Mit Rücksicht auf das im Beginn der Bestrahlung wiederholt beobachtete schnellere Wachstum der Geschwülste wird radioaktive Strahlen-Behandlung nur dort von Erfolg sein, wo die Geschwulst den Strahlen gut zugänglich ist und vom Patienten selbst die notwendige Ausdauer erwartet werden kann.

4) Herr Ginsberg und Herr Kaufmann (a. G.): Beeinflussung der kornealen Pneumokokken-Infektion beim Kaninchen durch China-Alkaloide.

Es wurde Kaninchen pneumokokkenhaltiges Blut in die Kornea gespritzt und beobachtet, ob die Keime durch die Behandlung mit China-Alkaloiden, deren für Pneumokokken spezifische bakterizide Wirkung von Morgenroth und Levy entdeckt worden ist, abgetötet würden. Zur Prüfung des Erfolges wurden die Kaninchen verschieden lange Zeit nach der Behandlung getötet

und die Hornhäute, gleichzeitig mit unbehandelten Kontrolen, auf Mäuse peritoneal verimpft. In einigen Versuchen wurde die von der Hornhaut-Infektion ausgehende Pneumokokken-Sepsis der Kaninchen als Kriterium benutzt.

Von 73 so infizierten unbehandelten Hornhäuten erwies sich bei dieser Methode nur eine einzige als steril.

Die Behandlung bestand teils in Einträuflung, meist aber in subkonjunktivaler Injektion, besonders des Äthylhydrocupreïn (Vereinigte Chininfabriken, Zimmer & Co.). Schädigungen des Auges wurden nicht beobachtet.

3 Minuten lange Einträufelung von 2%igem Äthylhydrocupreïn hydrochloricum genügte nicht, um innerhalb einer Stunde alle Kokken abzutöten. Neben der Kürze der Einwirkungszeit kommt wohl das Intaktbleiben des Epithels als die Diffusion behindernd in Betracht; auch wird ein Teil der freien Base in der alkalischen Tränenflüssigkeit ausgefällt, der unwirksam ist.

Dagegen wurden durch subkonjunktivale Injektion von 1/2 ccm der gleichen Lösung bei 3—6stündiger Einwirkungsdauer fast 2/3 der Hornhäute keimfrei gemacht (13 von 21), während alle Kontrolen virulent blieben. Eine Beeinflussung blieb bis zu 0,25% erkennbar, wurde aber immer geringer; bei 0,5% wurde von 9 Hornhäuten nur eine steril.

Bei Verlängerung der Einwirkungsdauer auf 24 Stunden (0,5%ige Lösung) wurde aber die Hälfte, bei 48 Stunden sogar 2/3 der Kornea keimfrei, während alle Kontrol-Mäuse an Pneumokokken-Sepsis eingingen. Noch besser wurden die Resultate bei Wiederholung der gleichen Injektion nach 24 Stunden. Im Sepsis-Versuch blieben die so behandelten 4 Tiere am Leben, während die Kontrolen am 1. bis 2. Tage an Pneumokokken-Sepsis starben. Von neun so behandelten und verimpften Hornhäuten waren alle steril, während die 18 Kontrolmäuse eingingen.

Chinin, das im Reagensglas auf Pneumokokken wenig wirksam ist, zeigt sich bei unsren Versuchen in starker (2%) Konzentration, dem Äthylhydrocupreïn gleichwertig, während die schwächeren Lösungen, im Gegensatz zum Äthylhydrocupreïn, auch bei Wiederholung, vollständig versagen.

Beim Ulcus serpens sind die Lebensbedingungen für die Kokken sicherlich ungünstiger, als in unsrem Tierversuch. Ferner kommt es dort nicht, wie im Experiment, darauf an, alle Kokken zu töten, sondern zur Heilung des Ulcus serpens dürfte genügen, die Vermehrung der Keime im Gewebe zu hindern und ihre Widerstandskraft gegenüber dem Organismus herabzusetzen.

Daher ist zu erwarten, daß auch das Ulcus serpens der Behandlung mit China-Alkaloiden sich zugänglich erweist.

Hier würden wohl auch Einträuflungen (bei Verlängerung der Einwirkung durch Wiederholung) wirksam sein, da das die Diffusion behindernde Epithel fehlt.

Ein sicherer Weg, um genügend konzentrierte Mengen des Mittels in die Kornea zu bringen, ist die, eventuell zu wiederholende subkonjunktivale Injektion von 1/2 ccm der 0,5%igen Lösung des Äthylhydrocupreïn.

Auch Versuche, mit dem Präparat den Tränensack zu behandeln, und prophylaktisch den Konjunktivalsack von Pneumokokken zu befreien, sind geboten.

5) Herr Isakowitz stellt eine Reihe von Patienten aus der Prof. Fröhlich'schen Klinik vor.

a) Ein Fall von Torticollis ocularis, verursacht durch eine angeborene

linke Trochlearis-Lähmung. Demonstration des diagnostischen Kopfneigungsversuchs von Bielschowsky. (Bei Linksneigung des Kopfes Aufwärtsschielen des linken Auges durch Rectus sup.-Wirkung.) Die 21jährige Patientin soll am Parallel-Muskel des rechten Auges (Rect. inf.) tenotomiert werden.

b) 71jähriger Mann, der eine Fraktur des linken Orbitalrandes und -bodens erlitten hat (Gegend der Sutura zygomatico-maxillaris). Beim Beklopfen des Jochbeins erhält man ein deutlich schepperndes Geräusch, ein Symptom der Schädelfrakturen, auf das zuerst Göbel aufmerksam gemacht hat (Deutsche med. Wochenschr. 1912, Nr. 42).

c) Demonstration einer Reihe von Elliot-Trepanierten. Fröhlich benutzt seit November 1912 zur Trepanation den selbsttätig rotierenden Trepan von Hippel. Dieses Verfahren hat große Vorzüge gegenüber dem üblichen, weil jegliche Druckwirkung wegfällt und die Dauer der Operation erheblich abgekürzt wird. Der Vogt'sche elektrisch betriebene Trepan erscheint entbehrlich. Ein Fall von Sekundärglaukom nach Kerat. parenchymatosa ist bemerkenswert, weil nach einer vergeblich ausgeführten Iridektomie, die den Druck gar nicht beeinflußte (es begannen sich bereits Ciliarstaphylome zu entwickeln), die Trepanation dauernde Druckherabsetzung und Beschwerdefreiheit bewirkt hat.

6) Herr Paderstein zeigt einen 77jährigen Kranken, dessen rechtes Auge an Glaucoma simplex erblindet war, dessen linkes Auge nach langer Behandlung mit Pilokarpin wegen akut auftretender, bis an den Fixierpunkt reichender Gesichtsfeld-Einengung vor 4 Wochen nach Elliot trepaniert wurde. Eine 3 Tage nach der Operation bemerkte ausgedehnte Aderhaut-Ablösung hat sich spontan völlig zurückgebildet. Das Gesichtsfeld hat sich im unerwarteten Maße wieder erweitert, der Druck ist von 40 auf 18 mm Hg gesunken.

---

2) Verhandlungen der Amerikanischen Augenärzte-Gesellschaft. 48. Jahreskongreß, 1912 in Atlantic City.

Samuel Theobald: Einige praktische Winke bezüglich der Assistenten, Krankenpflegerinnen, der Optiker, Apotheker und Instrumentenmacher, soweit sie für den Augenarzt in Betracht kommen.

Edward Jackson: Behandlung der Kapsel bei der Star-Operation und nachher.

Bei der Star-Ausziehung vermeidet die lineare Spaltung der Kapsel am oberen Pupillenrande am ehesten entzündliche Komplikationen oder die Gefahr der Einklemmung. Sie gibt mindestens ebenso gute Resultate wie jedes andre Verfahren, bei dem die Kapsel eröffnet oder teilweise entfernt wird. Die Nachstar-Operation ist allerdings in etwa der Hälfte aller Fälle notwendig, aber bei der Einfachheit und Ungefährlichkeit derselben ist das kein Grund, deshalb die schwierigere intrakapsuläre Star-Ausziehung vorzuziehen. Bei der Nachstar-Operation sollte das Diszissions-Messerchen vom Typus Hay-Ziegler vom gefäßhaltigen Limbus her eingeführt werden, und zwei Schnitte, die sich in einem spitzen Winkel treffen, seien nötig.

Robert Sattler (Cincinnati): Vergleichende Betrachtungen über den Wert der neueren Modifikationen bei der Star-Operation.

Vortr., der nach seiner persönlichen Erfahrung Vorteile und Schwierig-

keiten bei der Smith'schen intrakapsulären Star-Ausziehung abzuwägen versucht, kommt zu dem Schluß, daß zwar das neue Operations-Verfahren für gewisse Fälle gefahrlos und indiziert sein mag, die Schwierigkeit aber gerade darin besteht, die richtige Auswahl zu treffen. Wenn man keine Wahl hat, so ergibt eine Übersicht über zahlreiche hintereinander operierte Fälle, daß die extrakapsulären Star-Ausziehungen für Patient und Operateur die größeren Chancen haben. So blendend die Erfolge in rein technischer Hinsicht bei dem neuen Verfahren seien, so seien doch sowohl die vollkommenen und partiellen Erfolge auf seiten der alten Methoden in der Überzahl. Die optischen Resultate aber gäben einander nichts nach. Auch daß die Kapselextraktion gerade für die weichen Stare sozusagen die Methode sei, kann er so allgemein nicht zugeben. Immerhin komme sie gewiß in manchen Fällen mit Recht zur Anwendung. — Dem Hess'schen Vorschlag der peripheren Iridektomie steht er skeptisch gegenüber, weil man dadurch in der Wahl des Hornhautschnittes zu sehr gebunden ist, die Bindehautlappen-Bildung eingeschränkt wird, die Gefahr einer Iritis und Kapselverdickung näher rückt und dadurch der Wunsch nach einer runden Pupille schließlich doch vereitelt wird. Da sei die echte Iris-Ausschneidung vorzuziehen. Die neuerdings wieder vorgeschlagene präparatorische Iridektomie sei bei sklerosierten Linsen nutzlos und bei weicheren Formen nicht ungefährlich. Für die nachfolgende Extraktion sei sie eher eine Erschwerung. Nur bei jugendlichen Individuen unter 30 Jahren mit komplizierter und traumatischer Katarakt könne sie angezeigt scheinen. Die Entfernung eines Stückchens aus der Vorderkapsel sei gut gemeint, aber in vielen Fällen unmöglich und führe häufiger zu einem Mißerfolg bezüglich des zentralen Loches. Vortr. macht und empfiehlt einen Y-förmigen Doppelschnitt in die Kapsel mit dem Winkel nach unten und legt Wert darauf, die Lupe bei verstärkter Beleuchtung anzuwenden. Die Operation mit runder Pupille hat er wieder aufgegeben, weil einerseits die erwünschten kosmetischen Resultate nicht immer erreicht werden konnten, andrerseits aber die Seh-Erfolge hinter dem kombinierten Verfahren etwas zurückblieben.

An der Diskussion über die beiden letzten Vorträge beteiligen sich Ziegler, Beard, Byers, Fridenberg, Randolph, Lambert, Risley, Reeve, Callan, Theobald, Jackson.

M. Gordon, M. Byers: Mikroskopischer Befund eines vor 7 Wochen star-operierten Auges.

Das Präparat zeigt die bekannten Veränderungen reparativer Prozesse, eine Einklemmung der Kapsel mit ihren Folgen, die Zellen-Infiltration im und um den Schlemm'schen Kanal und die Resorptionswege der Vorderkammer. Eine zarte Iritis, mehr die lokale Reaktion auf das operative Trauma als eine ernste Entzündung, unterscheidet sich von dieser durch den Mangel perivaskulärer Infiltrationsherde.

E. Gruening: Die Kombination von Iridektomie und Sklerektomie beim chronischen Glaukom.

Vortr. zieht die etwas modifizierte Lagrange'sche Operation mit Iridektomie der einfachen Iris-Ausschneidung bei allgemeiner Narkose vor, weil die Wunde sich unter dem Bindehautlappen schneller schließt und die Vorderkammer sich schneller wiederherstellt, der Patient nicht so lange liegen brauche und auch die schließlichen Resultate sehr befriedigten.

J. Herbert Claiborne: Ein Glasstück in der Linse, sein Verhalten während $3^1/_2$ Jahren.

Einem 16jährigen Jungen fliegt durch Explosion ein 3—4 mm langes Glasstück durch den Ciliarkörper hindurch ins Auge. Irisprolaps, der gekappt wird. Nach einem Monat ist das Auge reizlos und wird nach Verlauf einer 12 Monate langen Ruhepause mit einer dauernden Sehschärfe von $^{20}/_{20}$ und $^{20}/_{40}$ beim Schulbesuch in Gebrauch genommen. Eine leichte Trübung der Linse beginnt jetzt langsam einzusetzen, die vermutlich zur vollständigen Katarakt führen wird. Durch die Röntgen-Durchleuchtung konnte der Sitz des Splitters genau ermittelt werden.

Theobald sah einen ähnlichen Fall glücklich verlaufen; während Ziegler den Glassplitter wandern und nach außen heraustreten sah. Lambert gelang es in einem solchen Falle den Splitter mit einer Drahtschlinge zu entfernen und legt wegen der Gefahr der Cyclitis Wert darauf. Auch Sweet sieht die Glassplitter-Verletzungen für recht gefährlich an. Beard rät, wenn es gelte einen solchen Splitter aus der hintern Kammer nach vorn zu bringen, von wo er leichter zu entfernen sei, den Verletzten auf den Kopf zu stellen, wie es einmal einer seiner Patienten durch Zufall an sich erfuhr.

Dunbar Roy: 6 Fälle von Hornhaut-Degeneration (nodular Keratitis) in derselben Familie.

Eine Mutter mit 5 Kindern, die sämtlich in bestem Gesundheitszustand sich befanden, zeigen ziemlich übereinstimmend denselben Befund, eine knötchenförmige, vom Zentrum nach der Peripherie sich allmählich verziehende Trübung der Hornhaut, die ohne alle entzündlichen Symptome einhergeht und von den Betroffenen nur als ein leichter Nebel empfunden wird, bei ganz gut erhaltener Sehschärfe. Im Gegensatz zu Wehrli, der diese Krankheitsform auf Tuberkulose zurückführen möchte, hat Vortr. in allen Fällen in dieser Beziehung diagnostisch und therapeutisch ein absolut negatives Resultat erhalten. Fleischer und Spitta haben 34 solcher Fälle in der Tübinger Klinik gesehen und glauben deshalb an einen klimatischen Einfluß. Vortr. konnte an einzelnen kurettierten Stückchen eine hyaline Degeneration feststellen. Der Mangel aller entzündlichen Begleit-Erscheinungen scheint diese Krankheitsform von allen ähnlichen zu unterscheiden. Die eigentliche Ursache bleibt noch im Dunkeln.

E. Gruening: Idiopathisches Hämatom der Augenhöhle.

Als Ursache eines plötzlich hervortretenden Exophthalmus von 15 mm bei einem 17jährigen Mädchen fand Vortr., als er sich anschickte das vermeintliche Sarkom durch die Krönlein'sche Operation zu entfernen, beim Einschnitt in die Fascia orbitalis einen enormen Blut-Erguß, der sich sofort entleerte und eine geräumige Höhle zurückließ, in die der Operateur bequem mit den Fingern eingehen konnte. Eine vorher konstatierte Neuritis optica ging sehr bald zurück und der Fall endete mit völliger Wiederherstellung. Vortr. erwähnt ein für diese spontanen Augenhöhlen-Blutungen charakteristisches Symptom: eine andauernde Sugillation im unteren Lid, die er auch in diesem Falle beobachten konnte.

Frederik Tooke: Kalkige Entartung der Hornhaut und Linsenkapsel.

de Schweinitz und Holloway: Schädelbruch mit Blutung in

beide Sehnervenscheiden und Netzhäute. Mikroskopische Untersuchung der Augäpfel.

Die Präparate stammen von einem $^1/_2$ Stunde nach der Einlieferung verstorbenen 45jährigen Manne. Der Mechanismus der Blut-Ergüsse in die Opticusscheide ist durch die Veröffentlichungen von Hölder, Uthoff und vor allem Liebrecht ausreichend geklärt worden. Bei diesen Blut-Ergüssen nach Basisfrakturen kann Foramen opticum mitbetroffen sein, aber auch ohne seine Beteiligung kann das Blut in die Zwischenscheiden seinen Weg finden, wie bei den künstlichen Injektionen an der Leiche. Eine Diagnose lasse sich nicht leicht mit Sicherheit stellen, die bloße Anwesenheit von Blut um den Rand des Sehnerven sei durchaus nicht pathognostisch, eher schon ein mäßiger Grad von Stauungspapille mit oder ohne begleitende Blutung längs der Netzhaut-Gefäße. Aber es können auch alle ophthalmoskopischen Symptome fehlen, während eine sehr starke Extravasation in die Scheide stattgefunden hat.

Frederk Tooke: Polypenbildung im Tränensack.

In zwei Fällen konnte Vortr. gestielte Polypen in der Tränensackwand nachweisen, die er, ähnlich den Polypen in den Nasenhöhlen, als hyperplastische Gebilde auf Grund vorangegangener Entzündung auffaßt. Es ist klar, wie wenig in derlei Fällen die Sondierung helfen kann. Ein Trauma wie in dem Falle von Wagenmann war hier nicht vorausgegangen.

W. Gordon M. Byers: Ein Fall von akuter eitriger Tränendrüsen-Entzündung.

Bei der mikroskopischen und bakteriellen Untersuchung des Eiters fand sich der Mikrococcus haemorrhagicus in Reinkultur. 8 Tage später enthielt der Bindehautsack nur den Staphylococcus pyogenes aureus. Es besteht die Wahrscheinlichkeit, daß der erstere nur eine Variante des letzteren darstellt, die sich während des aktiven Stadiums der Drüsen-Entzündung entwickelt und nachher wieder zum ursprünglichen Stande zurückgebildet hat.

S. D. Risley: Ein Fall von bitemporaler Hemianopsie mit Akromegalie und andren Symptomen, die auf eine Erkrankung der Hypophysen-Region schließen lassen.

Die Sektion ergab neben einer chronischen Eiterung der hinteren Siebbeinzellen einen Tumor (gefäßreiches Spindelzellensarkom) von 5 : 5 : 3,6 cm, der vor dem Chiasma gebettet war und auf den Sehnerven drückte, der aber vom Chiasma etwa $^1/_2$ cm weit entfernt war. Von der Hypophysis war keine Spur mehr nachweisbar.

In der Diskussion weist Hansell auf das hervorstechende Symptom der Schläfrigkeit hin, wie auch er es in einem Falle beobachtet hatte, während es in den meisten beschriebenen Fällen nicht erwähnt wird. Weeks bezweifelt, daß der Tumor von der Hypophyse ausgegangen sei, da er nicht wie sonst hinter, sondern vor dem Chiasma gelegen wäre, auch seien auffallenderweise die Proc. clinoidei noch vorhanden gewesen. Jackson erinnert daran, daß man bitemporale Hemianopsie bei Arsenik-Vergiftung und, nach Fuchs, bei gewissen Fällen von tabischer Sehnerven-Atrophie beobachtet habe. Holloway hat in der Literatur noch weitere 4 Fälle gefunden, in denen der Tumor der Hypophysis vor dem Chiasma lag. Bruner zeigt die Röntgenbilder eines hierher gehörenden Falles bei einem 22jährigen jungen Manne mit totaler Atrophie des einen und partieller des andren. Hier konnte

man die deutliche Absorption der Knochenmasse in der Gegend der Sella turcica im Bilde erkennen.

Henry H. Tyson: Amblyopie nach Einatmung von Methylalkoholdämpfen.

Alle 3 Patienten arbeiteten mit in Holzgeist aufgelöstem Schellack. 13 ähnliche Fälle sind aus der Literatur bekannt. In dem einen seiner Fälle waren die zahlreichen kleinen Skotome, die den einzelnen degenerierten Opticus-Faserbündeln entsprechen mochten, sehr charakteristisch. Sie flossen allmählich zusammen und gaben schon im voraus die Richtung an, in der das Gesichtsfeld schrumpfen würde. Zuletzt blieb ein röhrenförmiges Gesichtsfeld übrig. Die beiden andren Fälle lieferten den Beweis, daß reichliche Ventilation in solcher Lage die toxischen Erscheinungen am besten bekämpfe. Die Intensität des Augenspiegel-Befundes richte sich ganz nach der Stärke der Intoxikation, sie könne vom normalen Befund bei leichter Verschleierung des Sehens bis zum Papillenödem und deutlicher Neuritis schwanken. Die Behandlung müsse in schleuniger Elimination des Giftstoffes bestehen, sei es durch Entleerung von Magen und Darm, durch starke Diaphorese und Diurese, ferner müsse Strychnin und Sauerstoff gereicht und im Notfall sogar eine Transfusion gemacht werden.

William Evans Bruner: Hereditäre Sehnerven-Atrophie mit Röntgen-Untersuchungen.

Vortr. hat in einem Falle hereditärer, den Leber'schen Fällen verwandter Sehnerven-Atrophie den Patienten und seine Geschwister, befallene wie nicht befallene mit Röntgenstrahlen untersucht und dabei die bemerkenswerte Beobachtung gemacht, daß bei den Erkrankten stets die Keilbeinhöhlen verbreitert waren, während sie bei den Intakten gleich allen gesunden Menschen kleinere Schatten gaben. Er empfiehlt weitere Untersuchungen nach dieser Richtung, bevor daraus Schlüsse gezogen werden können.

Howard F. Hansell: Vorübergehende vollständige und Teil-Erblindung bei doppelseitiger Neuritis optica.

Die Besserung wurde durch eine Lumbalpunktion herbeigeführt, die Vortr. für weniger gefährlich hält, als die Schädeltrepanation.

Cassius D. Wescott: Flaches Aderhautsarkom.

2 Fälle.

S. C. Maxson: 3 Fälle von Sarkom des Auges.

Fibrosarkom des Ciliarkörpers, bei einem 19jährigen Studenten, Aderhautsarkom bei einer 68jährigen Frau und Orbitalsarkom bei einem Neugeborenen (in utero).

William M. Sweet: Primäre intradurale Geschwulst des Sehnervenstammes.

Die innerhalb eines Jahres nicht rezidivierende Geschwulst hatte fibromatösen Charakter, konnte aber trotz mikroskopischer Untersuchung nicht endgültig klassifiziert werden.

W. Zentmayer: Ein Fall von plexiformem Neurofibrom mit Beteiligung der Orbita, bei einem $3^1/_2$jährigen Mädchen.

Mikrophotogramm.

John E. Weeks: Endotheliales Augenhöhlensarkom.

Robert Sattler: Ein Fall von Chlorom bei einem 11jährigen Knaben mit autoptischem Befund und mikroskopischer Untersuchung.

Charles H. May: Die Behandlung des Trachoms mit Radium, mittels radiumhaltigen Celluloidplatten.

Mehrmonatige Versuche mit einer Radiumaktivität von 25000 während vieler Monate verliefen ziemlich erfolglos oder konnten doch die Wirkung des Kupferstiftes nicht annähernd erreichen.

A. Edward Davis: Rezidivierende Netzhaut-Blutungen bei einem 22jährigen jungen Manne.

Ursache unklar. Behandlung, auch mit Tuberkulin und Menschen-Serum, nach allen Gesichtspunkten versucht, aber ohne sichtlichen Erfolg. Perivasculitis der Netzhautgefäße und die Entwicklung von Retinitis proliferans deuten darauf hin, daß die Blutung nicht aus den Ader-, sondern Netzhautgefäßen stammte.

In der Diskussion weist Ziegler auf den Schilddrüsen-Extrakt als wesentliches Mittel hin, um dieser Blutungen Herr zu werden. Daneben komme die Galvanisation in Betracht, die eine Art Elektrolyse des Blutklumpens und damit seinen Zerfall herbeiführe. Peltesohn.

Referate, Übersetzungen, Auszüge.

1) **Über Methylalkohol und Methylalkohol-Vergiftung,** Dissertation von Robert Lewy (Berlin 1912), — eine sehr eingehende Monographie, veranlaßt durch die Massen-Vergiftungen um die Weihnachtszeit des Jahres 1911 unter den Bewohnern des Asyls für Obdachlose in Berlin.

Der erste Teil beschäftigt sich mit dem Methylalkohol selbst, seiner Geschichte, seiner Herstellung, chemischen Beschaffenheit, seinem Nachweis und der Ursache seiner Giftwirkung.

Der zweite Teil schildert das Vergiftungsbild beim Menschen. Verf. bespricht die Gelegenheit zur Vergiftung, die Arten der Aufnahme in den Körper, die Größe der Gift-Dosis und die Verschiedenheit der Wirkung. Das klinische Bild wird durch die Pupillen-Symptome und die Sehstörung charakterisiert. Die Pupillen sind weit und träge oder reagieren gar nicht. Dieses Symptom ist oft schon vorhanden, bevor alle andren Erscheinungen auftreten, und überdauert andrerseits als zuverlässiges Warnungssignal, daß die Gefahr noch nicht vorüber sei, alle andren Symptome. Sehstörungen finden sich in 75% der Vergiftungen. Meist erwacht der Patient nach Einnahme des Giftes völlig blind. Nach dieser Erblindung stellt sich die Sehkraft teilweise wieder her, um nach einigen Tagen oder Wochen wieder völlig zu schwinden und nie mehr wiederzukehren. Abweichungen von diesem Verlauf kommen vor. — Der Augenhintergrund kann dreierlei Bilder zeigen:

1. gar keine Veränderung oder eine ganz leichte Trübung der Papille mit geringster Gefäß-Injektion (Neuritis retrobulbaris), die später in Atrophie des Sehnerven endet;

2. eine Anämie des Sehnerven; auch hier tritt später Atrophie ein;

3. eine Papillitis mit Verwaschenheit der Papille und Stauung der Gefäße. Diese Papillitis kann in Atrophie übergehen oder wieder völlig verschwinden.

Verf. bespricht dann die Therapie und den pathologisch-anatomischen Befund.

Im dritten Teil seiner Arbeit bespricht Verf. seine eigenen Beobachtungen, die er an 93 aus dem Berliner Asyl für Obdachlose in das Krankenhaus Am Friedrichshain eingelieferten Vergifteten machen konnte. Die sehr genaue Beschreibung aller einzelnen Krankheits-Erscheinungen ergibt völlige Übereinstimmung mit dem vorher berichteten Krankheitsbild. Hier interessiert vor allem der mikroskopische pathologisch-anatomische Befund, den Pick und Bielschowski erhoben haben: Die Ganglienzellen fanden sich akut verändert, die Zellen geschwollen, die chromatophile Substanz der Ganglienzelle aufgebläht, der Kern war verlagert, die Färbbarkeit verändert. Im Sehnerven fand sich Fett in der Adventitia der Gefäße und andersartiger Detritus in der Umgebung der Gefäße, der aus dem Zerfall von Nervenfasern herrührte. Pick und Bielschowski kommen zu dem Schluß, daß das Gift direkt Opticus und Retina angreift, wahrscheinlich primär die Retina.

L. Jacobsohn.

---

2) **Abriß der Unfall- und Invaliditäts-Kunde des Sehapparats**, von Dr. Ehrenfried Cramer in Cottbus. Stuttgart, Ferdinand Enke, 1912. (232 Seiten.)

Das vorliegende Buch ist für den Praktiker geschrieben und auf dem Boden langjähriger praktischer Erfahrung entstanden. Die Einteilung des Stoffes ist die anatomische. Der Verf. bringt zu jedem Kapitel Beispiele aus der eigenen Praxis, wodurch der Inhalt belebt und eine reiche Kasuistik geboten wird.

Der erste Abschnitt beschäftigt sich mit der Untersuchung bei Augen-Unfällen. Darauf folgt das große Kapitel über die Einwirkung scharfer Gewalt auf die verschiedenen Teile des Auges. Nach den Verletzungen der Augenlider bespricht Verf. die Augenhöhlen-Verletzungen, einschließlich der Schußverletzungen, wobei die Ausreißungen und Luxationen des Augapfels, der Wundstarrkrampf, Muskel- und Sehnerven-Verletzungen und das pulsierende Glotzauge zur Besprechung kommen. In dem Abschnitt über die Zertrümmerung des ganzen Augapfels folgt auf die Besprechung der Auslöffelung des Auges die Frage der Entscheidung, ob ein verletztes Auge zu erhalten ist, oder nicht. Denn die Freude an dem leidlich gut aussehenden, erhaltenen Augapfel kann auf verschiedene Weise getrübt werden: Erstens kann der Augapfel schrumpfen; zweitens kann die Entzündung wiederkehren und die Notwendigkeit, den Augapfel, an den man monatelang Mühe gewandt hat, zu entfernen, eine gebieterische werden. Verf. ist deshalb ein Gegner der Bemühungen, durch Resektion des Sehnerven und der Ciliarnerven den Ausbruch der sympathischen Ophthalmie zu verhüten, da jene Maßnahme gegenüber der allein sicheren Entfernung des Augapfels eine durchaus unsichere ist. Es folgen die Abschnitte über Lederhautwunden und die durch dieselben eingedrungenen Fremdkörper und über Hornhaut- und Regenbogenhautwunden. Hierbei kommt ausführlich die rückfällige Hornhauterosion zur Sprache; Verf. neigt zur Theorie von Wicherkiewicz, daß es sich hierbei um eine Trigeminus-Erkrankung handelt. Verf. streift sodann die Frage, ob eine typische Keratitis parenchymatosa luetica oder tuberculosa durch eine oberflächliche Hornhaut-Verletzung oder -Reizung auf dem betroffenen Auge und später auch auf dem andren erzeugt werden könnte. Unter Berücksichtigung der Ansichten andrer Autoren kommt Verf. zu dem Resultat, daß

bei zeitlich und lokal nahem Zusammenhang zwischen einer Verletzung des Auges und Entwicklung einer parenchymatösen Entzündung die etwa zurückbleibenden Folgen auf diesem Auge unfallrechtlich zu entschädigen seien, nicht aber die einer Erkrankung des andren Auges. Es folgt die unfallrechtliche Stellung des Ulcus serpens und die Verteidigung der wohl meist anerkannten Ansicht des Verf.'s, daß dem Ulcus serpens stets eine Verletzung vorangeht. Aus der mit zahlreichen Beispielen versehenen ausführlichen Beschreibung des Ulcus serpens geht hervor, daß dieses bei der in der Gegend des Verf.'s seßhaften wendischen Bevölkerung, die vielfach an Tränenschlauch-Eiterung und Ozaena leidet, besonders häufig ist. — Im Anschluß hieran folgt die Beschreibung der Regenbogenhaut-Verletzungen und ihrer Folgen. Dazu gehört auch die Entzündung der Sehnervenscheibe, welche sich an infizierte Verletzungen des vorderen Augenabschnittes anschließt — eine Tatsache, die zuerst von Hirschberg festgestellt wurde.

Der nächste Abschnitt behandelt die Verletzungen der Linse und ihre Folgezustände. Hierbei wird ein Fall von sympathischer Entzündung des andren Auges beschrieben, bei dem die Untersuchung des enukleïerten Auges das Einheilen eines Zipfels der Vorderkapsel der Linse in die Hornhautwunde ergab. Es folgt die Besprechung der in der Linse gefundenen Fremdkörper, des Operations-Verfahrens und des eventuellen Gebrauches eines korrigierenden einseitigen Starglases. Verf. ist durchaus für Verordnung des einseitigen Starglases, eventuell unter Zuhilfenahme von Prismen, da dasselbe in vielen Fällen gut vertragen wird, trotz der gegenteiligen Ansicht von Schmidt-Rimpler, der über Erfahrungen an seinem eignen Auge verfügt, „denn die Ansprüche an das Sehen sind bei einem solchen Mann andre, als bei dem durchschnittlichen Unfallverletzten, um den es sich hier allein handelt."

Im folgenden Abschnitt behandelt der Verf. die Verletzungen des Glaskörpers und der inneren Augenhäute durch scharfe Gewalt, die Schuß- und Fremdkörper-Einwirkungen. Bei letzteren kommt das Sideroskop, das Röntgenverfahren und die Anwendung der Augen-Magnete zur Sprache. Außer den eisernen Fremdkörpern werden solche aus Blei, Kupfer, Zink, Stein und Holz im Glaskörper beschrieben.

Bei der sodann folgenden Besprechung der sympathischen Ophthalmie und ihrer Theorien schließt Verf. sich der Metastasentheorie an und bespricht Verhütung und Behandlung der sympathischen Ophthalmie. Hiermit schließt der erste Teil des Buches. Es folgt nun die Schilderung der Verbrennungen und Verätzungen des Auges und der stumpfen Verletzungen des Sehapparates. Zu den ersteren gehören die thermischen, die chemischen Verbrennungen, ferner die Verbrennungen der Netzhaut durch Beobachtung der Sonnenfinsternis ohne genügenden Schutz durch dunkle Gläser und die Einwirkung starker elektrischer Lichtbogen.

In einem hier eingeschobenen Kapitel über Granulose und Unfall warnt der Verf. vor der zu weit getriebenen Annahme des Zusammenhangs zwischen Granulose und Unfall; jedoch erkennt er an, daß ein Unfall eine „schlummernde Granulose zu neuem Leben erwecken kann" und daß die durch den Unfall bedingte Verschlimmerung der vorhandenen Krankheit entschädigungspflichtig ist.

Auch die stumpfen Verletzungen des Auges schildert der Verf. nacheinander in ihrer Einwirkung auf die einzelnen Teile des Sehapparates, wenngleich die stumpfe Gewalt sich meist auf alle Teile des Organs fortpflanzt. So werden zuerst die stumpfen Verletzungen der Lider und der Augenhöhle,

Enophthalmus, Exophthalmus und Erblindung durch Bruch des Canalis opticus beschrieben.

Es folgt ein Kapitel über Allgemein-Erscheinungen nach Augapfelquetschungen ohne Platzen der äußeren Hüllen, einschließlich des Glaukoms; sodann die stumpfen Verletzungen der äußeren Augapfelhüllen und die der Regenbogenhaut, einschließlich Abreißungen und Ausreißungen derselben. Bei den stumpfen Verletzungen der Linse wird der Kontusions-Star und die Linsen-Luxation in ihren verschiedenen Formen beschrieben. Die Einwirkung stumpfer Gewalt auf Glaskörper und innere Augenhäute erzeugt Glaskörperblutungen, Berlin'sche Trübung und Netzhaut-Blutungen, ferner Netzhautrisse und zentrale Veränderungen, zu denen auch die lochförmige Nekrose des Netzhaut-Zentrums gehört. Eine der schwersten Folgen stumpfer Gewalteinwirkung auf den Augapfel ist die Netzhaut-Ablösung, deren unfallrechtliche Stellung vom Verf. eingehend gewürdigt wird. Zum Schluß der stumpfen Augapfel-Verletzungen wird noch die Sehnerven-Entartung nach Unfall und die Schädigung der Aderhaut durch Unfälle, insbesondere die Aderhautrisse beschrieben. Es folgen einige Kapitel allgemeineren Inhalts: Die Einwirkung der Elektrizität auf die verschiedenen Augenteile; Nystagmus der Bergleute und Unfall; Folgen schwerer Körperblutungen für das Auge; hysterisch-traumatische Erblindungen und Sehschwäche; Psychosen nach Augen-Verletzungen; Die Erkältung als Unfall; Feststellung anderweitiger Körper-Unfälle durch die Augen-Untersuchung (Pupillen-, Bewegungs-, Gefühls-, Sinnesnerven-, Netzhaut-, Gesichtsfeld-Störungen).

Den Schluß des Buches bildet die Invaliditätskunde: Der erste Abschnitt behandelt das Gutachten, seine Gestaltung, das Wohlwollen des Untersuchers gegenüber dem Verletzten und die Unterscheidung zwischen Unfallfolgen und vorher vorhandenen Fehlern. Es folgt ein sehr ausführliches Kapitel über die Berechnung des Maßes der nach Unfall verbliebenen Erwerbsfähigkeit und der Renten. In dem ersten allgemeinen Teil dieses Kapitels bespricht Verf. den Begriff der Konkurrenz-Fähigkeit, ferner die Bedeutung des Maßes der Sehschärfe. Statistiken über die Lohnhöhe Unfallverletzter sind von Hoppe, Amann, Axenfeld, Wagenmann, Hummelsheim aufgestellt worden. Es kommt die Bedeutung des doppeläugigen Sehaktes und die Prüfung des Zusammenwirkens beider Augen zur Besprechung. Wichtig ist die Unterscheidung von reellen und eventuellen Unfallfolgen. Die reellen sind diejenigen, die Folgen der direkten Verletzung sind, die eventuellen treten nur ein 1. wenn das unfallverletzte Auge sich verschlechtert, 2. durch Ausbruch sympathischer Entzündung auf dem andren Auge, 3. durch Verschlechterung des nicht unfallverletzten Auges aus von dem Unfall unabhängigen Gründen. Der Einfluß des Alters auf die Rentenhöhe ist ein umstrittenes Gebiet.

Die „Spezielle Rentenlehre" teilt der Verf. in 2 Abteilungen: 1. Einseitige Störungen bei erhaltenem praktisch regelrechtem Sehvermögen des andren Auges. 2. Entschädigung von Fällen, bei denen das unverletzte Auge nicht regelrecht ist, bzw. von doppelseitigen Fällen. Im ersten Teil bespricht Verf. die Renten für Augenhöhlen- und Muskel-Störungen und die Ertragung der Doppelbilder, ferner die Rente für Verlust eines Auges, die Verminderung derselben bei Gewöhnung, die Rentenhöhe bei Hornhautflecken, bei Iris-, Ciliarmuskel- und Linsen-Verletzungen, die Bewertung einseitiger Linsenlosigkeit und die Renten bei Netzhaut-Erkrankungen und Gesichtsfeldstörungen. Im zweiten Teil gibt der Verf. Beispiele komplizierter Renten-

fälle und bespricht die Hilflosen-Rente, die bei völliger Erblindung vom Reichs-Versicherungsamt in verschiedenen Entscheidungen bis auf 80 Prozent des Arbeitsverdienstes bewertet wurde. In einem besonderen Abschnitt wird das landwirtschaftliche Renten-Wesen besprochen, das verschiedene Unterschiede gegenüber den industriellen zeigt.

Verf. bespricht sodann die Invalidität infolge von Augenstörungen. Da zwischen Unfall- und Invaliditäts-Begutachtung der Augenstörungen erhebliche Unterschiede bestehen, kommt Verf. naturgemäß bei der Besprechung der verschiedenen Fehler des Sehapparates in dieser Hinsicht zu wesentlich andren Resultaten. Nach diesem Gesichtspunkt wird der einseitige Augenverlust, die Star-Operation, die Kurzsichtigkeit und ihre Beseitigung durch Operation, die Alterssichtigkeit, innere und äußere entzündliche Augenstörungen besprochen und zahlreiche Beispiele aus der eigenen Praxis beigefügt. Den Schluß des Buches bildet das Kapitel: „Die Simulation und Übertreibung". Es gibt vier Arten der Simulation: 1. die Simulation einseitiger Blindheit, 2. die Simulation von Schwachsichtigkeit auf dem verletzten Auge, 3. die unwahre Behauptung, daß seit dem Unfall des einen das andre Auge viel schwächer geworden sei, 4. die unwahre Behauptung, daß ein vorhandenes Augenleiden die Folge eines Unfalles sei. Der Verf. bespricht diese vier Arten der Simulation und gibt Anweisungen zur Beurteilung der Übertreibung und zur objektiven Schätzung des Sehvermögens. L. Jacobsohn.

---

3) **Diagnostik der Farbensinn-Störungen.** Eine Einführung für Sanitätsoffiziere, beamtete Ärzte, Bahnärzte und Studierende, von Prof. Dr. Stargardt und Prof. Dr. Oloff zu Kiel. (Verlag von Julius Springer. 1912.)

Ein kurzer, für die praktische Handhabung der modernen Farbensinnprüfung sehr geschickt verfaßter und vorbereitender Leitfaden! In den einleitenden Kapiteln behandeln die Verff., die sich durch langjährige gemeinsame Untersuchungen an der kaiserlichen Marine den nötigen kritischen Blick über die einander verdrängenden Untersuchungsmethoden angeeignet haben, den normalen Farbensinn, die Farbenmischungsgesetze und die Farbensinntheorien, um dann die einzelnen Farbensinnstörungen (auf der Grundlage der Young-Helmholtz'schen Theorie) zu besprechen, und zwar die totale Farbenblindheit (Achromatopsie), die partielle (Dichromatopsie) und die Farbensinnschwäche (anomale Trichromatopsie). Für die Untersuchungen in der Praxis stellen die Verff. das Verlangen, daß man sich nicht auf die Pigmentfarben beschränken solle, die allesamt nicht zuverlässig seien, sondern zum mindesten für die verantwortliche Nachprüfung in zweifelhaften Fällen, das Nagel'sche Anomaloskop brauchen müsse, das leider durch seinen teuren Preis von 300 Mk. sich der allgemeinen Anwendung noch entziehe. Die Bezeichnung der Farben durch die Prüflinge wird grundsätzlich wegen der häufigen Irrtümer auch Farbentüchtiger verworfen. Deshalb weisen die Verff. auch die bekannten Nagel'schen Tafeln zurück, die bei allen Vorzügen vor den Holmgreen'schen Wollproben doch für sich allein nicht ausreichen, um eine einwandfreie Feststellung der näheren Art der Farbensinnstörung zu ermöglichen, und schon aus diesen Gründen nicht länger als einzig maßgebende Probe in der Armee, Marine und bei der Eisenbahn gelten sollten. Zum mindesten sollten sie mit den Stilling'schen Tafeln, die in allen Punkten vorzuziehen seien, nachgeprüft werden. Nur haben diese

wieder den Fehler, daß die verschiedenen Auflagen ungleich gedruckt seien, weshalb eigentlich bei jeder Untersuchung die Jahreszahl der Auflage mit angegeben werden müßte.

Der Bedeutung entsprechend, die die Verff. der Untersuchung mit spektralen Farben durch das Anomaloskop beilegen, behandeln sie dessen Handhabung und die Feststellung der Rot-Gelb-, der Grün-Gelb- und der sog. Rayleigh-Gleichung besonders anschaulich und ausführlich. Ein Schema für den Gang der Untersuchung am Nagel'schen Anomaloskop ist dem Büchlein als Anlage zum Schluß beigegeben.

Der Preis des letzteren beträgt 1,80 Mk. Peltesohn.

Journal - Übersicht.

I. Klinische Monatsblätter für Augenheilkunde. 1912. August.

1) **Ein Beitrag zur Taubheit bei sympathischer Ophthalmie**, von Komoto.

Bald nach dem Ausbruch der sympathischen Augen-Entzündung, die einer durchbohrenden Verletzung folgte, wurde der 41 Jahre alte Patient fast ganz taub. Die Taubheit heilte nach der Enukleation des sympathisierenden Auges fast ganz aus. Diese Fälle zerebraler Taubheit bei sympathischer Ophthalmie sind sehr selten, und ihr Wesen ist noch dunkel.

---

2) **Vergrößerung des blinden Flecks (van der Hoeves-Symptom) und zentrales Skotom bei Erkrankungen der hinteren Nebenhöhlen der Nase**, von Rübel.

Mitteilung von 4 Fällen, die dieses Frühsymptom aufwiesen und durch operative Behandlung des Grundleidens günstig beeinflußt wurden.

---

3) **Die Gesichtsfeldformen der tabischen Sehnervenatrophie**, von Langenbeck.

Es gibt keine für Tabes typische Form des Gesichtsfeldes. Am häufigsten bestehen peripherer Defekt, Einschränkung der Farbenfelder und frühzeitiger Verlust der Empfindung für Rot und Grün im ganzen Gesichtsfelde. Partieller Ausfall mit gut erhaltener Funktion im Gesichtsfeldrest ist seltener. Bei zentralen Defekten suche man nach retrobulbären Komplikationen. Bei unkomplizierter tabischer Sehnervenatrophie kommen hemianopische Gesichtsfelder nie vor.

---

4) **Retino-Chorioiditis (Edmund Jensen)**, von Groes-Tetersen.

Die Beobachtungen des Verf. stützen sich auf 17 Fälle, bringen aber zu dem bisher Bekannten nichts Neues.

---

5) **Über die vom Ohrapparat ausgelösten Augenbewegungen (labyrinthäre Ophthalmostatik)**, von Bartels.

In kurzem Referat läßt sich über diese hochinteressante, Altes und Neues bringende Arbeit nicht berichten.

---

6) **Augenverletzungen durch Exerzierpatronen**, von van der Hoeve.

Mitteilung mehrerer Fälle. Die Augen sind der Infektionsgefahr durch Exerzierschüsse noch bis auf 6 m ausgesetzt. Daß auch der Gasdruck die

Augen gefährdet, beweist ein Fall, in dem beide Bulbi perforierende Wunden davontrugen und schrumpften. Ferner werden nichtverbrannte Pulverkörner, die in das Auge eindringen können, dem Sehorgan gefährlich, ebenso Zersprengung der Hülse, vor allem aber die Explosion ohne Gewehr beim Spielen mit den Patronen.

7) **Ein Fall von Evulsio n. opt.,** von Natanson.

8) **Über die Papillome des Limbus,** von Rosenhand.

Verf. betont die Bedeutung histologischer Untersuchung im Hinblick auf das Übersehen karzinomatöser Degeneration.

9) **Einige Bemerkungen zu der Arbeit von Dr. Robert Hesse,** von Isakowitz.

„Über die Verengerung der Pupille beim Nahesehen."

September.

1) **Über die Ätiologie der phlyktänulären Augen-Entzündung,** von Rubert.

Wurde tuberkulös infizierten oder mit Tuberkulin vorbehandelten gesunden Kaninchen oder Meerschweinchen Tuberkulin oder Gift des Staphylococcus pyog. aur. eingebracht, so schossen den menschlichen Phlyktänen anatomisch und klinisch analoge Gebilde auf. Sie können also ohne Beteiligung von Bakterien, lediglich durch Toxinwirkung erzeugt werden, wobei aber die tuberkulöse Infektion des Organismus Voraussetzung ist; auch ein äußerer Reiz muß mitspielen. Außer Bakteriengiften kommen vielleicht noch andere Faktoren wie chemische Substanzen, Nasen-Affektionen usw. in Frage.

2) **Beitrag zur Ätiologie der bitemporalen Hemianopsie mit besonderer Berücksichtigung der Hypophysis-Erkrankungen,** von Bogatsch.

Von 315 Fällen bitemporaler Hemianopsie beruhten etwa 5% auf Erkrankungen der Hypophysis.

3) **Elephantiastische Lidschwellung nach Vereiterung der regionären Lymphdrüsen (Kasuistik,)** von Rössler.

4) **Beiträge zur Kenntnis der tuberkulösen Veränderungen der Retina,** von Rados.

Genaue Mitteilung des mikroskopischen Befundes eines Falles.

5) **Zur pathologischen Anatomie der Caruncula lacrimalis,** von Rados.

Fall von weichem Fibrom.

6) **Aderhautruptur als wahrscheinliche Ursache einer hochgradigen Kurzsichtigkeit,** von Pichler.

7) **Extraktion eines Kupfersplitters aus dem Glaskörper,** von Haase.

8) **Zur Frage der wurmförmigen Zuckungen am Sphincter pupillae,** von Sattler.

Die Zuckungen kommen mitunter, wenn auch nicht sehr intensiv an

normalen Augen zur Beobachtung. Sehr viel deutlicher sind sie an Augen mit Trägheit oder Starre der Pupillen, sei sie zentralen oder peripheren Ursprungs. Das Wesen der wurmförmigen Zuckungen ist noch unklar.

9) **Zwei Fälle von Echinokokken der Orbita,** von Cosmettatos.
Kasuistik.

10) **Ein einfacher Beleuchtungsapparat für die Entfernung von Fremdkörpern aus der Hornhaut,** von Emanuel.

Oktober.

1) **Zur Frage der diagnostischen Verwertbarkeit der einseitigen Stauungspapille und des einseitigen Exophthalmus bei Hirntumor,** von Th. Mohr.

Die Intensität der Augenhintergrunds-Veränderungen gibt keinen Anhalt für die Lokalisation der Geschwulst. Reine einseitige Stauungspapille bei Hirntumor ist sehr selten, und nur in 56,09 % dieser Fälle entsprach die Stauungspapille der Tumor-Seite. Bei doppelseitiger Stauungspapille war die stärkere Beteiligung in 70,8 % auf der Tumorseite. Einseitige Neuritis opt. bei Hirngeschwulst ist sehr selten, in 80 % war sie auf der Tumor-Seite zu finden. Daß in den Fällen mit Beteiligung der Retina diese auf der Tumorseite stärker ausgeprägt seien (Horsley), ist nicht immer zutreffend. In den Fällen mit Stauungspapille auf der einen und atrophischen Veränderungen auf der andren Seite, saß der Tumor auf der Seite, die die atrophischen Veränderungen aufwies. Hirntumor und Exophthalmus (ohne Durchbruch der Geschwulst in die Orbita) sprechen fast stets für die Gleichseitigkeit beider Prozesse.

2) **Beziehungen zwischen Perlèche und Blepharo-Conjunctivitis, beide hervorgerufen durch Diplobazillen,** von Ishihara.

Perlèche (Faul-Ecke) ist eine ekzematöse Haut-Krankheit an den Mundwinkeln, die durch Bildung linsen- bis fingernagelgroßer, nässender, weißlich gequollener Plaques charakterisiert ist, in denen man den Diplobacillus Morax-Axenfeld häufig findet, der für die Perlèche ätiologisch in Frage kommt. Von den Mundwinkel-Geschwüren kann der Bindehautsack infiziert werden. Zur Verhütung der Blepharo-Conjunctivitis ist also eine Behandlung der Perlèche (Jodtinktur, Höllenstein) erforderlich.

3) **Weitere Untersuchungen über das Vorkommen der Pneumokokken auf der normalen Bindehaut, besonders über die Schwankungen des Befundes,** von Metafune und Albanese.

In 38 % der untersuchten Bindehäute fanden sich Ketten, die wohl zumeist als Pneumokokken anzusehen sind. Der Gehalt an diesen Keimen ist außerordentlich schwankend, bei ein und demselben Individuum finden sich bald Keime, während schon die nächste Untersuchung negativ verläuft.

4) **Sympathische Ophthalmie und Gehörsstörungen,** von Peters.

Dem von Komoto beobachteten Falle von sympathischer Ophthalmie und labyrinthärer Taubheit fügt Verf. eine neue gleiche Beobachtung hinzu. Nach Elschnig soll das sensibilisierte Pigmentepithel des sympathisierenden Auges auf dem Wege der Anaphylaxie die sympathische Augen-Entzündung

übertragen können. Nun ist das Labyrinth das einzige nervöse Organ, das außer dem Auge Pigment enthält. Es läßt sich also Elschnig's Theorie auch zur Erklärung der Taubheit bei sympathischer Ophthalmie heranziehen.

5) **Klinischer Beitrag zur Reizung der glatten Lidmuskulatur**, von Hessberg.

Traumatisch entstandene Reizung der glatten Muskulatur des Oberlids, woran theoretische Erörterungen über die Entstehung des Exophthalmus geknüpft werden. Verf. kommt zu dem Schlusse, daß sein Fall mit den anatomischen Befunden von Kraus übereinstimmt und einen Beitrag zur Beurteilung der Wirkungsweise der Membrana orbito-palpebralis musculosa gibt.

6) **Über das Vorkommen eines hemianopischen zentralen Skotoms bei disseminierter Sklerose und retrobulbärer Neuritis (Neuritis chiasmalis et tractus optici)**, von Rönne.

7) **Über die Erfolge der Glaukom-Trepanation nach Elliot**, von Stock.

Die Elliot'sche Trepanation ist leichter und ungefährlicher, als die Iridektomie und die andren Glaukom-Operationen; sie ist imstande, die Iridektomie zu ersetzen und gibt umso bessere Erfolge, je frühzeitiger sie ausgeübt wird.

November.

1) **Beitrag zur Kenntnis des zentralen grünen Fleckes bei Myopie**, von Bietti.

Am hintern Pol sah man einen teils grünen, teils schwarzen Fleck, für dessen Erklärung Verf. der Ansicht Stargardt's zuneigt, daß der grüne Fleck der Wucherung unpigmentierter, der schwarze dagegen der Proliferation pigmentierter Zellen seine Entstehung verdankt.

2) **Glaukomatöse Exkavation der Papille und Neuritis optica**, von Bietti.

Die glaukomatöse Exkavation des Sehnerven war der Sehnerven-Entzündung vorausgegangen. Das geschwellte Papillargewebe füllte die Exkavation nicht ganz aus.

3) **Zur Methodik der Augenmuskel-Vorlagerung**, von O. Lange.

Das zu frühzeitige Durchschneiden der Suturen und das Reißen der Fäden beim Knüpfen wird dadurch vermieden, daß vor der Abtrennung des Muskels auf der entgegengesetzten Seite durch die Bindehaut ein derber Faden gelegt wird, an dem der Bulbus der neuen Insertionsstelle des Muskels entgegengerollt wird. Der Faden wird nachher mit Heftpflaster-Streifen auf dem Nasenrücken befestigt, wo er unter dem Binoculus 4 Tage liegen bleibt.

4) **Zur Lehre vom Glaukom**, von O. Lange.

Die glaukomatöse Exkavation hängt von der intraokularen Drucksteigerung ab, denn sie kann unter dem Gebrauch von Mioticis (wie nach druckherabsetzenden Operationen) zurückgehen.

Glaucoma simplex ist auffallend häufig bei Myopischen; das „hämostatische" — diese Nomenklatur ist der alten vorzuziehen, die hierfür inflama-

torisches setzt — bevorzugt Frauen, das Glaucoma simplex Männer. (?) Homatropin kann akute Glaukom-Anfälle auslösen, Eserin ein Gl. simplex in die „hämostatische“ Form überführen.

Bei sehr eingeengtem Gesichtsfeld ist die Operation des einfachen Glaukoms nicht angezeigt.

5) **Zur Kasuistik der Augen-Verletzungen**, von O. Lange.

Eisensplitter in der Papille. Einheilung eines Kupfersplitters in der klaren Linse; Rückbildung, partielles traumatisches Katarakt.

6) **Fixiermarke zum Ophthalmometer**, von Elschnig.

7) **Ein Fall von hyalin-amyloider Degeneration der Konjunktiva**, von Kolominsky.

Interessant an den mikroskopischen Präparaten ist der vielfach vorhandene Verkalkungs- und Verknöcherungs-Prozeß, sowie die amyloide Degeneration des Inhalts zahlreicher Gefäße. Wahrscheinlich stellt der Tumor ein hyalin-amyloid degeneriertes Angiom dar.

8) **Ein Beitrag zur pathologischen Anatomie des intraokularen Zystizerkus.** von O. Wittich.

Der Parasit ist durch die Arteria centralis retinae in das Augeninnere gelangt und liegt in der Retina.

9) **Über die Blutung zwischen Netzhaut und Glaskörper**, von Guzmann.

Die vordere Begrenzung der meisten präretinalen Blutungen bildet die Membrana limitans interna, die die einzige zwischen Netzhaut und Glaskörper bestehende Membran darstellt.

10) **Bindegewebsbildung an der hinteren Linsenfläche unter dem Bilde der Glioma retinae**, von Velhagen.

Das Gliom wurde vorgetäuscht durch eine Art. hyaloidea persistens mit kolossaler Bindegewebsbildung an der Hinterfläche der Linse. Es handelt sich um einen Mikrophthalmus, und der Fall spricht von neuem gegen das Vorkommen gliomatöser Neubildungen in mißbildeten Augen.

11) **Über einen eigentümlichen Fall von Ciliarkörper-Sarkom**, von Akatsuka.

Der Tumor war klinisch für eine Epithelgeschwulst gehalten worden, da er wie diese zwischen Pupille und Linse in die vordere Kammer gewuchert war und (infolge seines faszikulären Baues) eine an Hirnwindungen erinnernde Oberfläche hatte.

12) **Über einen Fall von gürtelförmiger Hornhaut-Trübung im Anschluß an eine alte Hornhautnarbe**, von Akatsuka.

Die Ursache der gürtelförmigen Trübung ist eine allerdings nur durch minimale anatomische Veränderungen bedingte Ernährungsstörung der Hornhaut.

13) **Ein Fall von einseitiger Amaurose unter dem Bilde einer Embolia arteriae centralis retinae im Anschluß an einen kriminellen**

Abort mit auffällig guter Wiederkehr des Sehvermögens und Gesichtsfeldes, von Gjessing.

Die Sehschärfe hob sich im Verlaufe von etwa 6 Wochen auf $^{5,5}/_{36}$, das Gesichtsfeld hatte beinahe normale Grenzen für Weiß und Blau, Rot und Grün sind leicht eingeengt; für Weiß und Farben besteht ein relatives Skotom. Für die Entstehung der Amaurose macht Verf. den Blutverlust verantwortlich, den die Patientin im Anschluß an den kriminellen Abort durchgemacht hatte.

14) **Die Auto-Darm-Intoxikation in der Pathogenese der ekzematösen Kerato-Conjunctivitis**, von Colombo.

Verf. verteidigt gegen v. Hippel seine Behauptung, daß bei der Kerato-Conjunctivitis eczematosa Indikanurie bestehe, und daß diese mit der Besserung des Augenleidens verschwinde. Bei 115 weiteren Fällen fand er

Indikan und Urorosein	reichlich	74 mal	}	82,6 %
,, ,, ,,	bemerkenswert	21 ,,	}	
,, ,, ,,	Spuren	18 ,,	}	17,4 %
,, ,, ,,	negativ	2 ,,	}	

15) **Klinische Beobachtungen über Vaccinotherapie und Serumtherapie der diplobazillären Conjunctivitis**, von Tschirkowsky.

Gegen die durch den Diplobacillus Morax-Axenfeld hervorgerufene chronische Blepharo-Conjunctivitis wurde in der Freiburger Augenklinik eine Vaccine subkutan eingespritzt, die aus 24stündigen Kulturen des Diplobacillus bereitet worden war. Diese Therapie hatte ebensowenig nennenswerten Erfolg und kann das Zink ebensowenig verdrängen, wie die Einträuflung eines Serums, das von Kaninchen gewonnen worden war, denen man Diplobazillen intravenös eingespritzt hatte.

16) **Zur Radium-Behandlung der Conjunctivitis vernalis**, von O. Schnaudigel.

Bei einem 16 Jahre alten Mädchen, das an sog. Frühjahrskatarrh der Conjunctiva palpebrarum litt, rezidivierten die polypösen Wucherungen jedes Frühjahr. Chirurgische Entfernung milderte die Beschwerden, Kauterisation verschlechterte den Zustand, medikamentöse Therapie versagte ganz. Bestrahlung mit 10 mg Radium mehrmals $^1/_4$ Stunde lang fortgesetzt, während der Augapfel durch eine Bleiglas-Schale gedeckt wurde, brachte definitive Heilung.

17) **Neuritis und Iridocyclitis bei Diabetes insipidus**, von Stoewer.

Ein Bergmann von 23 Jahren, der an sog. gemeinen Diabetes insipidus litt, erkrankte an doppelseitiger retrobulbärer Sehnerven-Entzündung und bald darauf an schleichender Iridocyclitis. Das Augenleiden heilte nach mehrmonatiger lokaler Behandlung mit Skopolamin-Einträufelung und subkutanen Strychnin-Einspritzungen; dabei sank auch die tägliche Harnmenge von 12 Liter auf 3 Liter.

18) **Eine Skiaskop-Brille**, von Visser.

Kurt Steindorff.

II. l'Ophtalmologie Provinciale. 1912. Nr. 11.

Einige Bemerkungen über sympathische Ophthalmie, von Dr. Pechdo.
Die Arbeit bringt nichts Neues.

Nr. 12.

1) **Komplikation von seiten der Augen bei Aortenaneurysma. Aortenaneurysma und Tabes,** von Frenkel und Saint-Martin.
Auftreten von Augenmuskel-Lähmungen bei einem Mann mit Aortenaneurysma und Insuffizienz der Klappen.

---

2) **Ophthalmologischer Bericht aus dem Kolonialgebiet,** von Dr. François Motais.
In 8 Monaten hat Verf. 2500 Augenkranke gesehen und große Epidemien von Conjunctivitis catarrhalis beobachtet.

---

3) **Augengeschwülste,** von Dr. Ginestous.
1. Dermoid der Hornhaut. 2. Subkonjunktivales Dermo-Fibrolipom. 3. Melanosarkome der Aderhaut.

Nr. 13.

1) **Plötzliche residivierende Blutung des Glaskörpers und Beitrag zum Studium dieser intraokularen Hämorrhagien,** von Dr. Chevalier.
Der Patient hatte Netzhaut-Blutungen luetischen Ursprungs, die antiluetische Behandlung war von Erfolg.
Die sogen. spontanen Glaskörper-Blutungen bei jungen Individuen sind oft die Folgen einer hereditären oder erworbenen Syphilis.

---

2) **Diagnostik der Leiden der Nerven-Centren durch die Augen-Symptome,** von Prof. Motais.
(Bericht an die medizinische Gesellschaft zu Angers, 12. Dezember 1912.) Eine ausführliche Arbeit, welche in den nächsten Heften fortgesetzt wird, und zunächst eine Anatomie und Physiologie der optischen Bahnen bringt.
F. Mendel.

1913. Nr. 2.

Ein Fall von hochgradiger Kurzsichtigkeit, bei dem die Linse entfernt wurde, von Dr. Henry Fromaget.
Die Kurzsichtigkeit der Patientin war 15 Dioptrien. Nach der Operation ist die Sehschärfe ohne irgendwelche Korrektion = $^{6}/_{10}$.

Nr. 3.

Beitrag zum Studium der Tuberkulin-Therapie, von Dr. A. Leprince.
Bei der an Iridocyklitis schwer erkrankten Patientin dachte Verf. schon an Enukleation, das Auge wurde durch Tuberkulin-Injektion gerettet.

III. Le Progrès Médical. 1913. Nr. 12.

Die Veränderungen des Farbensinnes, von Cantonnet.

Nr. 14.

Eine abgeschwächte Form der Tuberkulose des Augapfels, von Terrien.

Bei dem 16jährigen Patienten fand sich auf dem unteren Teil der Bindehaut eine gelbliche, nicht ulzerierte Erhebung. Die Bindehaut selbst war verdickt, von bläulicher Färbung, die sich bis zur Hornhaut hinzog. Die Diagnose lautete auf Episkleritis. Nach 5 bis 6 Wochen war die Entzündung verschwunden. F. Mendel.

IV. La Clinique ophtalmologique. 1913. 10. März.

1) **Autoserotherapie und subkonjunktivale Injektionen,** von Dr. Darier.

Verf. hat gute Erfolge bei Erkrankungen der Hornhaut (Hornhautabsceß, Keratitis parenchymatosa usw.) gesehen.

2) **Die Elliot'sche Operation,** von Prof. Barraquer.

3) **Eine neue chirurgische Behandlung des Schielens. Die partielle Myotomie,** von Dr. Astruck.

Beschreibung der Operation mit zahlreichen Abbildungen.

4) **Das elektrische Quecksilber (Elektr. Hg) in der Augenheilkunde,** von Dr. Bruno.

Nach den Erfahrungen des Verf.'s kann man das Präparat in allen Fällen von Syphilis anwenden, ganz besonders bei der Lues des Auges. Es soll bei der Behandlung das Calomel ersetzen.

10. April.

1) **Star-Operation mit Bindehautnaht,** von M. Moret.

Als Vorteile betrachtet Verf.:

1. Sicherheit gegen Irisprolaps oder Einklemmung der Iriswinkel.
2. Vollkommenere Reinigung des Pupillargebietes ohne Gefahr von Verlust des Glaskörpers, infolgedessen Abnahme der Nachstare.
3. Die Möglichkeit, ohne Gefahr eine hintere Cystitomie auszuführen.
4. Geringere Gefahr der Infektion, insbesondere in Fällen von Tränen und Bindehautkatarrh. Das Auge ist geschlossen und die Wunde größtenteils durch einen Bindehautlappen bedeckt, das Auge kann vom ersten Tage an ausgewaschen werden.
5. Viel schnellere Narbenbildung ohne Umstülpung des Lappens oder Irisvorfall unter dem Verbande.
6. Große Annehmlichkeit für den Operierten, der sich nach der Operation freier bewegen kann.

2) **Die radioaktiven Gläser; ihre Wirkung auf das Auge und auf die Sehkraft,** von Dr. Précerutti.

3) **Die ätiologische Bedeutung der Tuberkulose bei den Erkrankungen des Sehnerven und der Netzhaut. Wirkung des Tuberkulins,** von Dr. A. Dutoit. F. Mendel.

V. The Ophthalmic Record. 1912. Dezember.

1) **Klinische Mitteilungen über bestimmte Gesichtsfeld-Defekte bei Erkrankungen der Hypophysis mit besonderer Berücksichtigung der Skotome,** von G. E. de Schweinitz und T. B. Holloway.

Nach kurzer Übersicht über die bisher veröffentlichten Fälle von Tumor der Hypophysis, wobei besonders hervorgehoben wird, daß Akromegalie keine ständige Begleit-Erscheinung dieser Krankheit ist, beschäftigen sich die Verff. insbesondere mit der Form der Gesichtsfeld-Defekte und an Hand einiger selbstbeobachteter Fälle weisen sie darauf hin, daß durchaus nicht immer laterale Hemianopsie zu beobachten ist, vielmehr Skotome der verschiedensten Form auftreten, die von Tag zu Tag wechseln können.

---

2) **Erkrankung des Sehnerven beim Myxödem, dessen Verwandtschaft zur Schilddrüse und zur Hypophysis,** von George S. Derby, Boston.

Unter Zugrundelegung zweier eigener und der in der Literatur gesammelten 12 Fälle, die sämtlich einzeln beschrieben werden, stellt Verf. sämtliche Symptome auf, die vom Myxödem zu den pathologischen Veränderungen der Hypophysis, zur Akromegalie, zu den Degenerationen der Schilddrüse hinüberleiten und sucht auf Grund dieser Beobachtungen den Zusammenhang dieser Erkrankungen nachzuweisen.

---

3) **Die Verhütung der Blindheit und der Unterricht des blinden Kindes,** von G. E. de Schweinitz, Philadelphia.

Ein allgemein gehaltener Vortrag befaßt sich unter den Ursachen der Blindheit mit der Blennorrhoea neonatorum, den Vorschriften zu ihrer Verhütung, mit Trachom und der Verhütung der Einwanderung Trachomkranker und mahnt bei Erziehung der Blinden zu sorgfältiger Individualisierung.

---

4) **Ophthalmologische Beobachtungen,** von G. E. de Schweinitz.

1. Ausgedehntes Gumma des Lides des rechten Auges.

2. Cyste der Korneoskleralgrenze, kommunizierend mit dem Glaskörper.

3. Epitheliom des Augenlides und der Augenbraue von etwas ungewöhnlicher Form und Entwicklung, zusammen mit den Resultaten der Operation und X-Strahlen-Behandlung.

4. Ausgedehntes Narben-Ektropium des rechten Oberlides mit dem Resultate der Operation und Überpflanzung eines ungestielten Lappens.

5. Rezidivierendes und cystisches Pterygium mit dem Resultate der Entfernung und Einpflanzung eines Thiersch'schen Lappens.

1913. Januar.

1) **Ein Fall von ungewöhnlicher Atrophie der Chorioidea,** von Burton Chauce, Philadelphia.

Zwei scheibenförmige, atrophische Herde von Papillengröße, ganz rund und von Pigment umsäumt, deren Entstehung Verf. in das spätfötale Leben zurückverlegt und die er durch Embolie zustande gekommen sich vorstellt.

---

2) **Zahnheilkunde und Brillenkunde. Ein Vergleich,** von William H. Crisp, Denver (Colorado).

So wie die Zahnheilkunde von der allgemeinen Medizin als besonderes Lehrfach getrennt ist, so tritt der Verf. dafür ein, auch die Lehre von der Augenmessung und Brillen-Bestimmung von dem Unterrichte in der all-

gemeinen Medizin und der auf ihr sich aufbauenden Augenheilkunde zu trennen und einen besonderen akademischen Beruf hieraus zu schaffen, der nach kurzem Unterricht der Anatomie und Physiologie des Auges sich ausschließlich mit den Refraktions-Bestimmungen zu befassen hätte. (?) Schon existieren in Amerika mehrere Schulen, die für diesen besonderen Zweig Diplome erteilen und in mehreren Staaten befaßt sich die Gesetzgebung mit diesem Gegenstand. Der Verf. ist der Ansicht, daß, so wie die Trennung der Zahnheilkunde von der Medizin anfangs auf die größten Widerstände gestoßen ist, jetzt aber als besonderes in sich abgeschlossenes Lehrfach allenthalben anerkannt wird, dasselbe mit der Lehre von der Augenmessung erfolgen werde.

3) **Sehnerven-Atrophie nach Einspritzung von Lanolin und Olivenöl zur Entfernung von Runzeln**, von W. A. Fischer, Chicago.

Fünf Tage nach einer zweiten Einspritzung von Öl und Lanolin zwischen die Augenbrauen erfolgte unter heftigen Schmerzen vollständige Erblindung des linken Auges, die durch Sehnerven-Atrophie hervorgerufen worden war, infolge von Entzündung des Sinus ethmoidalis und sphenoidalis.

4) **Ein Fall von Verletzung, in welchem 6 Eisensplitter in einem enukleïerten Auge gefunden wurden; nur ein Splitter war durch X-Strahlen festgestellt worden**, von Frank Alport, Chicago.

5) **Glaukom**, von James W. Good, Winnipeg.

Der Artikel enthält in wenigen Zeilen ein kurzes Referat über die Ursachen und die übliche Behandlung des Glaukoms. May-Berlin.

VI. The ophthalmic Review. 1913. Februar.

1) **Die Beziehungen des Tränennasenganges zur Kieferhöhle, Bildung des Recessus lacrimalis**, von S. E. Whitnall, Oxford.

Eine anatomische Studie der in Betracht kommenden Region mit Abbildungen.

2) **Die Form der Orbita: ihr Einfluß auf den Augapfel (Stilling's Theorie)**, von S. E. Whitnall.

Stilling stützt seine Theorie von der Entstehung der Kurzsichtigkeit auf den bei kleinen Augenhöhlen durch die Lage der Trochlea bewirkten Druck des Obliquus sup. auf das Auge. Der Verf. weist durch Messungen nach, daß die Entfernung zwischen dem Ursprung der Obliqui und dem Augapfel nicht variiert mit dem Bau der Augenhöhle, so daß Stilling's Voraussetzungen nicht zutreffen.

3) **Kraterförmiges Loch in der Sehnervenscheibe, verbunden mit Veränderungen der Makula**, von R. R. James.

6jähriger Knabe, dessen linkes Auge konkomitierend schielte. Im Sehnerven dieses Auges zeigte sich in der äußersten Hälfte eine kraterförmige Vertiefung, und die Makula war von Pigmentpunkten umgeben.

May-Berlin.

VII. The Therapeutic Gazette. 1912. Oktober.

Die Behandlung der Blennorrhoe der Neugeborenen, von Aaron Brav.

Unter dem Eindrucke, daß die Zahl der an Blennorrhoe Erblindeten in Europa auf 300000, in Amerika auf 33000 zu schätzen sei, erörtert der Verf. die Verhütung und die Heilung dieses gefährlichen Leidens. Da er keine Mittel sieht, die eigentliche Ursache des Leidens, die Gonorrhoe, auszurotten, so legt er um so größeres Gewicht auf die Ausübung des Crédé'schen Verfahrens bei jeder Geburt und er hält es für notwendig, daß die Hebammen durch halbjährliche Aufforderung immer von neuem an diese Maßnahmen erinnert werden. Er verlangt hierbei die Einträuflung von 2 $^0/_0$ Höllensteinlösung, und warnt vor der Anwendung höher konzentrierter Lösung. — Bei der Behandlung selbst ermahnt er vor allem zur größten Sorgfalt und betont, daß unter 4 Wochen eine Blennorrhoe nicht zu heilen ist. Er rät, in zweifelhaften Fällen lieber energisch vorzugehen, als etwas zu unterlassen, und auch nicht erst mit der Therapie auf den bakteriologischen Befund zu warten. — Bei starker Schwellung der Lider mahnt er von jedem gewaltsamen Öffnen zur Inspektion der Kornea ab und empfiehlt kalte Umschläge, die alle 5 Minuten zu erneuern sind. Als bestes Augenwasser empfiehlt er Sublimat-Lösung 1:10000, mit der der Konjunktivalsack alle halbe Stunden ausgewaschen werden soll. In diesen zahlreichen Waschungen sieht er besonders die Ursache seiner Heil-Erfolge, er rät ferner, nach diesen Waschungen Einträuflung von 25 $^0/_0$ Argyrol-Lösung. Als das beste Mittel aber betrachtet er das 1 $^0/_0$ige Argentum nitricum, das er einmal täglich angewendet wissen will. Nach Verlauf einer Woche setzt er an Stelle der Sublimat-, Zinklösung, 1 bis 2 stündlich angewandt, später verwendet er Borlösung hierzu. Sobald die Hornhaut mit angegriffen ist, verlangt er spezialistische Behandlung. An Stelle der kalten Umschläge treten warme, 3 mal täglich wird Atropin eingeträufelt, mit dem Argentum nitricum wird fortgefahren. Machen sich Ulzerationen bemerkbar, so wendet er Einstreuung von Jodoform an und bei ihrer Abheilung, zur Aufhellung der Narben, Dionin. Er ist Gegner klinischer Behandlung und verlangt, daß das Kind bei der Mutter und diese in der Familie bleibe.

1913. Januar.

Die Bedeutung des Scharlachrots in ophthalmologischer und otologischer Anwendung, von J. Alan.

Der Hauptwert liegt in der Hemmung des Wachstums von Epitheliomen mit epitheliomer Proliferation. Der Verf. verwendet 1 $^0/_0$ige Scharlachrotsalbe bei Epitheldefekten traumatischer Natur und erzielt damit Heilungen in 1 bis 2 Tagen. Ebenso sah er gute Erfolge bei Ulcus corneae. Er hat ferner bei einem ausgedehnten Ulcus rodens in der Nähe des Auges Heilung erzielt.

May-Berlin.

VIII. Annals of Ophthalmology. 1912. Oktober.

1) **Serum- und Vaccine-Behandlung bei Augenkrankheiten,** von Steph. Mayou.

Als Pathologe am Central London Ophthalmic Hospital hat Verf. eine 6jährige Erfahrung hinter sich, die er, den Anregungen eines Wright folgend, so ziemlich bei allen Krankheitsformen des Auges, bei denen eine bakterielle Ursache in Frage kommen kann, gesammelt hat. Nach einer Einleitung über Wesen und Vorbereitung der Vaccine-Therapie läßt er die

Wirkungen der spezifischen Einspritzungen bei sämtlichen Augenleiden Revue passieren, vom Hordeolum, der Acne vulgaris und rosacea, dem Chalazion über alle infektiösen Konjunktivitiden und Hornhautgeschwürs-Formen hinweg bis zu den Affektionen des Uvealtractus, für deren Diagnose er die wiederholte Paracentese der Vorderkammer empfiehlt. In den meisten Fällen gelang es ihm, das Material von dem kranken Auge selber zu gewinnen, in einzelnen mußte eine Staphylokokken-Mischungsvaccine herhalten. So unvollkommen bisher noch die Methode sei, hält er den Gedanken, der ihr zugrunde liegt, doch schon jetzt für eine Bereicherung der uns zu Gebote stehenden Therapie und einen unleugbaren Fortschritt, ganz besonders in den Fällen von Wundinfektion. Erster Grundsatz hierbei müsse allerdings sein: so früh wie möglich spritzen!

---

2) **Zwei Fälle von Fremdkörper im Auge,** von G. Griffin Lewis.

Verletzungen durch Schrotkugeln und Kupfersplitter mit auffallend guter Toleranz.

---

3) **Ein Fall von Chinin-Amblyopie,** von Carroll B. Welton.

Ein 31 jähriger Mann, Weißer, behält von einer Dosis von 55 Gran[1] Chinin, innerhalb 4 Stunden genommen, nur eine dauernde Einengung des Gesichtsfeldes für Form und Farben zurück. Die Netzhautgefäße erscheinen deutlich kontrahiert und die Sehnerven gänzlich atrophisch, aber die zentrale Sehschärfe ist annähernd normal.

---

4) **Die Beziehungen von Zahn und Auge,** von W. Evans Bruner.

Von Zahn-Erkrankungen gehen sowohl funktionelle wie organische Augenleiden aus. Zu den ersteren gehören Pupillen- und Akkommodations-Störungen, Asthenopie und Amblyopie und Muskel-Gleichgewichtsstörungen, zu letzteren alle entzündlichen Erkrankungen der Augenhüllen und der Orbita. Verf. teilt eine Reihe einschlägiger Fälle aus beiden Kategorien mit, die wenigstens zum Teil zweifelsfrei erscheinen müssen. Er hat sich häufig von dem Zusammenhang auch da überzeugen können, wo der Träger der Zahn-Erkrankung sich ihrer gar nicht bewußt war, und hat es sich darum zum Prinzip gemacht, namentlich, wo er einen plombengespickten Mund sieht, mit Hilfe der Röntgen-Untersuchung einer event. Zahn-Erkrankung auf die Spur zu kommen. Die Beseitigung eines Wurzelabszesses braucht deshalb nicht immer die Heilung zu garantieren, wie ein mitgeteilter Fall von tödlicher Sinusthrombose nach Zahnabszeß lehrt.

---

5) **Nebennieren-Extrakt in der Behandlung von akutem Hornhautstaphylom,** von Paul J. Pontius.

Verf. sah bei 6 Fällen von der systematischen Einträuflung einer 1 :1000 Suprarenin-Lösung einen sehr günstigen Einfluß auf das frische Staphylom. Auch Kollegen, die seiner Empfehlung gefolgt sind, rühmen dem Mittel denselben Erfolg nach. Der Extrakt wirkt natürlich nicht als Specificum, sondern durch die Kontraktion der kleinen Arteriolen, auf diesem Wege auf den Druck in dem Lymphgebiet und setzt dadurch auch den intraokularen Druck herab, wodurch wiederum die Hornhaut allmählich zu ihrer früheren Gestaltung zurückkehren kann. Peltesohn.

---

[1] Ungefähr 2,5 Gramm.

Vermischtes.

1) Nach längerer Krankheit ist im 50. Lebensjahr am 10. April d. J. Dr. Cecil F. Shaw in Belfast verstorben, der 1895 ein Lehrbuch der Augenkrankheiten verfaßt hat.

2) Am 15. April fand eine Trauerfeier zu Ehren von Sir Henry Swanzy zu Dublin statt.

3) Die Sitzung der belgischen Ophthalmologischen Gesellschaft findet am 2. und 3. August d. J. zu Gent statt. (General-Sekretariat 65 rue basse des Champs.)

4) El Representante por la Provincia de Matanzas B. L. M. al Sr. Prof. Dr. J. Hirschberg y se complace en manifestarle que con esta fecha ha tomado posesión del cargo para el cual fué electo y en el que tiene el gusto de ofrecersele. Francisco M^{a}. Fernández y Hernández aprovecha esta oportunidad para ofrecer á Ud. el testimonio de su más distinguida consideración.

Habana, 7 de Alril de 1913.

Wir gratulieren der Provinz Matanzas, daß sie einen so ausgezeichneten Vertreter gefunden. H.

5) Die Universität zu Manchester hat am 23. Mai die folgende von Dr. K. A. Goodfellow beantragte Erklärung beschlossen: „Die Einführung eines Diploms in der Augenheilkunde ist nicht wünschenswert.“ Dr. G. erklärte das Diplom (Doct. ophthalm.) für unnötig. Verschiedene Spezialitäten könnten denselben Anspruch erheben. — (Ganz meine Ansicht. H.)

6) Am 13. Januar 1913 hat der Maharajah von Mysore ein Augen-Krankenhaus mit 80 Betten eröffnet.

7) Im Jahre 1864 hat Ignaz Hirschler zu Budapest eine ungarische (magyarische) Zeitschrift der Augenheilkunde (Szemészet) begründet und geleitet, die dann von W. Schulek (1881—1904) fortgeführt und seitdem von E. v. Grósz herausgegeben wird, als offizielles Organ der ungarischen Ophthalmologischen Gesellschaft. Eine stattliche Fest-Nummer (L, 1) ist erschienen.

8) Der Japaner ist beredt. Das weiß jeder, der in Japan wissenschaftliche Sitzungen und fröhliche Feste mitgemacht hat.

In der siebzehnten General-Versammlung der japanischen augenärztlichen Gesellschaft zu Tokyo, am 2. und 3. April 1913, folgten auf die Eröffnungs-Ansprache des Herrn Prof. Komoto, noch „66 artige Reden“, zuletzt 150 Erörterungen und Demonstrationen von Präparaten. (Monats-Schrift für prakt. u. klin. Augenh., herausgeg. von Dr. Y. Kuwahara, in Nagaoka, VII. Jahrg., 1913, Mai-Heft.)

Bibliographie.

1) Über akute Äthylalkohol-Amblyopie, von Dr. Kaiser. (Münchener med. Wochenschr. 1912. Nr. 46.) Beschreibung eines Falles von akuter Sehstörung nach ungewöhnlich starkem Alkoholgenuß, welche sich in peripherer Einschränkung des Gesichtsfeldes, in Verlust der Farbenempfindung und hochgradiger Herabsetzung der Sehschärfe äußerte und in wenigen Tagen zurückging. Chronische Alkohol-Amblyopie kam wegen

Mangels zentraler Skotome nicht in Frage. Der Verdacht auf Methylalkoholvergiftung bestätigte sich nicht, zumal die Pupillen mittelweit waren und auf Lichteinfall und Konvergenz reagierten. Es liegt somit der seltene Fall von akuter Äthylalkohol-Amblyopie vor.

2) Zur Vorbereitung des Auges für die Star-Operation, von Dr. Th. Treitel. (Berliner klin. Wochenschr. 1912. Nr. 41.) Verf. beschreibt die in seiner Klinik geübte Methode, bei welcher er in 13 Jahren unter 344 Extraktionen keinen Fall von primärer deletärer Infektion beobachtet hat. Da Verf. nur auf dem Boden praktischer Erfahrung steht, so empfiehlt er den Fachgenossen die bakteriologische Nachprüfung seines Verfahrens, um dasselbe auf eine sichere wissenschaftliche Basis zu stellen.

3) Zur Prophylaxe der Ophthalmoblennorrhoea neonatorum, von Dr. Anselm Lehle. (Münchener med. Wochenschr. 1912. Nr. 40.) Auf Grund seiner zahlreichen Versuche an der Kgl. Universitäts-Frauenklinik in München empfiehlt Verf. Einträuflungen von $5^{0}/_{0}$ Sophol-Lösung. Sophol ist eine Verbindung von Formaldehyd-Nukleïnsäure mit Silber. Es ist ein gelblich-weißes, in Wasser sehr leicht lösliches, lichtempfindliches Pulver und wird von den Farbwerken vorm. Friedr. Bayer & Co. in Elberfeld hergestellt.

4) Augenbeschädigung durch die Sonnenfinsternis am 17. April 1912, von Prof. Dr. Julius Hoppe in Köln. (Münchener med. Wochenschr. 1912. Nr. 45.) Verf. gibt eine eingehende Beschreibung aller Funktions-Störungen der Augen von 7 geschädigten Personen aus seiner Praxis. Allen gemeinsam war das Bestehen des positiven absoluten Skotoms. Die außerordentliche Ermüdbarkeit der erkrankten Netzhautstellen äußerte sich noch nach 6 Wochen deutlich. Der Lichtsinn war herabgesetzt. Später zeigte sich inmitten des Dunkelflecks Bildverzerrung (Metamorphopsie). Alle hatten Störungen des Farbensinnes. Verf. empfiehlt für die Zukunft als vorbeugende Maßregel eine rechtzeitige planmäßige Belehrung aller Volksschichten über die Gefährlichkeit des Hineinblickens mit freiem Auge in die helle Sonne. Indes ist erst nach 200 Jahren wieder eine derartige Sonnenfinsternis zu erwarten.

5) Über Nystagmus bei fieberhaften Krankheiten, von Dr. Ernst v. Czyhlarz. (Berliner klin. Wochenschr. 1913. Nr. 3.) In Übereinstimmung mit den Angaben von Beck und Biach (Wiener klin. Woch. 1912, Nr. 46) hat Verf. das sehr häufige Vorkommen von febrilem Nystagmus sicher festgestellt. Im Gegensatz zu den beiden Autoren fand Verf. Nystagmus auch bei Typhus und Tuberkulose, besonders häufig aber bei Erysipel, crupöser Pneumonie, Gelenkrheumatismus, Influenza. Da auch nach Chinin-Darreichung und bei akutem Alkoholismus Nystagmus sich findet, so sind die Autoren geneigt, auch den Nystagmus febrilis als ein toxisches Symptom aufzufassen. L. Jacobsohn.

6) Zur Kenntnis der Neosalvarsan-Wirkung bei Keratitis parenchymatosa, von Dr. H. Hoehl. (Münch. med. Wochenschr. 1913. Nr. 2.) In keinem der vom Verf. beobachteten Falle war eine günstige Beeinflussung der Keratitis parenchymatosa, bzw. eine Beschleunigung des Heilungsprozesses durch die lokale Behandlung mit Neosalvarsan-Einträuflung nachweisbar. F. Mendel.

Um Einsendung von Separat-Abzügen wird gebeten (Berlin NW. 26 Schiffbauerdamm).

Verlag von Veit & Comp. in Leipzig. — Druck von Metzger & Wittig in Leipzig.

Centralblatt
für praktische
AUGENHEILKUNDE.

Herausgegeben von

Prof. Dr. J. Hirschberg, Geh. Med.-Rat, in Berlin.

Unter ständiger Mitwirkung der Herren Prof. G. Abelsdorff in Berlin, Dr. Berger in Paris, Prof. Birnbacher in Graz, Dr. Brailey in London, Prof. Cl. du Bois-Reymond in Schanghai, Dr. Crzellitzer in Berlin, Dr. Oscar Fehr in Berlin, Prof. C. Gallenga in Parma, Dr. Ginsberg in Berlin, Hofrat Prof. Goldzieher in Budapest, Dr. Gordon Norrie in Kopenhagen, Dr. Issigonis in Smyrna, Dr. Leo Jacobsohn in Berlin, Priv.-Doz. Dr. H. Lauber in Wien. Dr. May in Berlin, Lt. Col. F. P. Maynard, I. M. S., Calcutta, Dr. F. Mendel in Berlin, Dr. Moll in Berlin, Dr. W. Mühsam in Berlin, Dr. Neuburger in Nürnberg, Dr. Peltesohn in Hamburg, Dr. Pergens in Maeseyck, Prof. Peschel in Frankfurt a. M., Dr. Purtscher in Klagenfurt, Dr. M. Reich in Petersburg, Dr. H. Rönne in Kopenhagen, Obermed.-Rat Dr. Scheer in Oldenburg, Prof. Schenkl in Prag, Prof. Schwarz in Leipzig, Dr. Spiro in Berlin, Dr. Steindorff in Berlin.

Monatlich ein Heft. Preis des Jahrganges 12 Mark. Zu beziehen durch alle Buchhandlungen des In- und Auslandes und die Postanstalten des Deutschen Reiches.

1913. Siebenunddreißigster Jahrgang. Juli.

Skleritis und Podagra.[1]

Von Dr. **W. P. Kalaschnikow.**

Meine in den letzten Jahren über Erkrankung der Sklera gemachten Beobachtungen veranlassen mich, die von Prof. Ph. Panas ausgesprochene Ansicht in Erinnerung zu bringen, wonach er das Auge hinsichtlich seiner Konstruktion mit Enarthrosen, beispielsweise mit dem Hüftgelenk, vergleicht,

[1] Kurzer Auszug aus dem in der Petersburger Ophthalmologischen Gesellschaft am 22. November 1912 gehaltenen Vortrag.

wobei der Augapfel das Caput femoris, die Tenon'sche Kapsel die Trochlea darstellt.

Diese anatomisch-physiologische Analogie setzt uns, meiner Meinung nach, in den Stand, sowohl die Ätiologie als auch die Behandlungsmethoden der Erkrankungen der Sklera selbst zu erklären, welche ihrer Struktur nach ein tendinöses Gewebe darstellt und gleichsam einen Teil des „Augengelenks" repräsentiert.

Tatsächlich wird von den Erkrankungen, von denen die Gelenke betroffen werden, auch die Sklera betroffen, wobei die Sklera-Erkrankungen, wie meine Beobachtungen ergeben haben, auch dieselbe Behandlung erheischen. Wie das Gelenk, so wird auch die Sklera am häufigsten von sog. rheumatischen Erkrankungen befallen. Syphilis und Tuberkulose sind demgegenüber eine relativ weit seltenere Ursache ihrer Erkrankung. Der akute Gelenkrheumatismus, bekanntlich eine Erkrankung sui generis, eine Infektions-Krankheit, äußert sich am Auge in Form von Tenonitiden (in Form von Hydarthrosis oculi nach Panas) und verläuft gleichfalls mit erhöhter Temperatur; der chronische Gelenkrheumatismus, der gegenwärtig mit Recht hauptsächlich als Arthritis urica gedeutet wird, kommt auch an den Augen in Form von podagrischen Skleritiden (Skleritis urica) zum Ausdruck.

Wir Augenärzte müssen gleichfalls den Chirurgen folgen und auf die Bezeichnung „chronische rheumatische Erkrankungen" verzichten, da es eine solche allgemeine Erkrankung des Gesamt-Organismus nicht gibt, und diese Bezeichnung in der weitaus größten Mehrzahl der Fälle lediglich als bequeme Deckung dient, hinter welcher sich der Arzt versteckt, wenn er nicht imstande ist, über die wahre Natur der Erkrankung ins klare zu kommen. Es ist infolgedessen nicht statthaft, auch rheumatische Skleritiden (gleichsam infolge einer derartigen Allgemein-Affektion) anzunehmen, da ein überaus großer Teil derselben von demselben Podagra seinen Ausgang nimmt, das am frühesten und häufigsten sowohl die Gelenke, als auch die Sklera in Mitleidenschaft zieht.

Man muß somit bei Erkrankungen der Sklera vor allem das Podagra behandeln. Der langwierige Verlauf dieser Krankheiten, ihre Hartnäckigkeit gegen unsre Behandlung, unsre häufige Hilflosigkeit, von der in so trostlosem Tone in allen alten und neuen Lehrbüchern der Ophthalmologie die Rede ist, lassen sich eben darauf zurückführen, daß man bei der Behandlung gerade der wahren Krankheitsursache, dem Podagra, die geringste Beachtung schenkt und dieselbe nicht gehörig behandelt. Man verwendete alle möglichen Mittel, bis auf allgemeine Quecksilber-Einreibungen einschließlich, und das ohne ausreichende bezügliche Indikationen, während als die zuverlässigsten Mittel zur Behandlung der Skleritiden vor allem die antipodagrischen Mittel Piperazin, Atophan, Urodonal, Urosin usw. in Betracht kommen, natürlich bei entsprechender Behandlung mit Mineralwässern, Wannenbädern und Diät.

— —

Ferner erfordert die Analogie zwischen dem Gelenk und den tendinösen Teilen desselben, der Sklera, auch die gleiche Anwendung von lokaler Behandlung. Bei starker Reizung wie bei Exazerbationen des Prozesses sind dieselben permanenten warmen Umschläge, Ruhe und Immobilisierung des Gelenks (Verband) erforderlich; beim Nachlassen des entzündlichen Prozesses kommt dieselbe Massage in Betracht, und zwar ebenso wie bei Gelenkaffektionen zunächst mit reizlosen Salben, dann mit immer stärker reizenden, bis auf Ichthyol-, Hydrargyrum- und Jodsalben einschließlich (reines Jod). Auch hier ist Erleichterung der Blutzirkulation und der Zirkulation der Stoffwechselprodukte in den Lymphkanälchen zwischen der gefäßlosen Kornea, der gefäßarmen Sklera und der vorderen Augenkammer durch den Canalis Schlemmii erforderlich, was nicht durch Atropin erreicht wird, welches, abgesehen davon, daß es den Druck steigert und auf diese Weise das erkrankte Gewebe komprimiert, den Canalis Schlemmii selbst durch die angezogene Iris komprimiert und verstopft; sondern im Gegenteil durch Eserin oder Pilokarpin.

In allen meinen Beobachtungen habe ich das Atropin, dessen Anwendung nur durch das Vorhandensein einer Synechien-Gefahr gerechtfertigt sein kann, und das gewöhnlich früher von andren Ärzten mit negativem Resultat angewendet worden war, entweder durch Pilokarpin oder Eserin in Salbenform ersetzt, welches in einer derjenigen des Atropins entgegengesetzten Richtung wirkt, indem es den Druck verringert, die Zirkulation durch den Canalis Schlemmii erleichtert und gleichzeitig die Absorptions-Fläche der Iris vergrößert, was bei der in Rede stehenden Erkrankung von gewaltiger Bedeutung sein und eine raschere und bessere Absorption sowie Elimination der entzündlichen Produkte zur Folge haben muß.

Ich glaube sogar den Gedanken aussprechen zu dürfen, daß die Skleritis so häufig durch Podagra bedingt ist, daß man das Vorhandensein von Skleritis als eines der Symptome der Podagra deuten kann, dessen sich die Internisten zu diagnostischen Zwecken in denjenigen schwierigen Fällen bedienen könnten, in denen die Harn-Analyse keine genügenden Anhaltpunkte für die Feststellung des „podagrischen Zustandes" des Kranken liefert. Hierbei muß darauf hingewiesen werden, daß schwere Fälle von Erkrankung der Augen an podagrischer Skleritis Hand in Hand mit schwerer Form von allgemeinem Podagra einhergehen; und infolgedessen erheischen derartige Fälle die gleichzeitige Behandlung seitens eines Augenarztes und eines Internisten in demselben Maße, wie die gleichzeitige Erkrankung des Herzens und der Nieren die entsprechende Beobachtung und Behandlung seitens eines Spezial-Arztes erforderlich machen.

Zum Schluß glaube ich sagen zu müssen, daß in allen von mir beobachteten Fällen, selbst in den schwersten, die Anwendung einer derartigen „Gelenkbehandlung" von vollem Erfolg gekrönt war.

Unser Büchertisch.

Neue Bücher.

*1. Die Wirkungen von Arzneimitteln und Giften auf das Auge. Handbuch für die gesamte ärztliche Praxis, von Dr. L. Lewin, Prof. in Berlin, und Dr. H. Guillery, Augenarzt in Köln. Zweite vervollständigte Ausgabe. Berlin 1913, A. Hirschwald. Zwei Bände. (736 u. 947 S.)

Von diesem vortrefflichen Werke ist die erste Ausgabe aus dem Jahre 1905 (Centralbl. f. Augenheilk. 1905, S. 74—75) ausführlich gewürdigt worden. Die Besprechung der zweiten Ausgabe wird nach eingehendem Studium derselben erfolgen.

2. Diseases of the Eye. A Handbook of Ophthalmic Practice for Students and Practitioners, by G. E. de Schweinitz, A. M., M. D., Prof. of Ophth. in the Univers. of Pensylvania ... Seventh Edition, thoroughly revised. With 360 illustr. and 7 chromolithogr. plates. Philadelphia and London, W. B. Saunders Comp., 1913. (979 S.)

Das klar und knapp geschriebene Buch ist sehr vollständig und enthält die neuesten Operationen gegen Glaukom von Lagrange und Elliot, auch Smith's intrakapsuläre Star-Ausziehung, für die der Verf. nicht sonderlich begeistert ist. Die ersten vier Kapitel bringen die Grundsätze der Optik, die Prüfung des Kranken, die Augenspiegelung, die Refraktion.

3. (An internat. system of ophth. practic. Edited by Walter R. Pyle, A. M., M. D., Philad.) Ophthalmic Semiology and Diagnosis by Charles H. Beard, M. D., Surgeon to the Illinois charitable eye and ear Hosp. (in Chicago) ... With 13 colored plates and 71 figures in Text. Philadelphia, P. Blakiston and Son Co., 1913. (400 S.)

Der Verf., der uns 1910 mit einer Ophthalmic Surgery beschenkt hat (vgl. unser Centralbl. 1910, S. 76—77), ist überzeugt, daß die Ärzteschaft ein Buch willkommen heißen wird, das systematisch, kurz und allein die Symptomatologie des Auges behandelt, zumal ein solches Werk noch nicht existiere. Rühmenswert sind die vom Verf. selbst (seit 1884) angefertigten, farbigen Augengrunds-Bilder.

4. Die Lokal-Anästhesie, ihre wissenschaftlichen Grundlagen und praktische Anwendung. Ein Hand- und Lehrbuch, von Prof. Dr. Heinrich Braun, Obermed.-Rat, Direktor des Kgl. Krankenstiftes in Zwickau. Dritte, völlig umgearbeitete Auflage. Mit 207 Abbildungen. Leipzig, J. A. Barth. 1913. (486 S.)

Eine systematische Darstellung, durch zahlreiche anatomische und topographische Abbildungen erläutert, die das ganze Gebiet der Chirurgie, also auch die Augenheilkunde, umfaßt.

5. (Lehrbuch der vergleichenden mikroskopischen Anatomie der Wirbeltiere ... herausgegeben von Prof. Dr. A. Oppel in Halle a. S.) VII. Seh-Organ von Dr. phil. V. Franz in Frankfurt a. M. Jena, G. Fischer, 1913. (417 S.)

Eine systematische Verarbeitung der ganzen ungeheuren Literatur, durch Beschreibung und Abbildung erläutert. „Vor allem kann keine Rede mehr davon sein, daß eine aufsteigende Ausbildung der Organisation (des Augapfels) von den Fischen bis zu den Säugern und schließlich zum Menschen erkennbar wäre.“

6. (Handbuch der Geschlechtskrankheiten, herausgegeben von Prof. Dr. G. Finger, Prof. Dr. J. Jadassohn, Prof. Dr. S. Ehrmann, Primar. Doz. S. Grosz. Wien, Hölder.)

Syphilis des Auges, von Dr. Fr. Dimmer, Prof. der Ophthalmologie in Wien. Mit 13 Text-Figuren und 3 Tafeln. (100 S.)

Die zweite Tafel ist besonders interessant, da sie Reproduktionen von Photogrammen nach der Natur enthält, die vom Verf. mit seinem Apparat aufgenommen sind. (Chorioret., Retin., Neuroret. syph.)

7. Commission Nationale du Cancer. Rapport sur la nomenclature des Tumeurs, par M. le Prof. D. van Duyse (de Gand). Bruxelles, 1913.

8. Abhandlungen und Vorträge zur Geschichte der Naturwissenschaft, von Prof. Dr. Edmund O. von Lippmann zu Halle a. S. II. Band. Veit & Comp., 1913. (491 S.)

9. Opuscula selecta Neerlandicorum de Arte medica. Fasc. II, quem Curatores Miscell. quae vocantur Nederlandsch Tijdschrift voor Geneeskunde collegerunt et ediderunt. Amstelodani, 1913. Petri Camperi de Oculorum Fabrica et Morbis.

Das prachtvoll ausgestattete, mit einem schönen Bild des geistreichen P. Camper geschmückte Werk enthält den lateinischen Text der bisher nur handschriftlich überlieferten Abhandlung und, dem lateinischen gegenüber, die deutsche Übersetzung, die Dr. W. P. Zeemann, Assistenz-Arzt an der Augenklinik von Prof. Straub zu Amsterdam, sorgfältig angefertigt hat.[1]

Im Jahre 1908 habe ich im § 433 meiner Geschichte der Augenheilkunde nach der Handschrift, die Prof. Straub mir gütigst geliehen, eine ausführliche Darstellung von Peter Camper's Augenheilkunde (vom Jahre 1766) geliefert und folgendes Urteil gefällt: „Der große Peter Camper steht in diesem Werk mit einem Fuß auf den Alten, mit dem andren auf den Neuen, und läßt den Strom der Wissenschaft durchfließen. Umfassende Gelehrsamkeit und Belesenheit, richtiges Urteil, Ordnung, leidliche Vollständigkeit gestalten seine Augenheilkunde zu einer der besten seiner Zeit, wenngleich er an Fülle der eignen Beobachtungen und auch der neubeschriebenen Krankheitszustände und Heilmittel mit einem St. Yves vom Jahre 1724 . . . oder mit einem Janin aus dem Jahre 1772 nicht wetteifern kann.“

Wer Neigung hat, sich liebevoll in die Geschichte unsrer Wissenschaft zu vertiefen, wird das interessante Werk mit Vergnügen durchlesen. H.

Gesellschaftsbericht.

1) Ophthalmologische Gesellschaft in Wien.

Sitzung vom 2. Juni 1913.

Rössler stellt eine 46jährige Frau vor, die am 18. Mai an einer fieberhaften Angina erkrankte, worauf das rechte Auge sich rötete und schmerzhaft wurde und innerhalb weniger Tage erblindete. 10 Tage später traten auch im linken Auge Schmerzen auf. 10 Tage nach dem Auftreten der

[1] Kleinigkeiten sind zu verbessern. S. 376, 377: „Setaceum . . . hodie est filum xylinum. Setaceum ist heutzutage ein hölzerner Faden“. — Peter Camper war ein guter Lateiner. Linum xylinum heißt die Baumwolle bei Plinius 19, 1 (2), 14.

Angina kam die Patientin auf die Klinik. Es wurde damals am rechten Auge nur eine alte Keratitis gefunden, links bestand gemischte Injektion des Bulbus, Pigmentpünktchen auf der hinteren Hornhautfläche, trübes Kammerwasser, die Pupille war unregelmäßig erweitert durch Atropin. Es bestanden hintere Synechien. Durch die durchsichtige Linse und Glaskörper sieht man folgendes Fundus-Bild: Papille mit einer physiologischen Exkavation von normalem Aussehen, die Netzhaut in der Umgebung der Papille bis zu $1^1/_2$ D. Refraktionsdifferenz geschwollen, trüb, besonders in dem zungenförmigen Areale gegen die Makulargegend zu. Die Venen etwas erweitert und geschlängelt, weisen jedoch keinerlei Unterbrechungen auf. Geringfügige kleine Blutungen im Fundus. Die Peripherie normal. Es bestand Fingerzählen in 1 m. Der interne Befund ergab: eine im Abklingen begriffene Angina follicularis, Herz normal, im Harne Spuren von Zucker, kein Eiweiß, jedoch starke Vermehrung des Indikans. Am Abend desselben Tages trat ein akuter Glaukom-Anfall auf, wobei der Druck auf über 65 mm Hg anstieg; es war die Kornea rauh. Daraufhin wurde eine Punktion ausgeführt, da Eserin keine Wirkung hatte. Am Nachmittag nach der Punktion konnte man gut ophthalmoskopieren: es fand sich die Schwellung der Netzhaut noch stärker, jäh zur physiologischen Exkavation abfallend, so daß hier eine Niveau-Differenz von 4 D. festgestellt werden konnte. Es wurden Finger in 2 m gezählt. Das abgelassene Kammerwasser zeigte nichts Pathologisches bei der Untersuchung. Es handelt sich hier um eine metastatische, gutartig verlaufende Retinitis, wie sie schon von Axenfeld mikroskopisch beschrieben worden ist. In dem von Holmes Spicer im Jahre 1907 publizierten Falle entstand eine Phlebitis beider Netzhäute nach einem Nacken-Furunkel. Rechts verlief der Prozeß gutartig, so daß später eine Sehschärfe von $^6/_6$ erzielt wurde, links vereiterte der Augapfel.

Schüssele beschrieb 1909 einen Fall von Iritis, Retinitis und Skleritis bei einem Patienten, der im Blute Streptococcus longus aufwies. Es stellte sich auch hier eine gutartige Erkrankung des Auges heraus, die in Heilung ausging.

M. Meissner hat vor wenigen Wochen einen Mann gesehen, der nach einer Angina an Sepsis erkrankte, worauf eine Neuritis beider Augen mit Blutung auftrat; 10 Tage später war der Prozeß bis auf geringe Residuen der Blutung abgeheilt.

Rössler führt eine 20jährige Frau vor, die im September 1912 über Flimmern des linken Auges klagte; doch waren das Sehvermögen und der Augenhintergrund normal. Am 20. Mai d. J. kam sie erst wieder in die Ambulanz der Klinik, nachdem die Sehschärfe anfangs langsam, späterhin rascher abgenommen hatte. Rechts bestand Sehschärfe $^6/_6$, links nur Fingerzählen. Rechts war die Papille bis zu 2 D. geschwollen, die Netzhaut etwas trübe und die Gefäße etwas erweitert (Neuroretinitis). Links war der vordere Anteil des Glaskörpers von staubförmigen Trübungen erfüllt, die Papille sehr rot, scheinbar vergrößert, die Venen erweitert, von weißen Streifen begleitet. Die Netzhaut weißlich trübe. Phlebitische Herde waren nicht vorhanden. Merkwürdig ist das Gesichtsfeld, welches einen zentralen, kleineren, normalen Teil, dann ein ringförmiges Skotom und dann wieder peripher einen normalen Teil aufweist. Solche Gesichtsfelder kommen nur bei Retinitis pigmentosa oder luetischer Chorioiditis vor. Die Trübung der Netzhaut ist hier, welche die Chorioiditis verdeckt hat. Fuchs und Leber haben beide Fälle beschrieben, in denen nach Abklingen des Prozesses in der Netzhaut zahlreiche

chorioiditische Herde sichtbar wurden. Der sonstige Zustand ist der typische von Förster beschriebene bei Chorioiditis luetica.

E. Fuchs hält die geschilderten Erscheinungen nicht für koordinierte Zustände, sondern ist der Meinung, daß die Neuroretinitis als die Folge der Chorioiditis zu betrachten ist; er hat Fälle gesehen, bei denen nach Verschwinden der Netzhaut-Trübungen zahlreiche chorioiditische Herde auftraten.

E. Fuchs zeigt einen 28jährigen Studenten, der vor 5—6 Jahren auf der einen Seite, vor 10 Jahren auf der andren Seite eine Facialislähmung durchgemacht hat; beide Faciales sind auch jetzt nicht normal. Seit dieser Lähmung hat der Patient kein psychisches Weinen mehr. Dagegen tränen die Augen beim Genusse heißer Speisen und beim Kau-Akt, besonders das linke. Auch jetzt läßt sich nachweisen, daß der Facialis nicht vollkommen innerviert wird, indem die Lidspalte nur knapp geschlossen werden kann und der Patient beim Kau-Akte die Speisen mitunter mit der Hand innerhalb der Zahnreihen hineinbefördern muß. Die Tränen-Abflußwege sind vollständig normal. Es besteht gleichzeitig eine Hör-Störung, indem die Empfindung für hohe Töne herabgesetzt ist, ein Symptom, welches man bei hochliegenden Facialislähmungen wiederholt beobachtet hat. Das Tränen kann reflektorisch vom Trigeminusgebiet, von der Netzhaut und von der Hirnrinde aus hervorgerufen werden. Bei hohen Facialislähmungen hat schon Goldzieher auf das Fehlen des psychischen Weinens aufmerksam gemacht. Es hat sich ein nach vorne und medial vom Facialiskern gelegenes, in seiner unmittelbaren Nähe befindliches Kerngebiet finden lassen, welches als Ursprung der tränensekretorischen Fasern zu bezeichnen ist. Die Fasern verlaufen zusammen mit den Facialisfasern, dann durch den Nervus petrosus superficialis major in das Trigeminusgebiet, um so zur Tränendrüse zu gelangen. Ähnlich wie bei Innervationen andrer Gebiete Mitbewegungen entstehen, indem der Innervationsreiz auf benachbarte Gebiete übergreift, handelt es sich hier wahrscheinlich um eine Mit-Innervation des Nucleus salivatorius. Vortr. hat als erster auf die Fälle von Ptosis aufmerksam gemacht, in denen eine stärkere Adduktionsbewegung mit einer abnormen Erweiterung der Lidspalte verbunden ist. Hier liegt ein analoges pathologisches Verhalten vor: versucht der Patient den Facialis zu innervieren, so innerviert er den Nucleus salivatorius.

Muschinski demonstriert einen Fall von retrobulbärer Neuritis mit Okulomotoriuslähmung. Die Patientin kam am 17. Mai auf die Klinik, nachdem sie 2 Monate vorher eine Influenza durchgemacht hatte, wobei sie Schmerzen in der rechten Kopfhälfte und im rechten Oberkiefer hatte. Die schon früher vorgenommene rhinologische Untersuchung und Plombierung der kariösen Zähne hatte keinen Einfluß auf die Kopfschmerzen. Lues wurde negiert. Das rechte Auge steht etwa $1^1/_2$ mm höher, als das linke, seine Pupille ist kleiner und reagiert träge. Es bestehen Schmerzen bei Druck auf das Auge und bei Bewegungen desselben. Rechts werden nur Handbewegungen gesehen, Lichtempfindung in 1 m, die Projektion ist nicht sicher. Links normales Verhalten, Sehschärfe $^6/_6$. Die Untersuchung der Highmors-Höhle und der Siebbeinzellen ergab keinen Anhaltspunkt für Empyem. Es bestand aber eine Periostitis des harten Gaumens auf der rechten Seite. Wassermann, Pirquet und Harnbefund negativ. Es wurde eine Schwitzkur eingeleitet. Am 26. Mai trat eine Lähmung der äußeren Augenmuskeln des rechten Auges auf mit geringem Exophthalmus (Exophthalmometer rechts 19, links 17 mm). Am 27. Mai bestand keine Licht-Empfindung mehr auf dem

rechten Auge. Es findet sich eine Hyperalgesie im Trigeminus, eine Parese der vom Okulomotorius versorgten äußeren Augenmuskeln und eine leichte Läsion des Facialis und Acusticus. Am 1. Juni war der Bulbus fast vollständig bewegungslos. Es wird eine Inunktionskur eingeleitet. Es handelt sich in diesem Falle wahrscheinlich um eine intrakranielle retrobulbäre Neuritis vor dem Chiasma, hervorgerufen durch eine Periostitis an der Schädelbasis. Schon Fuchs hat zwei Fälle von Ophthalmoplegia externa beschrieben. In einem handelte es sich um eine Arachnoidalfalte, im andern aber um eine Arachnoiditis.

J. Meller bespricht 2 Fälle von spontaner Iridocyklitis mit einem der sympathisierenden Entzündung äußerst nahestehenden histologischen Befunde. Fuchs hat in seiner Arbeit über kongenitale, chronische, endogene Uveïtis fünf Typen aufgestellt, von denen drei miteinander eng verwandt sind, indem sie keine Schwartenbildung erzeugen, der vierte Typus ähnelt außerordentlich der sympathisierenden Ophthalmie, im fünften Typus ist auch die Netzhaut beteiligt und es kommt zu Nekrosen. Die zwei Fälle, über die Vortr. berichtet, sind nicht die einzigen. Botteri hat zwei Fälle, Kitamura und Weigelin je einen Fall beschrieben. Dabei bestand die Erkrankung in einem Falle von Botteri und in den beiden letzteren auf beiden Augen. Auch der eine Fall des Vortr. befiel beide Augen, wozu allerdings zu bemerken ist, daß in seinen Fällen iridektomiert wurde, doch erst nachdem die schwerste Iridocyklitis sich eingestellt hatte. Schon in einer früheren Arbeit hatte Vortr. festgestellt, daß die Infektion mit dem hypothetischen Erreger der sympathischen Ophthalmie auf endogenem Wege erfolgen kann. Auch Elschnig ist auf dem Wege serologischer Untersuchung zu ähnlicher Überzeugung gelangt. Im ersten Falle handelt es sich um eine 54jährige Frau, die vor 5 Monaten erkrankt war. Es waren Schmerzen aufgetreten, das Sehvermögen hatte rasch abgenommen. Die Ursache der Erkrankung war unklar. Im Juli 1900 bot sie auf dem rechten Auge das Bild einer schwersten Iridocyklitis mit zahlreichen Präzipitaten, Vorwölbung der Iris und deutlicher Drucksteigerung. Es wurden nur Handbewegungen vor dem Auge gesehen, die Lichtempfindung war gut. Links bestand nur eine kongenitale Pupillarmembran. Wegen der Drucksteigerung auf dem rechten Auge Iridektomie, worauf der Druck herabging, jedoch mußte schon im August wegen neuerlicher Schmerzen bei bestehender Amaurose die Enukleation ausgeführt werden. Es bestanden neugebildete Gefäße auf der Iris, die Iris selbst war atrophisch, in der Pupille eine dichte Membran, die auch gleichzeitig das Kolobom verschloß, das linke Auge ist dauernd gesund. — Im mikroskopischen Präparate ist die Iris in eine Masse von Granulationsgewebe umgewandelt, welches das Pigment-Epithel durchbrochen hat, der Ciliarkörper ist sehr schwer geschädigt, besonders stark befallen ist die Pars plana. Nach außen sieht man eine dichte Zone von Lymphocyten, während mehr nach innen ebenso wie in der Iris zahlreiche Knötchen von Epitheloidzellen vorhanden sind. Wie bei der sympathisierenden Entzündung, so wuchern auch hier diese Massen entlang der aus dem Bulbus austretenden Gebilde nach außen (Vena verticosa). Die hinteren Teile der Chorioidea sind nur wenig ergriffen, doch lassen sich alte retinochorioiditische Herde nachweisen, die durch Verwachsungen der Netzhaut mit der Chorioidea charakterisiert sind. Stellenweise ist die Sklera selbst infiltriert und auf ihrer äußeren Fläche befinden sich einzelne Knötchen, die mit den intrabulbären identisch sind. — Im zweiten Falle handelt es sich um einen 47jährigen Mann, der bis vor

3 Wochen augengesund war. Vor 25 Jahren hatte er ein Ulcus überstanden, das mit Jodoform behandelt wurde und folgenlos ausheilte. 1909 trat eine heftige Entzündung des linken Auges auf, auf dem nach 3 wöchentlichem Bestande der Erkrankung nur Licht-Empfindung vorhanden war. Rechtes Auge gesund, mit Sehschärfe $^6/_6$. Das klinische Bild des linken Auges war folgendes: Kornea trüb, auf ihrer hinteren Fläche zahlreiche Präzipitate, die Iris stark verwaschen, die Pupille rund, der Druck gesteigert. Es wurde mit Eserin und Dionin behandelt, Aspirin und eine Schwitzkur verordnet. Ende Oktober 1909 mußte wegen Drucksteigerung iridektomiert werden, glatter Verlauf. Der Zustand besserte sich etwas. Im Januar 1910 neuerliche Entzündung, das Sehvermögen war erloschen. Patient verweigerte die vorgeschlagene Enukleation. Am 20. Januar erkrankte das rechte Auge mit Lichtscheu und Rötung, die Iris war normal, die Sehschärfe desgleichen. Die Entzündung nahm sehr rasch zu und nach kurzer Zeit war nur mehr Lichtempfindung in 40 cm vorhanden, ohne Projektion. Der Fundus war nicht sichtbar. Im März wurde das linke Auge enukleïert, was aber auf den Prozeß des rechten Auges keinen Einfluß mehr hatte. Es bildete sich eine vollständige flächenhafte Verklebung der Iris mit der Linse aus, das Auge erblindete vollständig. Das histologische Bild des enukleïerten linken Auges bietet große Ähnlichkeit mit dem des ersten Falles, doch befindet sich an einer Stelle und zwar gerade in der Ora serrata ein nekrotischer Herd. — Vortr. möchte nicht so sehr die Ähnlichkeit mit der sympathisierenden Uveïtis hervorheben, als versuchen, Unterschiede zu finden. Ein solcher könnte darin gefunden werden, daß die Sklera stark beteiligt ist, doch kommt dies auch bei sympathisierender Uveïtis vor. Der Befund in der Iris und im Ciliarkörper, besonders die Affektion der Pars plana entsprechen ganz dem bekannten von Fuchs beschriebenen Krankheitsbilde. Die Chorioidea ist vielleicht etwas weniger beteiligt. Aber auch solche Fälle trifft man sicher bei der sympathisierenden Iritis. Das Vorhandensein einer Nekrose im zweiten Falle würde ihn dem Typus V von Fuchs näher bringen, doch hat Fuchs ausdrücklich betont, daß bei schlechter Ernährung des neugebildeten Gewebes man auch bei der sympathischen Uveïtis nicht erstaunt sein dürfe, wenn gelegentlich Nekrosen eintreten würden. Sehr interessant ist, daß in einem Auge sich Spuren einer alten Retinochorioiditis vorfanden, welche bewiesen, daß die Uvea schon früher erkrankt gewesen war. Es läßt sich also aus dem ganzen Bilde kein essentieller histologischer Unterschied zwischen den vorliegenden Fällen und der sympathischen Uveïtis nachweisen. Von den beschriebenen Fällen sind in 66 % Erkrankungen des andren Auges vorgekommen, was eine klinische Ähnlichkeit mit der sympathisierenden bzw. sympathischen Ophthalmie darstellt. Man kann, trotzdem in mehreren Fällen Operationen ausgeführt wurden, diese nicht für das histologische Bild verantwortlich machen, da die Entzündung schon lange vor der Operation ihren Höhepunkt erreicht hatte. Zu erwähnen sei ausdrücklich, daß im ersten Falle die Enukleation sich sehr bald an die Iridektomie anschließen mußte. Der einzige Einwand könnte die Erwähnung der Tatsache sein, daß die Entzündung nicht durch eine Verletzung verursacht wurde. Im Falle von Weigelin war das ersterkrankte Auge 10 Jahre ruhig gewesen, bevor sich die Entzündung des andren Auges ausbildete; bei der Untersuchung des ersterkrankten Auges fanden sich frische Infiltrationen, die unmöglich durch 16 Jahre bestanden haben konnten, sondern als Aufflackern des alten Prozesses gedeutet werden müssen, wie es bei der sympathisierenden und sympathischen Ophthalmie

häufig beobachtet worden ist. Wenn Elschnig behauptet, daß zwischen der idiopathischen Iritis und der sympathischen Ophthalmie kein Unterschied bestehe, so sei dies wohl zu weit gegangen; man könne höchstens die sympathisierende Ophthalmie als eine der Formen der idiopathischen Uveïtis auffassen. Man weiß, daß auch die anaphylaktische Uveïtis vollkommen verschieden von ihr ist. Vortr. hat schon darauf hingewiesen, daß sympathisierende Ophthalmie auch ohne Perforation entstehen kann, wenn die Uvea irgendwie schwer geschädigt worden ist (die Fälle von nekrotischem Melanosarkom). Vortr. ist der Meinung, daß eine endogene Infektion vorliege, wobei die Noxe im ganzen Organismus vorhanden sei und vielleicht gleichzeitig in beide Augen eindringe. Entweder durch Sensibilisierung des zweiten Auges infolge der Verletzung des einen Auges oder infolge Verstärkung der Noxe im verletzten Auge kommt es zur Erkrankung des zweiten Auges. Eine primäre sympathisierende Entzündung in einem gesunden Auge komme wohl niemals vor. Vortr. glaubt, daß er die Identität der vorliegenden Fälle mit denen der sympathisierenden Uveïtis wenn auch nicht bewiesen, so doch sehr wahrscheinlich gemacht habe. Er hat auch einen dritten Fall klinisch beobachtet, der anatomisch nicht untersucht wurde. Es handelt sich um eine 46jährige Frau, die gesund gewesen war und am linken Auge an einer schwersten Iridocyklitis erkrankte; 4 Monate nach dem Anfange der Erkrankung bestand bedeutende Drucksteigerung, die zur Iridektomie zwang; 18 Tage später trat eine Entzündung des rechten Auges auf, welches zugrunde ging. Der Verlauf ist also vollständig derselbe wie bei einer sympathischen Ophthalmie. Die Tendenz Uveïtiden auf Tuberkulose zurückzuführen, die gegenwärtig vorherrscht, geht zu weit. Fuchs hat sogar einen Fall beobachtet, in welchem, trotzdem auf Tuberkulin Fieberreaktion eintrat, bei der Obduktion keine Spur von Tuberkulose gefunden werden konnte. Leider besitzen wir noch immer keine klinischen Merkmale, um diese bösartigen Iritiden ebenso wie die sympathisierende Uveïtis klinisch sicher diagnostizieren zu können.

Ulbrich fragt, ob in den Präparaten Tuberkelbazillen gesucht wurden.

Meller verneint dies, stellt aber eine solche Untersuchung in Aussicht.

---

2) Royal Society of Medicine. Section of Ophthalmology.

Sitzungen vom 5. und 12. März 1913.

Vorsitzender: Sir Anderson Critchett.

Krankheiten der Glandula pituitaria.

Prof. Schäfer spricht über die Struktur und Funktion an der Hand von zahlreichen Projektionsbildern. Bei allen untersuchten Säugetieren fand sich das Organ, das sich aus dem Rathke'schen Beutel durch Ausbuchtung entwickelt, der eine Einstülpung des buccalen Ectoderms gegen das Gehirn darstellt. Indem sich eine ähnliche Einstülpung aus dem Thalamencephalon ihm entgegensenkt, entsteht aus beiden Teilen die Glandula pit., die aus der Pars anterior, intermedia und nervosa besteht. Nach operativer Entfernung oder Atrophie der Schilddrüse zeigen sich dreierlei Veränderungen in der Glandula pit.: die ganze Drüse wird größer, das Colloid in den Bläschen der Pars ant. und intermed. stark vermehrt und der letzteren und der Pars nervosa die Anzahl der hyalinen Körperchen erheblich vermehrt. Die

Funktionen beider Organe sind nicht identisch, aber beide beeinflussen jedenfalls die geschlechtliche Entwicklung und das körperliche Wachstum. Ihre Exstirpation verlangsamt und hemmt beides. Polyurie, wie man sie bei manchen Schädelbasis-Brüchen kennt, tritt auf. Während Fütterung mit Drüsensubstanz keine wesentlichen Folgen zeitigt, sieht man bei intravenöser Injektion von salzigem Drüsenextrakt eine deutliche Wirkung auf alle unwillkürlichen Muskeln, eine Kontraktion aller Blutgefäße, eine merkliche Verlangsamung der Herztätigkeit, die Blasen-, Darm- und Uterus-Muskulatur kontrahiert sich, im Gegensatz hierzu erweitern sich die Nieren-Arterien, deren Sekretion wie die Milch-Absonderung der Brustdrüse steigen. Doch gilt dies nur von dem hinteren Teil der Glandula, während der vordere nur das Wachstum speziell des Skeletts beeinflußt.

J. Herbert Fischer weist auf die komplexen Funktionen der beiden Teile der Drüse hin und ihre Beziehungen zu andren Drüsen ohne Ausführungsgang. Kastration und Ovarienexstirpation bedingen eine gewisse Hypertrophie der Drüsensubstanz, während in der Schwangerschaft eine Vergrößerung der Hypophysis beobachtet wurde. Vorzeitiges Climacterium und männliche Impotenz hängen oft mit der Veränderung der Hypophysis zusammen. Für diagnostische Zwecke kommt hauptsächlich die bitemporale Hemianopsie in Betracht, doch kommen auch zentrale Skotome wie bei der Tabaks-Amblyopie vor, die dann die Neigung zu bitemporaler Hemianopsie verraten. Nach Doyne geht die Hemianopsie des Farbensinnes der des Formsinns voraus. Aber auch homonyme Halbblindheit kommt vor. Direkter Druck auf das Chiasma, wie man gemeinhin annimmt, erklärt durchaus nicht alle Fälle. Die Röntgenuntersuchung muß als diagnostisches Hilfsmittel in vielen Fällen dienen. Die Sehstörungen sind vielleicht durch eine Zugwirkung des Tumors auf die Tract. optici hinter dem Chiasma in dem interpedunkulären Raume zu erklären. Für operative Eingriffe hält er den Zugang fronto-temporal durch den Schädel für den bequemsten, um zur Regio pituitaria zu gelangen.

Dr. Turney schildert einen Fall, dessen Symptome sich wesentlich auf den hinteren Lappen bezogen. Er betraf eine 25jährige Dame, die bis vor 6 Jahren ganz gesund gewesen ist. Die Diagnose wurde in der Hauptsache durch den Nachweis einer den Blutdruck stark erhöhenden abnormen Substanz im Urin im Tierexperiment gestellt. Das Gesichtsfeld blieb intakt und um die Papille war erst in der letzten Zeit eine weißliche Exsudation mit Verwischung der Grenzen sichtbar.

Prof. Dixon sah eine Akromegalie von 10jähriger Dauer bei einem Mann mit Riesenherz ohne erhöhten Blutdruck. Als man 1 ccm seines Urins einer Katze injizierte, stieg deren Blutdruck, bei 5 ccm bis auf 80 mm Hg durch das darin enthaltene Urohypertinsin. Der Mann starb nach einer Überanstrengung plötzlich, die Sektion ergab eine walnußgroße Glandula pituitaria.

Dr. Garrod beschreibt einen Fall, wo Myxödem und Akromegalie nebeneinander bestanden, und der sich unter Thyreoid-Behandlung auffallend besserte soweit das Myxödem in Betracht kam. Röntgenstrahlen zeigten eine Vergrößerung der Sella turcica.

Dr. William Hill zieht für die Operation statt der Cushing'schen die Methode nach Hirsch vor, die einen besseren Zugang zur Hypophisis schafft, wenngleich sie wegen der leichteren Verletzung des Chiasma recht gefährlich erscheint. Er warnt vor der Operation ohne genügende Vorstudien.

Dr. Langdon Brown zeigt zugehörige Photographien, Dr. R. Cross weist auch einerseits auf die Wichtigkeit der kompensierenden Fütterung mit Schilddrüsen- und Hypophysis-Substanz hin. Peltesohn.

Referate, Übersetzungen, Auszüge.

3) **Die Störungen der Sehfunktionen,** von Dr. W. Lohmann. Mit 39 zum Teil mehrfarbigen Abbildungen im Text. (Leipzig, Verlag von F. C. W. Vogel, 1912.)

Angeregt von seinem (inzwischen verstorbenen) Chef, Prof. Eversbusch, und begünstigt durch dessen reich ausgestattetes physiologisch-optisches Laboratorium in der neuerbauten Münchener Universitäts-Augenklinik, hat Verf. den Versuch gemacht, die Ergebnisse der pathologisch-physiologischen Optik zusammenfassend darzustellen, wie es das Interesse nicht nur der augenärztlichen Welt, sondern zugleich des Neurologen, Psychiater, des Physiologen und Psychologen erwecken dürfte. Bei diesem großzügig gelungenen Versuch hat er die dioptrischen Veränderungen, die Störungen der Zirkulation und der Motilität nicht berücksichtigt, weil er diese Gebiete bereits von Bielschowsky, Hess, Leber u. a. hinreichend bearbeitet wußte. Er schien um so mehr zu einer solchen Arbeit berufen, als er in mehrjähriger Beschäftigung mit diesen Fragen selber manche Bausteine zu den resümierten Resultaten geliefert hat. Die Fülle des verarbeiteten Tatsachenmaterials gestattet nicht im Rahmen selbst eines ausgedehnten Referates der fleißigen, hochinteressanten Arbeit gerecht zu werden. Die bloße Aufzählung der einzelnen Kapitel überschreitet schon den Rahmen, der mir zur Verfügung steht. Ich will versuchen durch Herausheben der wichtigsten Stichworte das Studium des Werkes dem Interesse des Lesers näherzurücken. Im ersten Kapitel bespricht Verf. das normale Sehen in seinen drei Anteilen, dem physikalischen, physiologischen und psychischen, dabei die Organologie des Auges vergleichend anatomisch betrachtend und die historische Entwicklung der Anschauungen über den Sitz des Sehorgans streifend. Die Akkommodation, die Veränderungen der Netzhaut durch Licht, die Farbenempfindung, Kontrast und Umstimmung, Farbenmischung, das mehr psychische Phänomen der Farbenempfindung, Gedächtnisbilder und Erfahrungsmomente, die Beziehungen der Erinnerungsbilder zum Spiel unsrer Phantasie, die Bedeutung des Sehens für unser geistiges Leben im allgemeinen bilden den weiteren Inhalt des einleitenden Kapitels. Dann behandelt er die Blindheit und das Sehenlernen, von der dichterischen Auffassung bis zur exakten wissenschaftlichen Deutung nichts unerwähnt lassend, was über Blinden-Psychologie und -Erziehung, über sog. Surrogat-Vorstellungen, über die Verschärfung des Hörens und Verfeinerung des Fühlens beim Blinden an richtigen und falschen Beobachtungen zusammengetragen worden ist. Der Fernsinn wird auf seinen wahren Wert als Kombination von Gehör-Eindruck und Tast-Eindruck zurückgeführt und nach Ursache und Verhütung der Blindheit das Verhalten der durch Operation geheilten Blinden, das Sehenlernen der Blindgeborenen und deren Analogie zur Seelenblindheit besprochen. Im Gegensatz hierzu das Sehenlernen beim Kinde; die Frage, ob Empitismus oder Nativismus dabei eine Rolle spielt, wird in Anlehnung an die Publikationen eines Worth, Stern, Giering, Hamburger beleuchtet. Die langsame Entwicklung des mangelhaften kindlichen Farben-Unterscheidungsvermögens wird in Parallele zur

Farbenblindheit der Alten (Blaublindheit Homers?) gesetzt, wobei auf die fälschlich angenommene Kongruenz zwischen Farbensinn und Farbenbenennung hingewiesen wird. Im dritten Kapitel wird die Pathologie der entoptischen Erscheinungen behandelt: die Mikropsie bei der Akkommodations-Lähmung, das Regenbogen-Farbensehen, die subjektiven Sehstörungen beim Glaukom, die Mouches volantes, die entoptischen Erscheinungen beim beginnenden Star, bei Netz- und Aderhaut-Leiden, die Photopsien, Metamorphopsie, die Phosphene, das Flimmern usw. Das abnorme Verhalten des zentralen und peripheren Sehvermögens bildet den Inhalt des folgenden Abschnittes, in dem das Area-Auge von dem Peripherie-Auge unterscheidet. Ersteres ein Langauge mit engwinkligem Gesichtsfeld und isolierter Nervenleitung für jedes End-Element, letzteres mit weitwinkligem Gesichtsfeld und weniger für das scharfe Erkennen von Einzelheiten als für das Sehen im Dunklen ausgestattet. Die Krankheitsbilder des Area-Auges sind: die Amblyopia congenita, die angeborene totale Farbenblindheit, die Tabak-Alkohol-Amblyopie und andre Formen der Neuritis retrobulbaris; die Funktion des Peripherie-Auges wiederum wird vornehmlich bei der Retinitis pigmentosa gestört. Hierbei spricht Verf. über die Definition der Sehschärfe und ihre Messung wie über die Methoden der Gesichtsfeldprüfungen,, Wesen und Ursachen der angeborenen Amblyopie werden beleuchtet und ihre begriffliche, wenn auch praktisch nicht durchführbare Abgrenzung gegen die Amblyopie durch Nichtgebrauch versucht. Die Beziehungen der lokalen Unterschiede der Verschmelzungsfrequenz auf der Retina und ihr Verhältnis zu Augenhintergrunds-Erkrankungen, die totale Farbenblindheit und ihre klinischen Symptome als eine Art Steigerung der angeborenen Amblyopie, der damit verbundene Nystagmus und die zentralen Skotome hierbei und bei den andren Formen der retrobulbären Neuritis, bei Erkrankungen der hinteren Nebenhöhlen der Nase bilden neben den selteneren Ausfalls-Erscheinungen des Zentrums bei der tabischen Atrophie des Opticus, bei Commotio retinae, bei Chorioretinitis centralis und der Pigment-Atrophie der Netzhaut, das Ringskotom den weiteren Inhalt des Kapitels, das zum Schluß noch das periphere Gesichtsfeld beim Glaukom und bei der Sehnervenatrophie, das inselförmige Gesichtsfeld und die Ausfälle bei Netzhaut-Ablösung und Embolie, ferner bei psychisch alterierten Individuen wie bei der Hysterie und epileptischen Dämmerzuständen behandelt. Im 5. Abschnitt werden die Störungen der Adaption und des Lichtsinnes besprochen, die Duplizitätstheorie, ihre Beweise und Gegenbeweise werden aufgerollt. Die Scheidung von Dunkel- und Hell-Adaption, die Messungen über den zeitlichen Verlauf durch Aubert und Nagel-Pipers, die Instrumente Förster's (Photometer) und Nagel's (Adaptometer) werden erklärt und über Adaptionsbreite und die örtlichen Unterschiede der Empfindlichkeit der Retina (Astronomen erkennen exzentrisch gewisse Sterne besser als zentral — und bei stark herabgesetzter Beleuchtung erkennt man kleine lichtschwache Sternbilder besser, wenn man an ihnen vorbeisieht) werden erwähnt. Der Einfluß des Alters und der Refraktion sowie von gewissen Arzneimitteln wie Strychnin, Brucin, Santonin, Pilocarpin werden geprüft. Die Störungen der Adaption werden im allgemeinen auf eine Erkrankung des Neuroepithels der Netzhaut bezogen, wie sie sich z. B. bei der Retinitis album. und bei Netzhautblutungen, bei der Pigmentatrophie der Netzhaut und bei Amotio retinae findet. Im Anschluß hieran wird die genuine Hemeralopie ohne allen ophthalmoskopischen Befund als eine Ernährungsstörung der Aderhaut aufgefaßt bei Erschöpfungszuständen, Unter-Ernährungen wie Skorbut usw., bei Kachexien, Malaria, Leberleiden,

Alkoholismus. Bezüglich der Duplizitätstheorie verweist Verf. auf die übersichtliche Darstellung von Piper (Med. Klin. 1905) und die v. Kriess'sche Bearbeitung in Nagel's Handbuch der Physiologie und das Für und Wider in der Auffassung der Hemeralopie als Störung des Stäbchenapparates und des Sehpurpurs, der totalen Farbenblindheit, als Stäbchenfunktion beleuchtet.

Im folgenden Kapitel ist der Farbensinn und seine Störungen Gegenstand der Betrachtung. Neben den verschiedenen Farbentheorien (Young-Helmholtz, Hering, Kries' Zonentheorie) wird der Farbensinn der Tiere, die psychologische Wertung der Farben (Goethe) die Erziehung des Farbensinnes besprochen und dann die ganze Lehre von der Farbenblindheit nach den neueren Auffassungen von Dichromasie und anomaler Trichromasie aufgerollt. Die Diagnose der Farbenblindheit wird praktisch erläutert und dabei der Wert der verschiedenen Woll- und Tafelproben gegeneinander abgewogen, wobei dem Nagel'schen Anomaloskop der erste Platz angewiesen wird. Die Vererbbarkeit der Rotgrünblindheit (über die der Blaugelbblindheit ist nichts bekannt,) mit und ohne Überspringen einer Generation, die Bedeutung der Farbenblindheit für viele Berufe und speziell beim Arzt, beim Eisenbahn- und Marinedienst bilden den Abschluß des Kapitels. Hieran schließt sich die Abhandlung der erworbenen Farbensinn-Störungen und der Chromatopsien wie Erythropsie, Xanthopsie bei Santonin-Vergiftung und Ikterus, Kyanopie und Chloropie.

Eines der interessantesten Kapitel ist das über Farbenhören und andre Begleit-Empfindungen, in dem Verf. alles, was in physiologischen, psychiatrischen, philosophischen Zeitschriften über die Synopsien veröffentlicht ist, zusammengetragen hat und mit dichterischen Belägen aus der schönen Literatur (Heine, E. T. Hoffmann, Tieck, Gottfried Keller, Stefan George, Dauthendey, Hoffmannstal, Rimbaud) zu illustrieren sucht. Im Abschnitt über das binokulare Sehen und seine Störungen knüpft Verf. an die mißverständliche Auffassung an, wie sie noch 1864 ein Scheffler in seiner physiologischen Optik lehrte, um auf das stereoskopische Tiefensehen mit beiden Augen einzugehen. Der Begriff der mittleren Sehrichtung wird gestreift, die nativistische Anschauung Hering's dem Empirismus eines Berkeley gegenübergestellt, dem Helmholtz sich als überzeugter Anhänger anschließt. Das monokulare Tiefen-Unterscheidungsvermögen und die monokulare Parallaxe, der Zustand der Einäugigkeit und die Prüfung monokularer Tiefenempfindung durch Pfalz' Stereoskoptometer, die Beziehung von Sehschärfe und Tiefenschätzung in gutachtlich-forensischer Hinsicht, bei Aphakie, die Verwirrung des binokularen Sehaktes bei Muskellähmungen mit der Lokalisation der Doppelbilder und ihrer Unterdrückung, im Gegensatz dazu das Sehen beim konkomitierenden Schielen und die Wirkungen der Operation, die Bedeutung der Fusion und die Übung des Fusionsvermögens nach Worth bilden den weiteren Inhalt dieses Kapitels.

Im weiteren Abschnitt über die Sehstörungen bei Erkrankungen der Sehbahnen und Sehzentren wird Wilbrand's und Bernheim's Standpunkt in der Frage des Anschlusses der Sehnervenfasern an die Großhirnrinde beleuchtet. Dort die Doppelversorgung der Macula lutea durch Dichotomie der Maculafasern im Chiasma und eine räumlich entsprechend verteilte Korrespondenz zwischen Netzhaut- und Hinterhauptslappen-Bezirken, Projektion der Netzhaut an die Rinde, — hier die Monakow'sche Ansicht von einer gehäuften, summierenden Verbindung der Makulafasern zum Cortex und dadurch eine Prävalenz dieser Stelle des Sehens. Die Chiasma-Affektionen und die

heteronyme Hemianopsie, die gleichnamige Halbsichtigkeit und ihre Unterstufe, die Hemiachromatopsie mit ihrer Einwirkung auf die absolute Lokalisation und Augenmaß, sowie die Entstehung von Halluzinationen in den blinden Gesichtshälften wird betrachtet, weiter die Adaptions-Störung dabei. Das Flimmerskotom in seinen verschiedenen Unterabteilungen, die Seelenblindheit als transkortikale Sehstörung optische Aphasie, Alexie, die amnestische Farbenblindheit folgen.

Den 12. und letzten Abschnitt füllen die Betrachtungen über Gedächtnisbilder, optische Begleit- und Trugwahrnehmungen aus. Hier zitiert Verf. wieder in fesselnder Weise Heine's „Florentinsche Nächte" mit der Schilderung von Paganini's Auftreten, um eine Beschreibung der Musikphantome zu geben, über die Ruths in großer Ausdehnung Untersuchungen angestellt hat. Der Begriff der Reflexhalluzinationen im Gegensatz zu den Illusionen und eigentlichen Halluzinationen wird dieser Begleit-Wahrnehmung zur Musik beigesellt. Ihre Gesetze gelten auch für die Träume. Mit Zitaten aus Hofmann's, Kreisleriana, Goethe's „der Reiter in hechtgrauem Mantel" und einem Selbstbericht Ganghofer's über Halluzinationen aus „Lebenslauf eines Optimisten" und einem Hinweis auf die Bedeutung solcher Halluzinationen für die Kunst (Goethe's „Metamorphose der Pflanzen" und Spinello Aretin's Madonnen) schließt das fesselnde Werk des verdienstvollen Autors.

Peltesohn.

---

2) **Recherches tonométriques sur le Glaucome**, par le Dr. A. Fourrière. (Paris, 1912, G. Steinheil.)

Die Gesamtheit der Augen-Erscheinungen beim Glaukom steht unter dem Einfluß der erhöhten Tension. Die früher schätzungsweise mit den Fingern geübte Druckmessung ist jetzt durch die exakte Aufzeichnung der tonometrischen Apparate verdrängt, deren erste Exemplare sich weniger praktisch erwiesen, als das jetzt allgemein anerkannte, einfache und handliche Tonometer von Schiötz, das in Millimeter-Quecksilberdruck sichere und konstante Resultate liefert. Das Instrument kann eigentlich in allen Fällen ausnahmslos angewendet werden, wenn man von den Fällen des tiefen Hornhautgeschwürs und einer Operationswunde in den ersten Tagen absieht. Irreführende Messungen gibt es nur beim Keratokonus. — Der normale Druck schwankt zwischen 12 und 27 mm und ist auf beiden Augen gleich. Alter, Geschlecht, Refraktionsfehler, Helligkeit oder Dunkel und Akkommodation haben keinen Einfluß darauf. Ein direkter Zusammenhang zwischen dem Blutdruck und Augendruck existiert nicht. Auch die Mydriatika und Myotika haben nur einen minimalen Einfluß. Der Gebrauch des Tonometers unterstützt die Diagnose in zweifelhaften und verdächtigen Fällen, bevor Sehschärfe, Gesichtsfeld oder das Verhalten der Papille einen Aufschluß geben. Mit dem Tonometer ist man in der Lage, den Einfluß eines Myotikum auf das Glaukom zu kontrollieren und kann Tag für Tag die Dosis danach regulieren, und bei unzulänglicher Wirkung den operativen Eingriff rechtzeitig bestimmen. Durch das Tonometer ist man in gewissen Fällen der günstigen Einwirkung einer Salvarsan-Einspritzung bei Luetikern auf die Spur gekommen, wo Pilokarpin und Eserin versagt hatten. Das Instrument hat auch mit großer Genauigkeit die Wirkung der verschiedenen Eingriffe gegen die Drucksteigerung vergleichen lassen. Dabei hat sich gezeigt, daß die einfache Iridektomie bald genügt, bald unzureichend ist beim subakuten und sekundären Glaukom,

während sie beim akuten wegen ihrer ausgezeichneten Resultate die gegebene Operation zu sein scheint. Die Sklerekto-Iridektomie wiederum beherrscht das Feld des subakuten und chronischen Glaukoms und übertrifft hier die einfache Iridektomie. Beim Sekundärglaukom dagegen ist ihre Wirkung schwankend. Die Cyclodialyse und die einfache Sklerotomie haben sich in diesen Fällen vorübergehend wirksam gezeigt. Die Sympathicus-Durchschneidung (in 2 Fällen) blieb in ihrer Wirkung zweifelhaft. So erweist sich das Tonometer sowohl für die Diagnose, wie bei der Kontrole der Therapie als unentbehrlich für den Augenarzt, wie das Sphygmometer dem Praktiker und das Thermometer zur Fiebermessung. Peltesohn.

Journal-Übersicht.

I. Wochenschrift für Therapie und Hygiene des Auges. 1912. Nr. 10.

Schädigungen des vorderen Bulbus-Abschnittes durch Beobachtung der Sonnenfinsternis, von Dr. R. Kaz in St. Petersburg.

Verf. hat 6 Fälle beobachtet, von denen nur eine Hälfte die typischen Erscheinungen der Sonnenblendung aufwies, die andre Hälfte aber verschiedene Affektionen des vorderen Bulbusabschnittes darstellte, deren Zusammenhang mit der Beobachtung der Sonnenfinsternis nicht geleugnet werden kann. Es handelte sich um eine Parese des Sphinkter iridis, um eine partielle Katarakt und um eine Keratoconjunctivitis.

Nr. 11.

Die Augen-Badewanne, von San.-Rat Dr. Wolffberg.

Verf. hat der Anregung Hesse's folgend länger als $2^1/_2$ Jahre Erfahrungen mit der Anwendung der Augen-Badewanne gemacht. Bei den einfachsten Formen von Blepharitis und Conjunctivitis verordnet Verf.:

Natr. carbon. pur.
Natr. biborac.
Natr. chlorat. āā 1,0
Aq. destill. 200,0
M. D. S. Augen-Badewasser.

Den Prothesen-Trägern ist die Augen-Badewanne besonders zu empfehlen, da die Reinigung der Augenhöhle mit Hilfe der Wanne durch den Patienten selbst gründlich und bequem vorgenommen werden kann.

1913. Nr. 14.

Die gelbe Augensalbe und der Lapisstift bei Folliculosis und Trachom, von Dr. R. Kaz.

Verf. erzielt damit ausgezeichnete Erfolge.

Nr. 15.

Biastigmatismus, von Sanitätsrat Dr. Reche.

Verf. hält den Biastigmatismus für eine falsche Theorie.

Nr. 16.

Prolapsus iridis, von Dr. A. Slontchevsky.

Wenn ein chirurgischer Eingriff bei Prolapsus iridis nicht möglich ist, versucht es Verf. damit, in den Konjunktivalsack Ung. ac. bor. (3 %) oder

Ung. Xeroformi (4 %) einzubringen und mit dem geschlossenen Lide über den Prolapsus zu streichen. (Je nach der Lage der Wundew ird Atrop. sulfur. 1 % oder Eserin salicyl. ½ % zu Hause eingeträufelt.)

Nr. 18.

Augenbäder und andres mehr, von Dr. Hesse.

Nr. 20.

Zur Frage der lokalen Behandlung der Keratitis interstitialis mit Instillationen von Neosalvarsan, von Dr. Paul Cohn.

Es ist als feststehende Tatsache zu betrachten, daß Neosalvarsan-Einträuflungen bei Keratitis parenchymatosa weder 1. den Krankheitsprozeß des befallenen Auges zu beeinflussen vermögen, noch 2. prophylaktisch angewendet den Ausbruch der Erkrankung an dem bisher gesunden Auge zu verhindern imstande sind.

Nr. 21.

Pseudoamblyopen-Lorgnette in der schulärztlichen Praxis und Statistik, von Dr. R. Kaz in St. Petersburg.

Die Einschließung einer „Pseudoamblyopen-Lorgnette“ in die Zahl der schulärztlichen Prüfungs-Apparate wird die Aufmerksamkeit darauf lenken, daß es eine Pseudoamblyopie als beständiges Schulattribut gibt; daß gleich dem Astigmatismus die vermeintliche Sehschwäche der Schulkinder noch bis jetzt als wirkliche Amblyopie registriert wird, und daß man irrtümlichen Schlußfolgerungen aus den schulaugenärztlichen statistischen Ergebnissen erst dann entgehen wird, wenn bei dieser Untersuchung nicht nur die Pseudomyopen der früheren Zeiten, sondern auch die Pseudoamblyopen der Gegenwart ihren richtigen Platz finden werden.

Nr. 22.

Hundert Altersstar-Extraktionen, von Dr. J. Kayser in Amberg.

Aus der Statistik entnehmen wir folgende Zahlen:

78 Patienten, 100 Augen, 94 mit Iridektomie, 6 ohne Iridektomie, 30 mit Diszission, 97 Augen geheilt, 3 verloren.

Nr. 24.

1) **Über einen Fall von Wismut-Ausscheidung auf der Hornhaut nach Airol-Puderung,** von Dr. Frank in Landsberg a. W.

Da bei dem durch einen Sprengschuß verletzten Patienten neben der Airol-Puderung gleichzeitig feuchte Verbände und Ausspülungen des Auges mit Sublimatlösung (1,0 : 2000,0) vorgenommen wurden, so liegt es nahe, die Schwarzfärbung der Hornhaut in dem umschriebenen Bezirk auf die Ausscheidung reinen metallischen Wismuts in die Hornhaut zurückzuführen. Und zwar dürften neben der Jodquecksiber-Verbindung kleine Teile reinen Wismuts frei geworden sein, die sich auf die Hornhaut ausgeschieden haben.

2) **Ein bemerkenswerter Fall von Ophthalmia electrica,** von San.-Rat Dr. Wolffberg.

Verursacht war dieselbe durch eine mit klarem Glase versehene Metall-

faden-Lampe von 32 Kerzenstärke, noch versehen mit einem Reflektor aus spiegelblankem Metall und beliebig verstellbar. Bei dieser Lampe hatte Patientin ihrem kranken Kinde Nacht für Nacht vorgelesen. F. Mendel.

II. Archiv für Augenheilkunde. Band LXXI. Heft 1. 1912. März.

1) **Klinische Beobachtung von sechs Fällen von Neuritis optica bei Masern, bei Scharlach, bei Typhus abdominalis und bei Influenza,** von Dr. Dutoit in Lausanne.

Verf. betont die Wichtigkeit der internen Untersuchung für die Ätiologie der Neuritis optica, er stellt sie der ophthalmoskopischen Untersuchung voran.

Aus seinen ersten 4 Fällen von Neuritis optici nach Masern, Scharlach, Typhus schließt er, daß die Neuritis optici bei diesen Krankheiten den Charakter einer Nachkrankheit habe. Ihre Diagnose und Unterscheidung von einer meningitischen Papillitis stützt sich zunächst auf die Ergebnisse der Lumbalpunktion und auf die klinische Beobachtung; die ophthalmoskopische Untersuchung ist weniger zuverlässig.

Dagegen handelt es sich bei Neuritis optica nach Influenza (2 Fälle) um eine koordinierte Manifestation der Influenza. Das Bild der Neuritis war in allen Fällen ziemlich gleich, bestand in papillitis-artiger Prominenz in Verbindung mit Hyperämie der Netzhaut.

Therapeutisch empfiehlt Verf. wieder Scott's Emulsion.

---

2) **Über die Cyclodialyse,** von Dr. Meissner und Privat-Dozent Dr. Sattler. (Univ.-Augenklinik Königsberg.)

Aus 54 Operationen schließen die Verff., daß die Cyclodialyse gegen Glaukom gute Dienste leisten kann. Sie ist technisch leicht ausführbar und im großen ganzen ungefährlich. Vorsicht ist geboten, wenn das Auge sich in entzündlichem Zustande befindet.

Bei akutem und chronischem Glaukom scheint die Cyclodialyse an Wirksamkeit hinter der Iridektomie zurückzustehen, beim Glaucoma simplex ihr gleich, vielleicht sogar überlegen zu sein.

Versagt an einem Auge die eine der beiden Operationen, so versagt meistens auch die andre.

In den ungünstig verlaufenen und anatomisch untersuchten Fällen war die Cyclodialysennarbe niemals filtrationsfähig, der Kammerwinkel war in der Gegend der Cyclodialyse unter 4 dieser Fälle 3mal verlegt.

---

3) **Zur Pathogenese der sympathischen Ophthalmie,** von San.-Rat Dr. Ohlemann in Wiesbaden.

Daß nur in 5% der Fälle von Ciliarkörper-Verletzungen sympathische Erkrankung vorkommt, läßt sich vielleicht mit Bernheimer's Anschauung von der Wichtigkeit latenter Tuberkulose vereinen, deren Prozentsatz ein ähnlicher ist.

---

4) **Über die hemianopische Pupillenstarre und das hemiopische Prismenphänomen,** von Dr. A. Jess. (Univ.-Augenklinik Würzburg.)

Die angestellten Beobachtungen bestätigten, daß der Wilbrand'sche Prismenversuch für die topische Diagnose einer Hemianopsie nicht verwertet werden kann. Dagegen ist die hemiopische Pupillenreaktion (Hemikinesie),

mit dem Hess'schen Apparate festgestellt, als sicheres diagnostisches Hilfsmittel für die Lokalisation cerebraler Affektionen anzusehen.

5) **Beitrag zur Augenhintergrunds-Tuberkulose**, von Priv.-Dozent Dr. Gebb in Greifswald.

Der genau mitgeteilte Spiegelbefund eines Falles gewinnt erst durch die beigegebene farbige Abbildung den erstrebten Wert zur Kenntnis des Bildes der Netzhaut-Tuberkulose beizutragen.

Von Wichtigkeit ist es, daß im Anschluß an Tuberkel-Injektion Netzhaut-Blutungen als Reaktion auftraten. Das ist diagnostisch bedeutungsvoll, eventuell doch sehr bedenklich (Ref.).

Heft 2.

6) **Weitere Erfahrungen bei Tuberkulin-Behandlung von Augenkrankheiten**, von Dr. Herrenschwand. (Univ.-Augenklinik Innsbruck.)

Unter Beifügung von 135 Krankengeschichten berichtet Verf. über gute Erfolge der Tuberkulin-Behandlung im Anschluß an seine frühere Mitteilung von 40 Fällen. Eine heftige Lokalreaktion trat nur in einem Falle vorübergehend als diffuse Präzipitate an der Descemet auf. Bei Chorioiditis, Iritis, Iridocyclitis (9 Fälle) war der Erfolg gut, ebenso bei einem Falle von Retinitis haemorrhagica, 3 Fälle von Keratitis parenchymatosa, 2 von Sehnerv-, Netzhaut-Entzündung, ebenso in einem Falle von Tuberkulose des Tränensackes.

Von 105 Fällen von Keratokonj. phlyktänulosa zeigten 103 eine günstige Beeinflussung durch Tuberkulin, zum Teil erfuhr auch das Allgemeinbefinden eine auffallende Besserung.

7) **Die Behandlung des Ulcus serpens corneae mittels großer Serummengen**, von Priv.-Dozent Dr. Gebb. (Univ.-Augenklinik Greifswald.)

Verf. stellte durch Behandlung von 15 Fällen fest, daß auch beim Menschen, wie in seinen Tier-Experimenten, erst große Mengen des spezifischen Serums gute Erfolge zeitigen. Die Injektion erfolgte zuletzt intravenös (V. cubitalis) und subkutan in Mengen von 300 ccm.

8) **Die Stäbchen als farbenperzipierende Organe**, von Dr. Siven, Dozent der Physiologie in Helsingfors.

Nach des Verf.'s Ansicht sprechen so viele Beobachtungen gegen die v. Kries'sche Duplizitätstheorie, daß sie nicht mehr aufrecht erhalten werden kann. Dagegen lassen sich alle bekannten Tatsachen mit der Theorie in Einklang bringen, daß die Stäbchen Organe sind, die auch die Empfindung von Farbe vermitteln und zwar des kurzwelligen Lichtes.

9) **Abgekürzte Übersetzungen und Referate über die Original-Arbeiten in der amerikanischen Ausgabe des Archivs für Augenheilkunde (Archives of Ophthalmology)**, von Dr. Treutler in Dresden.

Vol. 40. Nr. 3 und 4.

1. A. Duane: Die Indikationen für die Operation der Heterophorie und des Schielens.

Indikationen sind nach Verf. entstellendes Schielen, Schräghalten des Kopfes, ungenügende Fusion, Doppeltsehen, verwirrtes Sehen, Schwindel und Erbrechen, Asthenopie, Kopfschmerzen.

2. J. Dunn: Ein eigenartiger Fall von Ectropion uveae und ausgedehntem Defekte der Iris.

Vom Pupillarrande ragten Pigmentmassen frei beweglich in die Vorderkammer. Außerdem bestanden Substanzdefekte.

3. M. H. Schultz: Beiderseitige Randverdünnung und Keratektasie mit Perforation auf einer Seite.

Der Fall betraf einen jungen Mann. Die Ektasie verschwand nach Druckverband und Eserin.

4. W. H. Lisedde: Improvisierte Beleuchtung für das Zeiss'sche Binokular-Hornhautmikroskop. Brauchbar für das Studium der episkleralen Gefäße und ihrer Zirkulation.

Verstärkung der Hornhaut-Beleuchtung durch eine kleine frei bewegliche Lampe.

5. C. B. Welton: Ein Fall von sympathischer Ophthalmie, erstes Auftreten vier Tage nach Enukleation des sympathisierenden Auges mit histologischem Bericht.

Die Enukleation wurde 30 Tage nach der Verletzung gemacht, 4 Tage darauf trat sympathische Ophthalmie ein, die unter großen Dosen Natr. salicyl. in 10 Tagen heilte.

6. Igersheimer: Die Wirkung des Atoxyls auf das Auge.

Polemische Bemerkungen.

Vol. 40. Heft 5.

1. E. Fuchs: Das Gesichtsfeld bei der tabischen Sehnervenatrophie.

Bei der tabischen Sehnervenatrophie finden sich gelegentlich zentrale Skotome von wechselnder Form.

Auch temporale Hemianopsie hat Verf. bei Tabes in 6 Fällen gefunden.

2. F. H. Verhoeff: Die Pathologie der Keratitis punctata superficialis mit Bemerkungen über neuropathische Keratitis im allgemeinen und eine bisher nicht beschriebene Schädigung der Iris.

Die Keratitis superficialis punctata (Fuchs) ist eine Form der neuropathischen Keratitis. Die primäre Nervenläsion ist im Ganglion ciliare zu suchen und ist verursacht durch die Einwirkung von pyogenen, diffusiblen, toxischen Substanzen auf die Nerven-Endigungen. Gelegentlich kann man dabei eine herdförmige Proliferation von Blutgefäßen der Iris beobachten.

3. P. C. Field: Phorometrie normaler Augen bei jungen Männern.

Statistische Untersuchungen des Muskelgleichgewichts bei 100 im übrigen normalen, zum Militärdienst ausgehobenen jungen Amerikanern, von denen nur 11 völliges Gleichgewicht der äußeren Augenmuskeln hatten. Auffallend ist der hohe Prozentsatz der Hyperphorie (50 %).

4. A. Knapp: Dystrophia epithelialis corneae (Fuchs).

Bericht über einen Fall bei einer 82jährigen Dame im Anschluß an Star-Operation. Therapie machtlos.

5. H. S. Gradle: Keratitis punctata subepithelialis.

Beobachtung von 5 Fällen, bei denen Hornhaut-Infiltrate unter der Bowman-Membran das Wesentliche waren.

Band LXXI. Heft 3.

10) **Über einen Fall von doppelseitiger, homonymer Hemianopsie, verbunden mit Alexie und Agraphie nach der Entbindung,** von Dr. Endelmann. (Jüd. Krankenhaus in Warschau.)

Puerperale Sehstörungen zentralen Ursprunges sind sehr selten. In Verf.'s Falle waren Geburt und Wochenbett sonst normal. Verf. nimmt eine Autointoxikation des Organismus während des Puerperiums an, da die psychischen Störungen dafür sprechen. Der Krankheitsherd ist im Parieto-Occipitallappen zu suchen.

11) **Zur subjektiven Refraktions-Bestimmung Hypermetroper,** von Privat-Dozent Dr. Lauber in Wien.

Um einen möglichst großen Teil der Hypermetropie manifest werden zu lassen, empfiehlt Verf., zunächst beim Nahesehen ein stärkeres Konvexglas vorzusetzen. Dabei entspannt der Untersuchte leicht seine Akkommodation, so daß er nur den Blick in die Ferne richtend auch hierbei die Akkommodation entspannt.

12) **Über die Regeneration der Kaninchen-Hornhaut.** III, von Prof. Dr. Salzer in München.

Die Untersuchung der Heilung einfacher Schnittwunden der Kaninchen-Hornhaut (30 Fälle, meist perforierend), ergab völlige Übereinstimmung mit den früher berichteten Vorgängen bei der Heilung größerer Defekte. Zugleich lieferte sie Anhaltspunkte dafür, in welcher Weise abweichende Deutungen früherer Autoren, die Verf. mitteilt, entstanden sein können.

13) **Einseitiger angeborener Buphthalmus haemorrhagicus,** von Dr. Christel. (Univ.-Augenklinik Erlangen.)

In dem berichteten Falle handelte es sich um ein reines Vorderkammer-(Retentions-) Glaukom, hervorgerufen durch das Fehlen des Schlemm'schen Kanals. Das Auffinden persistenter Epithelzellen an der hinteren Linsenkapselwand scheint ein wichtiger Anhaltspunkt für die Zeit zu sein, in der die Entwicklungsstörung auftrat. Die Störung scheint schon im 2. Monat des embryonalen Lebens stattgefunden zu haben.

14) **Zur Chemie der Cataracta senilis,** von Dr. A. Jess. (Universitäts-Augenklinik Würzburg.)

Verf. bestätigt die Befunde von Reiss, daß die Eiweiß-Reaktion — durch Nitroprussidnatrium und Ammoniak erzielte Rotfärbung — bei Cataracta senilis fehlt, während sie bei traumatischer Katarakt wie bei normaler Linse statthat. Zur Aufklärung untersuchte er die Eiweißkörper der Rinderlinse. Davon gab Albumoid keine Spur dieser Reaktion, α-Krystallin schwach, β-Krystallin sehr stark. Das Fehlen der Nitroprussid-Reaktion ist damit zu erklären, daß beim Altersstar die löslichen Eiweißstoffe verschwinden, während der wasserunlösliche Eiweißstoff der Linse (Albumoid), der die Reaktion nicht gibt, bleibt.

15) **Ein einfacher Demonstrations-Spiegel im umgekehrten Bilde für zwei Beobachter,** von Dr. Wessely in Würzburg.

Der durch Abbildung und Beschreibung erklärte Apparat zeigt das Hintergrundsbild unter gleichen Verhältnissen wie bei der gewöhnlichen Ophthalmoskopie im umgekehrten Bilde und erlaubt dem Demonstrator das ganze Bild gleichzeitig zu überblicken. Spiro.

III. Archives d'Ophtalmologie. 1913. Januar bis März.

1) **Gullstrand's Werk,** von E. Landolt.

Eine Würdigung der physiologisch-optischen Arbeiten des berühmten Autors.

2) **Augenverletzungen im Kindesalter,** von Terrien und Dautrelle.

Man kann gewisse Perioden unterscheiden, in denen sich während der Kindheit die Verletzungen häufen. Ebenso sind gewisse Instrumente charakteristisch, durch welche die Traumen hervorgebracht werden. Naturgemäß ist im Verlauf der Verletzungen kein prinzipieller Unterschied von dem bei Erwachsenen zu konstatieren.

3) **Kongenitale Linsenluxation,** von Beauvieux.

4) **Heilung einer myopischen Netzhaut-Ablösung,** von Teullières.

5) **Offener Brief,** von J. Hirschberg.

Verf. wendet sich zunächst gegen eine Bemerkung von Eliasberg (in diesem Archive), die zu mißverständlicher Auffassung führen könnte und entwickelt dann nochmals seine Ansicht bezüglich der Frage, ob man rettungslos Erblindeten oder Erblindenden die richtige Prognose sagen soll oder nicht. Bekanntlich entscheidet er sich im allgemeinen für letzteren Weg. Jedenfalls muß aber verlangt werden, daß die Diagnose absolut feststeht, wenn die ungünstige Prognose mitgeteilt werden soll.

6) **Zentraler Licht- und Farben-Sinn bei chronischem Glaukom,** von Beauvieux und Delorme.

Aus den Untersuchungen ergibt sich, daß die Unterschieds-Schwelle als erste verändert ist bei noch völlig normalen ophthalmoskopischen Verhältnissen. Sie ist lediglich abhängig von der Tension. Die Reiz-Schwelle verändert sich erst bei Beginn der Opticus-Atrophie und ist unabhängig von der Sehschärfe und der Ausdehnung des Gesichtsfeldes. Hand in Hand mit der Reiz-Schwelle geht der zentrale Farbensinn.

7) **Angio-Leukosarkom der Aderhaut,** von Teulières.

8) **Einseitiges Argyll-Robertson'sches Zeichen nach Orbitalverletzung,** von Velter.

Die Ursache war ein Schläfenschuß. Durch die Art der Verletzung wird der Ausfall des Pupillenreflexes wohl erklärt.

9) **Autokeratoplastik bei der Pterygium-Operation,** von Terson.

10) **Tetanus nach Augenverletzungen,** von Aubaret.

Meist handelt es sich um schwere Fälle. Die Serumtherapie gibt noch die besten Resultate; sehr wichtig ist die Art der Anwendung. Neben genügend starken Dosen kommt hauptsächlich die subarachnoidale Injektion in Betracht. Daneben können paranervöse und intravenöse Injektionen versucht werden.

11) **Technik der Tränensack-Exstirpation,** von Lobel.

Ein neues Instrument, um die Ausdehnung des Tränensackes bestimmen zu können (eine Art Sonde mit vorzuschiebendem Mandrin). Auf diese Weise ist es möglich, den Schnitt wirklich korrekt anzulegen.

12) **Glaukom und Netzhaut-Ablösung,** von de Hoor.

13) **Postneuritische Opticus-Atrophie und erworbene Muskelatonie,** von Terrien, Babonneix und Dautrelle.

Es handelt sich um ein heredo-syphilitisches Kind, bei dem eine Affektion der Hypophysis zur Erklärung der Muskelanomalie angenommen wird.

14) **Pilzkeratitis,** von Lebègue. Moll.

IV. **Annales d'Oculistique. 1913. Januar bis März.**

1) **Traumatisches Glaukom,** von Camille und Henri Fromaget.

Vom klinischen Standpunkt aus muß ein essentielles traumatisches Glaukom angenommen werden, das ebenso und mit den gleichen Komplikationen verläuft, wie das akute Glaukom.

2) **Klinische Untersuchungen über den Gebrauch des Schiötz'schen Tonometers,** von Fourrière.

Im wesentlichen eine Zusammenstellung der bekannten Arbeiten über das gleiche Thema.

3) **Behandlung ulzeröser Keratitis bei jungen Hunden,** von Valude.

Die beste Behandlung ist die temporäre Naht der Lider.

4) **Oberflächliche Ulzeration der Bindehaut bei tuberkulöser Septikämie,** von Morax.

Die Ätiologie der Ulzeration konnte durch die Kultur nachgewiesen werden.

5) **Geschichte der Heilung eines Blindgeborenen,** von Moreau.

Es handelt sich um einen angeborenen Star bei einem 8jährigen Kinde. Die Entwicklung des Sehvermögens nach der Operation wird mit epischer Breite erzählt.

6) **Modifikation der Hornhautnaht bei der Star-Operation,** von Siégard.

7) **Neubildung des Opticus und der Papille,** von Sulzer und Rochon-Duvigneaud.

Ein 5jähriges Mädchen erkrankte mit Exophthalmus und zeigte im Augenspiegelbild eine Neubildung des Sehnervenkopfes. Die Geschwulst, die morphologisch an Gliom erinnerte, war nicht bösartig und soll in einer späteren Arbeit klassifiziert werden.

8) **Keratitis neuroparalytica infolge von Alkohol-Injektion in den N. maxillaris superior,** von van Lint.

Die Beobachtung zeigt, daß Alkohol-Injektionen in die Äste des Trige-

minus noch gute Resultate geben, nachdem eine Resektion ohne Erfolg vorausgegangen ist. Allerdings beweist sie auch, daß gelegentlich eine neuroparalytische Keratitis auftreten kann. Die Pathogenese ist unklar, wenn man sich auch vorstellen kann, daß der injizierte Alkohol bis in das Ganglion Gasseri vorgedrungen ist und dort Zerstörungen bewirkt hat.

9) **Kohlensäure-Ätzung bei Trachom,** von Wibo.

Diese Behandlung hat den Vorteil der Schnelligkeit, indem die ältesten Granulationen in 15—20 Sekunden zerstört wurden, und zwar, wie in dem Mittel begründet ist, in völliger Anästhesie. In kurzer Zeit können eine Menge von Kranken behandelt werden, was bei endemischem Vorkommen von Wichtigkeit ist. Das Mittel ist billig und die Asepsie eine vollkommene.

10) **Primäre Sporotrichose der Lider, eine Tränenfistel vortäuschend,** von Morax.

11) **Experimentelle Sporotrichose am Tränenapparat des Kaninchens,** von Fava.

12) **Experimentelle metastatische Pneumokokken-Panophthalmie,** von Fava.

Werden Pneumokokken, die den Glaskörper von Tieren passiert haben, in die Vene eines Kaninchens injiziert, so scheinen sie eine elektive Wirkung auf das Auge auszuüben. Unter 3 Versuchen treten zweimal Panophthalmien und einmal ein Lidabsceß auf. Die Inkubation dauert 4—7 Tage. Die mikroskopische Untersuchung ergab Infiltration der tiefen Augenhäute und eine echte Papillitis. Moll.

V. The American Journal of Ophthalmology. 1913. Januar.

1) **Ein Fall von doppelseitig multiplen Lipodermoiden der Bindehaut und Hornhaut, mit gleichzeitigen intrabulbären und anderweitigen Anomalien,** von K. L. Stoll.

Der Fall, der eine 33jährige Dame betraf, zeichnete sich durch einige besondere Eigentümlichkeiten aus: Es bestanden gleichzeitig unter andrem Kolobom und Ptosis des einen Oberlids, Hornhautflecken, Polarkatarakt und Hinterkapsel-Trübung, auch rudimentär die Arteria hyaloidea auf dem linken Auge, Hemeralopie und ein gewisser Grad von Amblyopie. Ungewöhnlich war auch die große Zahl der Einzelgeschwülste an jedem Auge, die meist nicht über zwei hinausgeht. Daß, wie hier am linken Auge allein vier vollkommen getrennte Tumoren vorhanden sind, ist bisher nicht beobachtet worden. Das gleichzeitige Vorkommen von korneoskleralen und subkonjunktivalen Geschwülsten der Übergangsfalten und ihr Konfluieren ist ebenfalls nur selten beschrieben worden. Die Geschwülste gruppierten sich auf beiden Augen ziemlich symmetrisch, wie es von den reinen Lipomen der Bindehaut Vossius betont hat. Ungewöhnlich war ein ganz isolierter Tumor am unteren Fornix des linken Auges, der sich dem Charakter des reinen Lipoms, ohne Haar-, Drüsen- oder Hautbildungen näherte. Dagegen zeigten sich lange Haare in den Bindehautgeschwülsten der Übergangsfalten. Mit Ausnahme einer randgelegenen waren alle Tumoren frei beweglich, was gewöhnlich bei der Differentialdiagnose für die reinen Lipome in Anspruch genommen wird. Während in der Regel derartige Geschwülste schon in der Pubertätszeit durch

ihr Wachstum Störungen verursachen, wurde hier die Kranke erst mit 30 Jahren recht eigentlich belästigt. Das Epithel verhornte nicht nur an den frei zwischen den Lidern gelegenen Stellen, sondern auch, wenn auch in geringerem Grade, wo die Lider darüber hinwegzogen. Durch ziemlich komplizierte Exstirpation und Transplantationen gelang es, die zahlreichen Geschwülste rezidivfrei zu beseitigen. (Mit Abbildungen.)

2) **Gewisse Augensymptome in ihrer Beziehung zur Diagnose von Gehirn-Erkrankungen,** von N. M. Semple.

Drei kasuistische Fälle.

3) **Ein Fall von einseitigem Buphthalmus mit positivem Wassermann,** von Samuel Horton Brown.

Hier wird vielleicht zum ersten Mal für ein Leiden, das man schon immer mit der kongenitalen Lues in Verbindung gebracht hat, der wissenschaftliche Beweis des ätiologischen Zusammenhanges geliefert. Damit würde auch die Beobachtung Zentmayer's stimmen, daß der Buphthalmus häufiger bei den Negerkindern auftritt, die mehr als die Weißen syphilitisch verseucht sind, und Schwenk's Bemerkung, daß er das Leiden meist sekundär nach interstitieller Keratitis gesehen habe.

Februar.

1) **Keratokonus und Linsenverlagerung,** von J. F. Shoemaker.

Verf. beobachtete diese Kombination der an sich seltenen Zustände bei einer 27jähr. Dame. Er ist nur in Ausnahmefällen geneigt, durch operative Eingriffe zu helfen und bemüht sich durch möglichst genaue Korrektion der Ametropie die Beschwerden zu bekämpfen.

2) **Ungewöhnliche Veränderungen des Hornhaut-Epithels eines glaukomatösen Auges,** von Adolf Alt.

Eine pannöse Verdickung der oberen Hornhautpartie vom oberen Rande bis zur Mitte, aus dichtem Bindegewebe mit zahlreichen Blutgefäßen über der Bowman'schen Membran von der Stärke der halben Hornhautdicke an der Peripherie, dünner nach dem Zentrum hin. Weiter nach unten Blasenbildung zwischen der intakten Bowman und dem Epithel.

3) **Die Thiocyanase in den Körpersäften,** von Bernard R. le Roy.

Ans Wunderbare grenzende Heil-Erfolge bei schweren Narben-Verletzungen. einem Fall von Totalverlust nach Blennorrhoea neonatorum, Alterskatarakt u. a. hoffnungslosen Fällen. Alles durch rationelle Verabreichung von Thiocyanaten nach gründlicher chemischer Untersuchung der „Körperflüssigkeiten", die in der Regel derselben ganz entbehrten oder sie in verminderten Mengen enthielten. Aber nur bei erhöhtem Blutdruck darf das Verfahren angewendet werden, sonst kann es Gefahren bringen, ja sogar den Tod!

März.

1) **Augenlid-Tuberkulose,** von Harry Friedenwald.

Zwei Fälle von (mikroskopisch festgestellter) Haut-Tuberkulose der Lider, bei einer 60- und 13jährigen, durch Röntgen-Strahlen vollständig geheilt.

2) **Eine passende Form der Haitz'schen stereoskopischen Karte für die Untersuchung von zentralen Skotomen,** von J. W. Charles.
Vgl. Klin. Monatsbl., 1904, Oktober.

3) **Glaskörper-Entzündung durch Eiterabsorption und intestinale Autointoxikation,** von J. W. Charles.

In dem einen Falle handelte es sich um ein Opticus-Ödem und Okulomotorius-Parese durch Entzündung der Ethmoidal-Sinus der linken Seite, welche durch vollständige Entleerung der Sinus zur Heilung kam. Der zweite betraf einen 41jähr. Mann mit Hyperacidität und Indikan im Urin.

Peltesohn.

VI. Ophthalmology. 1913. Januar.

1) **Beobachtungen bei Fremdkörpern im Auge und in der Augenhöhle,** von W. K. Rogers, Columbus (Ohio).

Die Bemerkungen des Verf.'s gründen sich auf 116 Fälle aus den letzten 19 Jahren und gelten nicht zu allerletzt dem Vergleich zwischen der Wirkungsweise der verschiedenen Magnete nach dem Typus des Lippincott'schen und dem Haab'schen, die beide erst seit der Einführung des Sweet'schen Lokalisationsverfahrens mittels Röntgenstrahlen rationell gehandhabt werden konnten. Niemals hat der Lippincott'sche Magnet versagt, wenn es sich um intraokulare Splitter handelte, aber auch der Riesenmagnet nur in einzelnen Fällen, wo eine Einkapselung von 1 Monat bis 4 Jahre Dauer stattgehabt hatte. Splitter unter 3 mm, die nicht in der hinteren Wand eingebettet sind, versucht Verf. immer mit dem großen Magneten in die Vorderkammer zu locken, um sie dann je nachdem durch die primäre Hornhautwunde oder am Rande derselben mit dem Handmagneten zu extrahieren. Der Riesenmagnet soll vorsichtig mit langsam anschwellendem Strom angewendet werden, nicht wo der Splitter in der Hinterwand festliegt oder Zeit gefunden hat, sich einzukapseln. Eine exakte Röntgendiagnose ist notwendig und auch in fast allen Fällen zuverlässig, nur zweimal in 102 Untersuchungen hat sie keine Bestätigung gefunden. Deshalb ist es aber auch wichtig, daß sie nur von routinierten Fachleuten gemacht wird. Infektion ist im allgemeinen in diesen Fällen nicht häufig, weil die Splitter meist durch die ihnen innewohnende Erwärmung steril sind. So hat Verf. im ganzen nur 5 Infektionen bei den Augen- und 3 bei den Augenhöhlensplittern beobachtet. Letztere brauchen deshalb in der Regel gar nicht entfernt zu werden, wenn nicht besondere Indikationen wie Beweglichkeitsbeschränkungen der Muskulatur oder eben Absceßbildung durch Infektion vorliegen. Bezüglich des endgültigen Schicksals der anfänglich sehr günstigen Fälle äußert sich Verf. sehr skeptisch. Immerhin ist bemerkenswert, daß aus der kleinen Zahl der Riesenmagnet-Extraktionen gerade kein Fall sich nachträglich verschlechtert hat.

2) **Die operative Behandlung des Keratokonus,** von Prof. Grunert in Bremen.

Seine Kombination des Elschnig'schen Kauterisationsverfahrens mit einer Kuhnt'schen Bindehaut-Überpflanzung, die nachträglich wieder entfernt wird, ist deutschen Lesern bereits bekannt.

3) **Vererbung am Auge.** Doktorschrift, von G. Franklin Libby.

Zusammenstellung aller in der Literatur beschriebenen Formen von Vererbung an den Lidern, Hornhaut, Sklera, Iris, Linse, Opticus, Netzhaut sowie der allgemein-erblichen Erkrankungen wie Glaukom, Ametropie und Schielen, Nystagmus, familiäre idiotische Amaurose, Farbenblindheit, Nachtblindheit, Wortblindheit, Albinismus, Cryptophthalmus, Kolobome usw. Verf. plädiert deshalb dafür, die Heirat unter solchen mit Augenfehlern behafteten Personen nach Möglichkeit zu hintertreiben und womöglich durch gesetzliche Maßnahmen zu verhindern. (?)

4) **Röntgenographie bei Fremdkörpern im Augapfel,** von G. H. Stover.

Das Skiagramm kann seit Sweet's Methode so genau wie möglich gemacht werden und muß es auch, da von ihm die Rettung des Auges abhängt. Die verantwortliche Untersuchung sollte deshalb nur einem erfahrenen Röntgenologen anvertraut werden.

5) **Augensymptome bei Erkrankungen der Nasen-Nebenhöhlen,** von Percy Fridenberg in New York.

Zu den hervorstechenden Erscheinungen am Auge gehören die Nervenreizungen durch Reflexvorgänge, durch toxische Wirkungen oder rein mechanischen Druck oder Gefäßhyperämie: z. B. Tränenfluß, Lidkrampf, Skleralinjektion, Irisreizungen. Unter den sekretorischen Neurosen ist es die vorübergehende Drucksteigerung oder ausgesprochenes Glaukom; sensorische sind die ausstrahlenden Augenschmerzen, die Hemikranie, die verschiedenen Formen der Asthenopie. Das scintillierende Skotom, die Amaurosis fugax werden immer wieder bei den Erkrankungen der hinteren Siebbein- und Sphenoidalzellen, gelegentlich aber auch bei Stirnhöhlenleiden beobachtet. Motorische Störungen sind mehr mechanisch zu deuten durch Dislokation durch benachbarte Gewebe bei Mucocele, Empyem oder entzündlichen Exsudaten. Nervenreizungen können von entfernteren Ursachen stammen, wie einem kariösen Zahn, Furunkel oder Erysipel der Nasenflügel, Nasenpolypen und Muschelschwellungen. Die eigentlichen Sehstörungen rühren meist von einer Sehnerven-Erkrankung her, die die mannigfachsten Formen zeigen kann. Die zentrale Sehstörung kann leicht oder schwer vorübergehend und flüchtig oder dauernd auftreten. Es gibt keine charakteristische Gesichtsfeld-Einschränkung, aber die gewöhnlichste Form ist doch das zentrale oder parazentrale Skotom der retrobulbären Neuritis, das Ringskotom und unregelmäßige zentrale Defekte mit oder ohne konzentrische Einengung für Weiß oder Farben. Auf bestimmte Nebenhöhlen zu schließen, ist aber nicht angängig. Ganz besonders charakteristisch und pathognomisch ist aber die Verbreiterung des Mariotte'schen Flecks, die oft in ganz bestimmtem Zusammenhange mit dem Wachstum und der Beseitigung von polypösen Wucherungen in den hinteren Siebbeinzellen zu stehen scheint. Peltesohn.

VII. The Ophthalmoscope. 1913. Januar.

1) **Sulzige Lederhaut-Entzündung,** von F. H. Verhoeff.

Die klinische und anatomische Beobachtung eines Falles, sowie die in der Literatur veröffentlichten Fälle zeigen, daß die sulzige Entzündung der Lederhaut, d. h. diffuse Rötung und Verdickung ohne Knotenbildung, gewöhnlich äußerst chronisch im vorgeschrittenen Lebensalter (meist über 60 Jahre) be-

ginnt. Die infiltrierten Sehnen der geraden Augenmuskeln können skleritische Knoten vortäuschen. Schließlich wird der ganze vordere Teil der Lederhaut und auch die Hornhaut ergriffen. Glaskörpertrübungen und Regenbogenhaut-Entzündung leichter Art kommen in späteren Stadien vor. Der intraokulare Druck ist normal oder erhöht. Gewöhnlich werden beide Augen befallen, die Krankheit führt gewöhnlich zur Blindheit mindestens eines Auges. Histologisch findet man im Beginn eine diffuse Plasmazellen-Infiltration in der Lederhaut und Episklera. Diese Infiltration dringt zuerst in den Ciliarkörper und den vorderen Teil der Aderhaut, schließlich in die ganze Uvea ein. Das wuchernde Granulationsgewebe verfällt der Nekrose, und durch Aderhautexsudat wird schließlich die Netzhaut abgelöst.

In dem vom Verf. untersuchten Falle fiel die Wassermann'sche Reaktion positiv aus.

---

2) **Jahresbericht über Star-Operation,** von Ch. Killick.

Unter 69 Fällen, die sämtlich mit Iridektomie operiert wurden, waren 2 Verluste: einer durch Glaskörper-Verlust und einer durch schleichende Iridocyklitis.

---

3) **Ein Fall von Soamin-Vergiftung mit Sehnervenschwund,** von R. H. Elliot.

Bei einem 32jährigen Arzt wurden nach einer syphilitischen Fingerinfektion 10 Einspritzungen von Soamin à 0,6 g einen Tag um den andren gemacht. 8 Tage nach der letzten Einspritzung trat Verschleierung auf dem rechten Auge ein. Die Sehschärfe betrug rechts $^6/_9$, links $^6/_5$, Gesichtsfeldeinengung rechts; später war auf diesem Auge der Sehnerv deutlich abgeblaßt.

---

4) **Verlängerung einer Rectus-Sehne bei Schiel-Operationen,** von N. Bishop Harman.

Statt der Tenotomie verlängert Verf. die Sehne, indem er vom oberen Rande zwei vertikale bis zur Mitte der Sehne reichende Einschnitte macht, zwischen diesen Einschnitten wird ein dritter über die Mitte der Sehne hinausreichender Einschnitt von unten gemacht.

---

5) **Hyaline Knoten im Sehnerven bei einem Fall von Retinitis pigmentosa,** von E. Thomson.

Augenspiegelbefund.

---

6) **Ein Fall von rezidivierenden Glaskörper-Blutungen (bei Retinitis proliferans) bei einem 23jährigen Mädchen, geheilt mit Schilddrüsen-Extrakt,** von H. Percy Bennett.

---

7) **Epileptische Anfälle nach dem Gebrauch von Eserinsulfat,** von Milnes Bride.

Eine 46jährige, an chronischem Glaukom leidende, im übrigen gesunde Patientin, deren Schwester epileptisch war, bekam 6 mal täglich Eserin eingeträufelt. Nach 6tägigem Gebrauch traten epileptische Anfälle auf, die nach Aussetzen des Eserins verschwanden und nach erneuter einmaliger Einträuflung wiederkehrten.

---

8) **Ein 3 Zoll langer Fremdkörper in der Augenhöhle eines Knaben: Sehnervenwunde,** von E. Stevenson.

Der Fremdkörper bestand in einem Holzstück, das von einem Bogen abgesprengt durch das Unterlid in die Augenhöhle gedrungen war und totale Augenmuskel-Lähmung, sowie Sehnervenschwund erzeugt hatte. Das Holzstück, das zuerst für abgesprengten Knochen gehalten war, wurde erst 10 Tage nach der Verletzung erfolgreich entfernt.

Februar.

1) **Gonorrhoische Augen-Erkrankungen,** von Bernard Cridland.

Referierende Übersicht.

2) **Experimente über Salicylsäure-Ausscheidung in den Augenflüssigkeiten,** von Lloyd B. Whitham.

Angeregt durch die guten Erfolge der Behandlung der sympathischen Ophthalmie mit großen Salicyl-Dosen experimentierte Verf. an Kaninchen und fand 4 Stunden nach Verabreichung von Phenylsalicylsäure und Paracentese der Hornhaut eine schwache Salicyl-Ausscheidung; dieselbe war bedeutend stärker nach Verabreichung von Xenamethylenamin-Salicylsäure. Die Ausscheidung wurde durch heiße Umschläge oder subkonjunktivale Kochsalz-Injektionen gesteigert.

3) **Akuter Glaukom-Anfall nach Homatropin-Einträuflung,** von E. Stevenson.

Einem 23jährigen Manne wurde ein Stahlsplitter aus der Hornhaut leicht entfernt. Wegen Reizung des Auges wurde Homatropin eingeträufelt. 2 Tage später stellte sich der Patient mit akutem Glaukom vor, das nach dreimaliger Einträuflung von Eserin in $^3/_4$ Stunden zurückging.

4) **Partielle Tenotomie eines seitlichen Rectus zur Sicherung vertikaler Ablenkung,** von N. Bishop Harman.

Um die bei konvergierendem Schielen gleichzeitig vorhandene Höhenablenkung zu korrigieren, macht Verf. seitliche Einschnitte in die Sehne. Ein vertikaler Einschnitt von oben nahe der Insertion bewirkt z. B. Ablenkung nach oben.

5) **Meningokokken-Bindehaut-Entzündung,** von Hanford Mc Kee.

Nachweis der Meningokokken in der entzündeten Bindehaut eines 6jähr. Mädchens, das an epidemischer Meningitis erkrankte.

6) **Beobachtung eines Glaukoms während 20 Jahren,** von George P. Mould.

Iridektomie beiderseits war während 18 Jahren wirksam, dann trat plötzlich ein neuer Anfall ein, der durch zweimalige Sklerotomie innerhalb weniger Tage auf beiden Augen dauernd (2jährige Beobachtung) wieder beseitigt wurde.

März.

1) **Britische und kontinentale Augenkliniken,** von E. Thomson.

Verf. hebt den hohen wissenschaftlichen Sinn, der in den Augenkliniken

Deutschlands, Österreichs und der Schweiz herrscht, hervor. Das weibliche Pflegepersonal sei in England besser ausgebildet.

2) **Über negative Nachbilder mit reinen Spektralfarben,** von G. J. Burch.

3) **Über den Gebrauch elektrischer Augenspiegel,** von R. H. Elliot.

Verf. benutzt in Madras ausschließlich elektrische Augenspiegel, die in England noch nicht allgemein verbreitet sind. Am besten hat sich das Morton-Marple'sche Instrument bewährt. Durch die U-förmige Gestalt des Spiegels werden keine Lichtreflexe erzeugt, die variable Entfernung der Lampe im Tubus von der kondensierenden Linse gestattet konvergierende, parallele oder divergierende Strahlenbündel zu benutzen.

4) **Ein Cylindrom der Augenhöhle,** von P. de Obarrio.

Bei einem 20jährigen Manne gelang es, durch einen parallel dem unteren Augenhöhlenrande geführten Schnitt, eine Geschwulst aus der Augenhöhle mit Erhaltung des Augapfels und seiner Sehfähigkeit zu entfernen. Die anatomische Untersuchung ergab ein Cylindrom, d. h. Myxo-Lymphango-endotheliom.

5) **Ein Fall von angeborenem Linsenkolobom,** von M. Sobhy.

6) **Fremdkörper in der Augenhöhle, Entfernung nach 2 Jahren,** von Hanford Mc Kee.

Der aus der Augenhöhle entfernte Holzsplitter, der bis zu den Siebbeinzellen gedrungen war und eine eiternde Fistel erzeugt hatte, hatte 2 Jahre ohne Schädigung des Augapfels und des Sehvermögens in der Augenhöhle gelegen. G. Abelsdorff.

Vermischtes.

1) Ein Nestor der Augenheilkunde hat den Zoll des Irdischen gezahlt. Sir Jonathan Hutchinson ist Ende des Monats Juni 1913 im 85. Lebensjahre verstorben. Es ist unsre Pflicht, ein Lebensbild dieses hochbedeutenden Mannes zu zeichnen.

2) In letzter Stunde erfahren wir noch, daß E. Motais, Prof. der Augenheilkunde zu Angers, im 68. Lebensjahr verstorben ist.

3) University of Colorado, School of medicine Denver, Colorado. ... Requirements for degree. The degree of Doctor of Ophthalmology will be granted to those meeting the following requirements:

a) Evidence must be presented of graduation at a standard medical school, and of a preliminary education covering high school algebra, geometry, plane trigonometry, and elementary optics. b) One year of clinical work.... c) One or more summer courses in ophthalmology at the University of Colorado. d) Each candidate must pass an examination, written, oral, microscopical, and clinical; and must submit an original thesis, and stand an examination thereon.

Bibliographie.

1) Über experimentelle reflektorische Pupillenstarre, von Prof. Dr. J. P. Karplus und Prof. Dr. A. Kreidl. (Neurolog. Centralbl. 1913. Nr. 2.) Die Verff. meinen nicht, daß bei der menschlichen reflektorischen Pupillenstarre der Krankheitsprozeß dort einsetzt, wo die Pupillenfasern im Tierversuch dem Messer zugänglich sind; immerhin scheint es auch für den Neurologen von Interesse, daß man beim Affen experimentell reflektorische Pupillenstarre erzeugen kann. Auch ist in dem geführten Nachweis über die Bahn der Pupillenfasern eine gewisse Einengung des Problems der menschlichen reflektorischen Pupillenstarre gegeben.

2) Schädigung des Auges durch Licht und deren Verhütung, von Dr. Romeick. (Fortschritte der Medizin. 1913. Nr. 2.) Verf. bespricht die verschiedenen Teile des Auges, die durch das Licht geschädigt werden können. Als Lichtschaden am vorderen Augen-Abschnitt die Ophthalmia electrica, verursacht durch ultraviolette Strahlen, an der Linse die Glasbläserkatarakt, ebenfalls durch die ultravioletten Strahlen bedingt, Schäden an Netzhaut und Aderhaut durch leuchtende Strahlen allein bei der Sonnenblendung und wohl auch bei der Erythropsie, durch leuchtende und ultraviolette Strahlen gemeinsam bei Blendung durch den elektrischen Lichtbogen, durch Kurzschluß, durch Quecksilber-Dampflicht usw. Diesen Gefahren können wir durch entsprechende Hilfsmittel in wirkungsvoller Weise begegnen.

3) Bitemporale Hemianopsie, von F. Terrien. (Le Progrès Méd. 1912. 14. Dezember.) Beschreibung von 3 Fällen. F. Mendel.

4) Der Verband in der Augenheilkunde, von Dr. Hugo Feilchenfeld in Berlin. (Med. Klinik. 1912. Nr. 30.) Verf. bespricht die Indikationen und Kontra-Indikationen des Verbandes bei Augenkrankheiten.

5) Die Trachom-Gefahr in Mähren, von Prof. L. Schmeichler in Brünn. (Wiener med. Wochenschr. 1912. Nr. 27 u. 28.) Mähren war bis zum Jahre 1894 trachomfrei; im Jahre 1894 brach eine Trachom-Epidemie unter dem einheimischen Militär in Brünn aus, die zu einer Verschleppung des Trachoms in die Umgebung der Hauptstadt und dann über das ganze Land führte, so daß in den letzten 10 Jahren bereits über 13500 Trachome zur Anzeige gekommen waren. Verf. bespricht die bekannten Maßregeln zur Bekämpfung des Trachom und hebt als prophylaktische Maßregeln hervor: Belehrung der Bevölkerung in den Schulen, von der Kanzel und durch auffallende Ankündigungen; Ermahnung der Bevölkerung, daß bei der geringsten Sekretion oder Rötung der Augen der nächste Arzt aufgesucht werden soll; Aufstellung von einfachen Unterkünften an vier Orten des Landes für die spitalsmäßige Behandlung von Trachomkranken unter einem ärztlichen Leiter, der zugleich die jährlichen Kurse über Trachom-Behandlung für Distrikts- und Landärzte abzuhalten hätte. Ärztliche Überwachung von Schulen, Arbeitsstätten, Massenquartieren usw. und Leitung des gesamten Trachom-Dienstes durch die Landesbehörde im Einvernehmen mit dem Sanitäts-Departement.

6) Über metastatische Ophthalmie nach Zahn-Extraktion, von Dr. Fanny Jampolsky. (Wiener klin. Wochenschr. 1912. Nr. 35.) Bei einer 11jährigen Patientin (der Klinik des Hofrat Fuchs) wurde eine metastatische Endophthalmitis des rechten Auges nach Entfernung eines stark kariösen Backenzahnes beobachtet. Die Ophthalmie trat unter Fieber-Erscheinungen und Erbrechen auf.

7) Die Notwendigkeit der Farben-Benennung bei der Unter-

suchung auf Farbenblindheit, von F. W. Edridge-Green. Brit. med. Journ. 6. Juli 1912.) Im Gegensatz zu der alten Regel bezeichnet Verf. jede Untersuchung auf Farbenblindheit, bei der die Namen der vorgelegten Farben nicht verlangt werden, als verfehlt und unzulänglich. Während nach Holmgreen nur 3,25 % absolut Farbenblinde gezählt werden, hat er 6 % berechnet, die er zum Teil nach bestandener Wollproben-Prüfung mit seiner Laternenprobe mittels Nennung der roten und grünen Lichter als farbenblind erkennen konnte.

8) Sehprüfungen in der Schifffahrt. (Brit. med. Journ. 17. Aug. 1912.) Der Artikel beschäftigt sich kritisch mit dem jetzt herausgekommenen Bericht, den die im Jahre 1910 vom Handelsamt ernannte Kommission zur Prüfung der Untersuchungs-Methoden wegen Farbenblindheit und Sehkraft verfaßt hat. Von 1877—94 galt die alte Holmgreen'sche Probe als maßgebend, im Jahre 1909 wurden noch zwei neue Wollproben als Ergänzung hinzugefügt. Nennung der Farben war verpönt. Die Examinatoren waren durchwegs Schiffsangestellte oder Offiziere ohne jede medizinischen Vorkenntnisse. Neuere Bestimmungen, die aber erst 1914 in Geltung treten werden, sehen allerdings, wenigstens in Berufungsfällen, einen wissenschaftlichen Beirat vor. Ebenso soll von da ab, was bisher nicht geschah, jedes Auge für sich einzeln auf seine Sehschärfe untersucht werden. In Zukunft wird nach Schiffsunfällen besonders nachgeforscht werden, inwiefern eine unzureichende Sehschärfe oder mangelhafter Farbensinn bei den verantwortlichen Stellen dabei die Schuld getragen haben mag, um an der Hand der Resultate den Wert der vorher stattgehabten und passierten Prüfungen festzustellen. Die Vorschläge Edridge-Green's, die Nennung der vorgelegten Farben zu verlangen hat sich die Kommission nicht zu eigen gemacht, doch wünscht sie wegen der Möglichkeit, die Beleuchtung der Wirklichkeit entsprechend nach Belieben regulieren zu können, die Wollproben mit der Laternenprobe zu ergänzen. Leider hat die Kommission eine eigne neue Konstruktion mit einer Paraffinlampe angegeben, die angeblich auf den meisten Kauffahrteischiffen benutzt werde. In Wirklichkeit führe jedes Schiff von mäßigem Tonnengehalt elektrische Lichter. Außerdem werde durch solch eine Paraffinbeleuchtung niemals ein rein weißes Licht erzeugt und dadurch die Prüfung unsicher. Erst nach einigen Jahren soll an der Hand der vergleichenden Untersuchungen zwischen der Woll- und Laternenprobe zu gunsten einer der beiden entschieden werden. Den einzigen dankenswerten Fortschritt sieht der Artikel in der Bestimmung, daß in Zukunft wenigstens in der Berufungsinstanz ein Mediziner entscheiden soll. Hoffentlich werde später einmal die Untersuchung gänzlich aus den Händen der Laien in die der wissenschaftlichen Fachleute gelegt werden.

9) Ein Fall von Farbenblindheit, von Edridge-Green. (Lancet. 22. Juni 1912.) Ein 20jähr. Patient, zum ersten Mal untersucht, passierte glatt die Holmgreen'sche, Nagel's Proben und den Farbenmisch-Apparat nach Lord Rayleigh, während er durch die Laternenprobe innerhalb einer Minute, ferner durch die Stilling'sche und durch das Spektrometer und die Taschenprobe nach Verf., sowie durch die Klassifikationsprobe als farbenblind erkannt wurde. Ein deutlicher Beweis für die Unzulänglichkeit der handelsamtlich vorgeschriebenen Untersuchung. Peltesohn.

Um Einsendung von Separat-Abzügen wird gebeten (Berlin NW. 26 Schiffbauerdamm).

Verlag von Veit & Comp. in Leipzig. — Druck von Metzger & Wittig in Leipzig.

Centralblatt
für praktische
AUGENHEILKUNDE.

Herausgegeben von

Prof. Dr. J. Hirschberg, Geh. Med.-Rat, in Berlin.

Monatlich ein Heft. Preis des Jahrganges 12 Mark. Zu beziehen durch alle Buchhandlungen des In- und Auslandes und die Postanstalten des Deutschen Reiches.

1913. Siebenunddreißigster Jahrgang. August-September.

Festschrift

zum 70. Geburtstage dem Herausgeber gewidmet
von Schülern und Freunden.

i. A. O. Fehr, W. Mühsam.

Padova, li 6 Agosto 1913.

All' Illustre Professore Giulio Hirschberg, Berlino.

Illustre Collega,

seguo un' impulso del cuore inviando Vi rispettosamente i miei cordiali rallegramenti per il Vostro settantesimo compleanno.

Mentre Vi scrivo si affaccia alla mia mente la Vostra produzione scientifica veramente prodigiosa; e, considerando come la Vostra instancabile operosità abbia per un cinquantennio largito insegnamenti di sovrano valore nel campo scientifico e nel campo storico della Oculistica, mi dolgo di non avere fantasia alata per isciogliere un' inno degno di Voi, che presentate il rarissimo spettacolo di una felice fusione dello scienziato con l'artista.

Mal mio grado non potrò essere costi per la celebrazione del festoso avvenimento, ma le anime hanno vibranti ali di farfalla, dice Heine, e il vincolo intellettuale è indistruttibile. Quindi potete ritenere per certo che io e tutti i Colleghi del mondo saremo, in persona o in ispirito, intorno a Voi per esprimer Vi gratitudine e illimitata ammirazione.

Allah, secondo un proverbio Arabo, non conta i giorni spesi nella caccia. Orbene io desidero ardentemente che la Natura non tenga calcolo dè giorni, che Voi, storico-principe e scienziato luminare del regno oftalmico, avete speso con prodigalità insuperabile a vantaggio degli Studiosi.

Il mio desiderio ha fondamento nel fatto che in Voi, come canta Virgilio,

nec tarda senectus Debilitat vires animi, mutatque vigorem.

Professando Vi la mia profonda devozione mi segno

Giuseppe Albertotti
Professore ordinario di Oculistica nella R[a] Università di Padova.

Eine Operationsmethode zur Abflachung partieller Hornhaut-Staphylome.

Von Prof. F. Dimmer in Wien.

Bekanntlich ist es oft recht schwierig, eine Abflachung partieller Hornhaut-Staphylome zu erreichen. Da doch wohl in den meisten Fällen, die durch die Verlagerung der Kammerbucht hervorgerufene Drucksteigerung als der primäre, die Ektasie dagegen als der sekundäre Vorgang anzusehen ist, so muß es Fälle geben, bei denen die Beseitigung der Drucksteigerung durch irgend einen operativen Eingriff allein hinreicht, um die Ektasie zur Abflachung zu bringen. Dies trifft aber in der Tat unter Umständen, aber zumeist nur bei frischen Fällen zu. In vielen Fällen genügt dagegen die Normalisierung des intraokulären Druckes nicht. Der Grund dafür liegt offenbar meist in der Beschaffenheit der Narbe, indem ihre Ektasie zu bedeutend, ihr Gefüge bereits zu starr geworden ist. Sie kann trotz der Druckherabsetzung und trotz der Unterstützung eines Verbandes, der meist doch nur als Kontentiv-, nicht als Druckverband wirkt, nicht mehr in sich gleichsam zusammensinken. Oft, wenn auch nicht immer, kann man es bereits voraussehen, daß die druckvermindernde Operation nicht die Abflachung der Narbe bewirken wird. Im allgemeinen sind es ältere und ausgedehntere, sowie auch stärker prominente Narben, welche sich nach der Druckentlastung nicht abflachen. Daß es auch oft nicht leicht ist, die Herabsetzung des intraokulären Druckes zu erzielen, ist ja jedem Operateur bekannt. In dieser Beziehung sei auf den Vorschlag von Hesse[1] hingewiesen, die Iridektomie nach einer unmittelbar vorausgeschickten Zyklodialyse vorzunehmen, ein Vorgang, der gewiß besser als

---

[1] R. Hesse, Über die Ursache der Drucksteigerung bei Partialstaphylomen der Hornhaut. Klin. Monatsbl. f. Augenheilk. 1907, XLII.

die einfache Iridektomie geeignet ist, die Drucksteigerung dauernd zu beheben. Ich habe dieses Verfahren ebenfalls in mehreren Fällen erfolgreich gefunden und führe es hier ausdrücklich an, weil mehrere Referate über HESSE's Arbeit nichts davon erwähnen.

Die Operations-Methoden, welche uns zur Abflachung partieller Staphylome, die sich nach Herstellung normaler Druckverhältnisse nicht zurückgebildet haben, zur Verfügung stehen, bestehen in Exzisionen eventuell mit Naht oder Überpflanzung von Bindehaut, ferner in der Anwendung der Keratoplastik. KUHNT[1] hat die Abtragung mit dem Graefe-Messer oder mit der Lanze und Deckung mit einem keratoplastischen Bindehaut-Lappen besonders für die Fälle von Staphyloma corneae incipiens empfohlen. Für die Fälle größeren Umfanges gab dann KUHNT[2] folgendes Verfahren an: Bildung eines doppeltgestielten Bindehaut-Lappens, Abtragung der oberflächlichsten Lagen des Staphyloms mit dem Schmal-Messer, Ausführung einer breiten peripheren Iridektomie, Durchtrennung des Staphyloms am Rande mit sägeförmigen Zügen des Schmalmessers von außen nach innen, Erweiterung dieses Schnittes mittels der Schere parallel dem Skleralrande, Verkleinerung des Lappens, Vernähung des so entstandenen Substanz-Verlustes durch Katgutnaht, Fixation des doppeltgestielten Bindehaut-Lappens auf der angefrischten Staphylom-Oberfläche durch Seidenfäden. Für kleinere ektatische Narben, wie sie besonders nach Ekzematosa zurückbleiben, hat FUCHS[3] die Keratoplastik — Trepanation, Einpflanzung eines gleichgroßen Stückes menschlicher Hornhaut und möglichst vollständige Ablösung der Irisverwachsung — empfohlen und damit so gute Resultate erzielt, als mit keiner andern Methode.

Für gewisse Fälle von partiellen Kornealstaphylomen hat sich mir ein Verfahren als brauchbar erwiesen, das man, wenn man will, als „Verdoppelungsoperation“ bezeichnen könnte. Ich will zunächst die Operationsmethode schildern und dann die Art der Fälle, für die es angezeigt ist, näher präzisieren.

Die Operation kann bei Erwachsenen oder bei älteren, vernünftigen Kindern in Lokalanästhesie vorgenommen werden. Hiezu ist außer der Anwendung von 5% Kokain auch das Auftropfen von 1 bis 2 Tropfen 20% Kokainlösung zu empfehlen, wie ich dies nach dem Vorgange von NIEDEN auch bei den Vornähungen der Augenmuskeln zu tun pflege. Nach Einlegung eines geeigneten Sperrelevateurs (Panas) wird die gegen den Hornhautrand zu gelegene Hälfte der Narbe mit einem kleinen scharfen Löffel gründlich abgekratzt, so daß das Epithel sicher entfernt ist. Hierauf

[1] KUHNT, Über die Verwertbarkeit der Bindehaut in der praktischen und operativen Augenheilkunde, 1898.

[2] KUHNT, Zur operativen Bekämpfung partieller Hornhaut-Staphylome. Zeitschr. f. Augenheilk. 1910, XXIV.

[3] FUCHS, Über Keratoplastik. Wiener klin. Wochenschr. 1894.

wird mit dem Graefe-Messer ein ganz schwach gekrümmter Lappen in der Kornealnarbe angelegt, der seine Konvexität gegen den Hornhautrand kehrt. Nun werden mit sehr kleinen, sehr stark gekrümmten Nadeln und feinster Seide je nach Größe der Wunde 1 bis 2 Suturen angelegt. Die eine Nadel eines doppelt armierten Fadens wird, nachdem der periphere Wundrand mit einer sehr feinen Pinzette gelüftet wurde, von hinten nach vorn durch die Narbe gestochen, die zweite Nadel in derselben Weise in geringer Entfernung (2 bis 3 mm) davon. Hierauf werden beide Nadeln ebenfalls von hinten nach vorn in ähnlicher Weise durch den aus der Narbe gebildeten Lappen gestochen. Die zweite Sutur wird in ganz analoger Weise ebenfalls mit einem doppelt armierten Faden angelegt. Besser als eine umständliche Beschreibung wird die nebenstehende Skizze den Vorgang erklären. Die Durchstichstellen der Nadeln sind bei der einen Sutur mit den Buchstaben a, b, c, d bezeichnet. Soweit die Fäden vor der Knotung des Fadens freiliegen, sind sie durch ausgezogene Linien dargestellt. Die Teile der Fäden, welche hinter der Narbe liegen, sind durch kurzgestrichelte Linien angedeutet. Die Partie der Kornealnarbe, welche durch Abschaben des Epithels angefrischt wurde, ist fein punktiert. Werden die Fäden geknotet, so wird der zentrale Wundrand über den peripheren hinübergezogen und die Narbe in diesem Bereiche gleichsam verdoppelt. Diese Verdoppelung erfolgt in desto stärkerem Maße, je weiter die Durchstichpunkte der Nadeln von dem Wundrande entfernt sind. Will man also bei stärkerer Ektasie eine größere Wirkung erzielen, so werden die Nadeln etwas entfernter von den Wundrändern durchgestochen. Die angefrischte Partie der Narbenvorderfläche verwächst mit der hinteren Fläche der Narbe. Die Faden werden 6 bis 7 Tage belassen, beide Augen werden durch 2 bis 3 Tage, das operierte Auge natürlich mindestens eine Woche, meist noch länger unter einem Rollbindenverband gehalten.

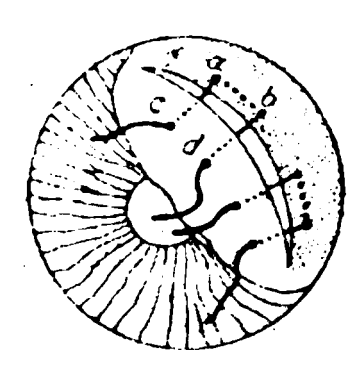


Fig. 1.

Die Stufe, welche der zentrale Wundrand anfangs bildet, gleicht sich bald vollkommen aus. Es ist natürlich gut, wenn anfangs eine größere Abflachung, als der normalen Wölbung der Kornea entspricht, erzielt wird, da die Wirkung wieder etwas zurückgeht. Beim Anziehen und Knoten der Fäden legt sich die Kornea in Falten, welche senkrecht zur Richtung der Wunde liegen. Auch diese Falten verschwinden nach einiger Zeit.

Der Erfolg der Operation ist in den Figuren 2 und 3 ersichtlich, welche einen so operierten Fall vor und nach der Operation zeigen.

Am besten eignen sich für die Operation Fälle, in denen die ektatische Narbe nicht verdickte, aber auch nicht zu dünne Wandungen hat, da bei sehr dünnen Narben ein Durchschneiden der Fäden erfolgen kann, wodurch allerdings der Erfolg der Operation vereitelt und der Status vor der Operation wieder hergestellt werden kann. Bei partiellen Staphylomen mit

dicker Narbenmasse muß das Narbengewebe teilweise mit dem Graefe-Messer oder einem feinen Skalpell abgetragen werden, da sonst bei dem Übereinanderschieben der beiden Teile des Staphyloms die Narbe einen unschönen Wulst bilden würde. Ja es könnte durch diese Vorwölbung der Eindruck einer Ektasie hervorgerufen werden, selbst wenn nach der Operation die hintere Oberfläche der Narbe im Niveau der Wölbung der hinteren Oberfläche einer normalen Kornea liegen würde. Die druckvermindernde Operation — Iridektomie eventuell in Verbindung mit einer Zyklodialyse — muß bei vorhandener Drucksteigerung natürlich vorausgeschickt werden. In Fällen dagegen, in denen sich keine Drucksteigerung nachweisen läßt,

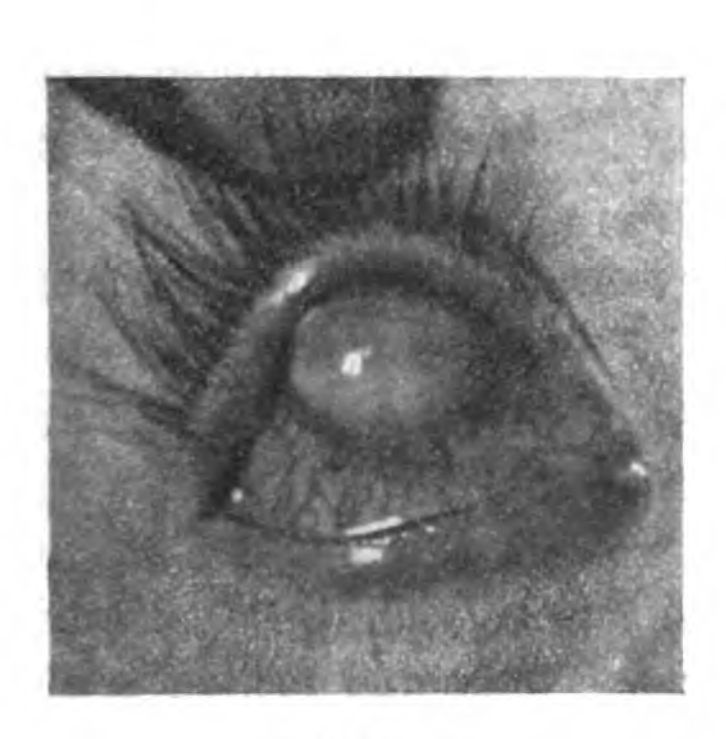


Fig. 2.

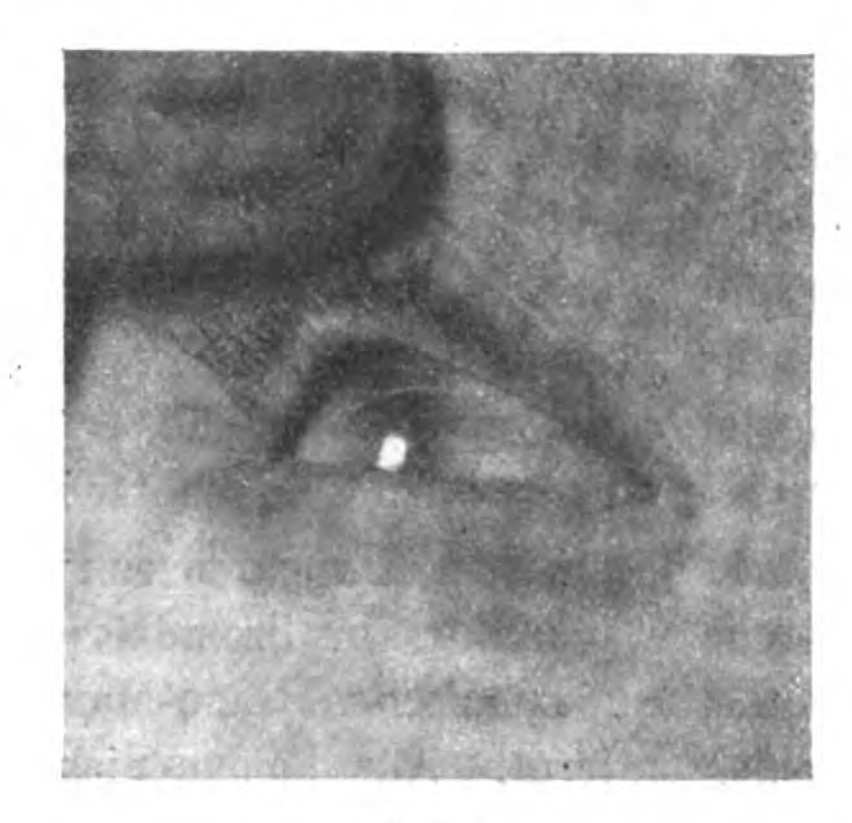


Fig. 3.

habe ich auch die Operation zur Abflachung zuerst vorgenommen, die Iridektomie aber jedenfalls folgen lassen, um die Abflußwege im Kammerwinkel vor einem späteren Verschluß zu schützen.

Die Operation bewirkt, wo dies notwendig ist, eine Verdickung der Narbe und zwar in ausgiebigerem Maße, als dies durch eine Bindehautplastik geschieht. Die Staphylomwand neigt infolgedessen nicht leicht zu neuerlicher Ektasie. Auch ist es gewiß von Vorteil, daß bei meiner Methode eine flächenhafte Verwachsung der Narbenteile, die übereinandergeschoben werden, erreicht wird, da solche Verwachsungen einen solideren Verschluß bilden, als dies bei Verheilung von Bulbuswunden, welche durch einfache Knopfnähte miteinander vereinigt werden, möglich ist. Durch die Spannung der Hornhaut in einer gewissen Richtung wird allerdings eine sehr erhebliche Änderung der Wölbung der Kornea hervorgerufen, doch wirkt diese bei geeigneter Anlegung des Schnittes dem durch das partielle Staphylom entstandenen Astigmatismus entgegen. Als einen weiteren Vorteil des Verfahrens möchte ich endlich noch anführen, daß dabei die unschönen wulstigen Verdickungen, wie sie manchmal bei Bindehautplastik zurückbleiben, vermieden werden.

[Aus der deutschen Universitäts-Augenklinik zu Prag.]

Zur Statistik der Eisensplitter-Verletzungen des Auges.

Dem Meister der Magnet-Extraktion, Geheimrat Prof. Dr. Julius Hirschberg, zum 70. Geburtstag gewidmet von Prof. **A. Elschnig.**

Wie noch von Zeit zu Zeit erfolgende Publikationen beweisen, ist die Magnet-Extraktion der eisernen Fremdkörper aus dem Auge noch immer kein vollständig abgeschlossenes Gebiet. Insbesondere über die Prognose der Fälle gehen die Meinungen noch weit auseinander. Ich möchte mir daher erlauben, kurz über die Erfahrungen an meiner Klinik in den letzten 6 Jahren zu berichten und anschließend einige interessante Beobachtungen anzuführen.

Es kamen in der Berichtszeit 68 Fälle von Eisensplitterverletzungen, alle je eines Auges, in die Klinik. Die viel zahlreicheren, oberflächlich in der Kornea sitzenden sind da nicht mitgezählt.

1. Tief in der Kornea sitzend oder schon in die Vorderkammer prominierend: 7 Fälle. Ein Fremdkörper wurde mit Riesenmagnet, einer mit dem Hirschberg'schen Hand-Magnet, die andern fünf mit Pinzette oder Meißel entfernt. Alle kamen nichtinfiziert zur Klinik und heilten reizlos.

2. In der Vorderkammer oder Iris: 14 Fälle. Schon mit eitriger Iridocyklitis kamen drei; von den übrigen 11 erwies sich einer nachträglich als infiziert. Der Fremdkörper wurde 4 mal mit dem Riesenmagnet, 5 mal mit Hirschberg, 2 mal nach erfolglosem Versuch mit dem Riesenmagnet mit Hirschberg geholt. Außer den vier infizierten Augen mußte noch 2 mal wegen schleichender Iridocyklitis, zusammen also 6 mal Enukleation bzw. Exenteration ausgeführt werden.

3. In der Linse: 20 Fälle. Schon infiziert kamen zwei; von den 18 nichtinfizierten Augen erwies sich eines nachträglich als infiziert. Der Fremdkörper wurde mit Riesenmagnet geholt 6 mal, mit Hirschberg 5 mal, mit beiden 8 mal. Dazu möchte ich bemerken, daß wir, wie es heute wohl allgemein geschieht, in der Regel bei allen Eisensplittern im Augeninnern zuerst durch die Eingangspforte mit dem Riesenmagneten (wir besitzen den Volkmann'schen, sind aber keineswegs völlig zufrieden damit) zu entfernen trachten, jedenfalls immer zuerst mit diesem den Splitter in die Vorderkammer zu ziehen trachten, und nur wenn dies nicht gelingt, mit dem Hirschberg'schen Handmagneten event. nach operativer Eröffnung des Bulbus in dessen Inneres eingehen.

In einem Falle wurde sofort enukleiert. Von den übrigen Augen mußte noch an sechs wegen schleichender Iridocyklitis die Enukleation (bzw.

Exenteration) vorgenommen werden; einmal wurde sie, obwohl notwendig, vom Patienten verweigert.

4. Im Glaskörper oder Netzhaut: 21 Fälle. Schon infiziert kamen zwei, einer zeigte sich nachträglich infiziert. Der Fremdkörper wurde 4 mal mit Riesenmagnet, 4 mal primär mit Hirschberg, 10 mal mit letztrem nach Versagen des Riesenmagneten, einmal mit Riesenmagnet und daran anliegender, also magnetischer Pinzette geholt. In 2 Fällen konnte der Fremdkörper nicht entfernt werden; in diesen beiden, sowie auch in 5 Fällen nach Entfernung des Fremdkörpers, mußte das Auge enukleiert bzw. exenteriert werden.

5. Mit in der Sklera steckenden Eisensplittern kamen 3 Fälle: einer nichtinfiziert, zwei infizierte; in beiden letzteren mußte das Auge geopfert werden, in dem einen, nachdem der Fremdkörper mit der Pinzette extrahiert, in dem anderen, nachdem er mit dem Riesenmagnet geholt war.

6. Mit doppelt perforierten Eisensplittern kamen 3 Fälle zur Beobachtung. In 2 Fällen konnte der Fremdkörper durch in die Tenon'sche Kapsel eingeführten Hirschberg entfernt werden. 2 Fälle gelangten wegen schleichender Iridocyklitis zur Enukleation.

Unter den 68 Fällen, von denen nur acht infiziert kamen, fünf sich als nachträglich infiziert erwiesen, von denen also 54 nichtinfiziert waren, konnte nur in 8 Fällen der Fremdkörper nicht entfernt, mußte aber in 22 Fällen der Bulbus geopfert werden. Die Fälle, in denen der Bulbus konserviert werden konnte, behielten auch ein der ursprünglichen Verletzung entsprechendes Sehvermögen.

Es ist jedoch dazu zu bemerken, daß die Bedeutung des Eindringens eines Fremdkörpers durch die Kornea-Sklera in die inneren Augenmembranen vielfach unterschätzt wird. Wir haben in einer Reihe von Fällen, in welchen der extrahierte Fremdkörper sich bei der bakteriologischen Untersuchung als keimfrei erwies, trotzdem schwere, mitunter wochenlang dauernde Iridocyklitis nachfolgen sehen. Z. B. im folgenden Falle.

43 jähriger Mann; vor 10 Stunden beim Zunageln einer Kiste Eisensplitter durch Hornhautrand-Iriswurzel ins rechte Auge geflogen. Geringe Glaskörperblutung, Fremdkörper in der Netzhaut innen unten sichtbar. Der Fremdkörper wird glatt mit dem Riesenmagnet durch die alte Wunde geholt. Es schloß sich eine fast 4 Wochen dauernde nichtexsudative Iritis an und obwohl die Pupille frei war, der Glaskörper nur zarte Trübungen zeigte, erholte sich das Auge nur zu einem Sehvermögen von Fingerzählen in 3 m bei freiem Gesichtsfeld.

Es ergibt sich daraus, daß viele von den Mißerfolgen der Magnet-Extraktion bezüglich des Sehvermögens nicht der Extraktionsmethode, sondern ausschließlich der Verletzung als solcher zur Last zu legen sind.

Über meine Stellungnahme zur Behandlung der Eisensplitter in der Linse habe ich schon vor längerer Zeit und vor kurzem wieder mich aus-

führlich verbreitet.[1] Der Hirschberg'sche Grundsatz, jeden Eisensplitter so bald als möglich zu entfernen, gilt auch für solche in der Linse. Als Beleg ein neuer Fall.

D. Alois, 24 Jahre alt; seit 24 Stunden durch die Kornea perforierter großer Eisensplitter in der vorderen Kortikalis steckend. Der Fremdkörper wird mit Riesenmagnet in die Vorderkammer gezogen, kann aber nicht durch die Hornhautwunde entbunden werden; da er sehr groß ist, wird er durch eine Lanzenwunde mit Hirschberg entfernt, Eserin. Geringe Reiz-Erscheinungen, die Iris bleibt mit der Linsenkapselwunde verklebt, die vorher klare Linse bleibt klar. Beobachtungsdauer allerdings erst 3 Wochen.

Daß man aber doch zuweilen von der Regel, Eisensplitter so bald als möglich aus dem Augeninnern zu beseitigen, abgehen soll, zeigt folgende Beobachtung.

S. Josef, 20 Jahre alt, aufgenommen 2. Juni 1913; vor 3 Wochen Eisensplitter-Verletzung. Der Eisensplitter in dem reizlosen Auge außen oben hinter dem Äquator in der Netzhaut sichtbar. Die Netzhaut in toto von dem Fremdkörper nach allen Seiten allmählich und flach ansteigend, nasal buckelförmig überhängend abgelöst, reich gefaltet. Finger exzentrisch unmittelbar vor dem Auge. Schon in den nächsten Tagen beginnt die Netzhaut-Ablösung sich spontan zu verringern, nach 2 Tagen Finger auf $1^1/_2$ m zentral. Gesichtsfeld o. 45°, o. a. 50°, a. 50°, a. u. 60°, u. 20°, u. i. 6°, i. 18°, i. o. 10°.

9. Juni. Netzhaut vollständig angelegt, Gesichtsfeld für Weiß und Farben nahezu normal. S = 0,3.

12. Juni. Langer Extraktionsversuch mit dem Riesenmagnet vergeblich; nachmittag kleine Hämorrhagie neben dem Fremdkörper.

13. Juni. Magnet-Extraktion mit Hirschberg durch meridionalem Skleralschnitt außen unten.

14. Juni. Auge reizlos; T. —; prompt Fingerzählen.

18. Juni. Glaskörperblutung, wegen der Patient noch in Behandlung steht. Gesichtsfeld für Kerze fast normal.

Es würde sich aus dieser Beobachtung ergeben, daß man in Fällen, in denen es bald nach dem Eindringen des Fremdkörpers in die Netzhaut zur Netzhaut-Ablösung gekommen ist, mit der Extraktion des Fremdkörpers beobachtend zuwarten soll, da ja die Aussichten der Fremdkörper-Extraktion dann, wenn die Netzhaut wieder angelegt ist, jedenfalls wieder günstigere sind.

Auch aus meinem Materiale ergibt sich die Schlußfolgerung, daß man heute nicht mehr die Frage zu stellen hat: Riesenmagnet oder Hirschberg'scher Handmagnet?, sondern daß man, nur je nach dem Falle, mit abwechselnder oder gleichzeitiger Verwendung beider zum Ziele kommt.

---

[1] Münchener med. Wochenschr. 1910, Nr. 15. Klin. Monatsbl. f. Augenh. 1911, N. F., Bd. 11, Januar, und ebenda 1913, N. F., Bd. 15, Juni.

[Aus der Abteilung für Augenkranke des städt. Rud. Virchow-Krankenhauses zu Berlin.]

Ein Beitrag zu den Augen-Veränderungen bei der sog. multiplen Neurofibromatose.

Von Dr. **Oscar Fehr**, dirigierender Arzt.

Das vielgestaltige Krankheitsbild der sog. multiplen Neurofibromatose ist weder in histogenetischer noch in klinischer Beziehung völlig geklärt. RECKLINGHAUSEN hat bekanntlich zuerst (1882) die Entstehung der multiplen Hautgeschwülste aus den bindegewebigen Elementen der Hautnerven, dem Endo- und Perineurium hergeleitet und die histogenetische Einheit verschiedener Geschwulstformen wie der sog. falschen Neurome, Rankenneurome, multiplen Fibrome und der Lappenelephantiasis der Haut hervorgehoben. Den verschiedenen Sitz der Geschwülste erklärte er aus einer verschiedenartigen Lokalisation desselben Prozesses in den dickeren Nervenstämmen und den feinen Cutisästen. Er hielt die Geschwülste für Fibrome und nannte sie nicht ganz korrekter Weise Neurofibrome, um ihrer Entwicklung im Nerven und ihren lokalem Zusammenhang mit ihm Rechnung zu tragen. Lange Zeit blieb diese Auffassung die allein gültige, und noch heute nennt man das Leiden die RECKLINGHAUSEN'sche Krankheit. In den letzten Jahren aber gewann immer mehr eine entgegengesetzte Ansicht an Anhängern, nach welcher neben der Bindegewebswucherung eine Neubildung von Nervenfasern stattfindet und nach der die meisten Nervengeschwülste echte Neurome sind. In erschöpfender Weise sind vor kurzem von VEROCAY[1] die älteren und neueren Anschauungen über das Wesen der multiplen Fibromatose dargestellt. Aus den Schlußbemerkungen dieser Arbeit seien folgende Sätze angeführt: „Das Gewebe der multiplen Nerventumoren, welches bis vor kurzem allgemein für Bindegewebe gehalten wurde, ist kein Bindegewebe, sondern ein eigenartiges neurogenes Gewebe. Als Bildner der Geschwulst sind die Nervenfaserzellen selbst oder entsprechende embryonale Zellen anzusehen, die möglicherweise nicht zum normalen Aufbau des Nervengewebes verwendet wurden. Diese Art der Geschwulst könnte man mit dem Namen Neurinoma belegen."... „Der ganze Prozeß beruht mit größter Wahrscheinlichkeit auf einer frühzeitigen Entwicklungsstörung der spezifischen Elemente des Nervensystems, welche Zellen betroffen haben kann, die fähig sind, Ganglien-, Glia- oder Nervenfaserzellen zu liefern. . . . Man dürfte daher berechtigt sein, von einer auf kongenitaler Anlage beruhenden Systemerkrankung zu sprechen."

---

[1] Zur Kenntnis der Neurofibrome, von J. VEROCAY. Ziegler's Beiträge z. pathol. Anat. Bd. 48. 1910.

Daß die Neurofibromatose auf kongenitaler Basis beruht und als Mißbildung im weiteren Sinne des Wortes aufzufassen ist, ist 1901 schon von ADRIAN[1] als sicher hingestellt.

Neuerdings tritt WECHSELMANN[2] für eine toxische Theorie für die Genese der Neurofibromatose ein. Es ist die häufige Komplikation der Neurofibromatose mit osteomalazischen Veränderungen, die ihn zu der Annahme führte, daß bei der Neurofibromatose Erkrankungen der Organe mit innerer Sekretion besonders Veränderungen der Hypophysis eine Rolle spielen. Zweifellos bestehen Beziehungen zwischen der Hypophysis und der Knochenbildung. Eine wesentliche Stütze erhält diese Auffassung durch die Ähnlichkeit der multiplen Neurofibromatose mit manchen Erscheinungen der Akromegalie und der ADDISON'schen Krankheit. Auch ließen sich in einem Teil der Fälle die häufigen Sehstörungen auf eine Hypophysis-Erkrankung zurückführen. WECHSELMANN fordert daher auf, die weiteren Forschungen darauf zu richten, „ob die congenitale Systemerkrankung des Nervensystems bei der Neurofibromatose auch mehr, als bisher angenommen ward, diese Systeme und speziell die Hypophysis betrifft".

Die Veränderungen, die die Neurofibromatose am Sehorgan setzt, sind mannigfacher Art, je nachdem die Lider, der Bulbus selbst, die Orbita oder das Schädelinnere von der Geschwulstbildung betroffen ist. Eine Übersicht über die Beobachtungen am Auge finden wir in der Arbeit von MARX[3] aus dem Jahre 1909, auf die hiermit verwiesen wird. Es sind einmal Fälle von Buphthalmus, bei dessen Zustandekommen es sich wahrscheinlich um den schädlichen Einfluß der in charakteristischer Weise veränderten Ciliarnerven und ihrer Saftbahnen auf die Aderhaut und den vorderen Bulbusabschnitt handelt; weiter Fälle, bei denen eine Neurofibromatose der Zentralorgane zu einer indirekten Beteiligung des Sehorgans geführt hat, zu Neuritis optica, Stauungspapille, Sehnervenatrophie und Augenmuskellähmungen. Mehrfach fanden sich Geschwülste am Oculomotorius und Trochlearis; auch solche im Verlauf der Nervi supraorbitales sind erwähnt.

Am häufigsten ist die Beteiligung der Lider bei der RECKLINGHAUSEN'schen Krankheit, besonders des Oberlids.

HANCKE[4] konnte 1904 außer seinen beiden eigenen Fällen 26 Fälle von Rankenneurom der Lider aus der Literatur zusammenstellen. MARX bringt im Anschluß an die Beschreibung seiner Beobachtung außer den

[1] Über Neurofibromatose und ihre Komplikationen, von C. ADRIAN. Beitr. z. klin. Chirurgie 1901, XXXI, 1.

[2] Über osteomalacische Veränderungen bei Neurofibromatose, von W. WECHSELMANN. Dermatolog. Studien Bd. 20, 1910. (Unna-Festschrift Bd. 1.)

[3] Ein Fall von multipler Neurofibromatose, von D. G. MARX. Zeitschr. f. Augenh. Bd. 19, S. 528, 1908.

[4] Das Rankenneurom des Lides, von D. V. HANCKE. v. Graefe's Arch. f. Ophth. Bd. LIX, S. 315, 1904.

HANCKE'schen Fällen eine Zusammenstellung von elf dieses Thema betreffenden Arbeiten, ferner eine Tabelle von 23 sämtlicher bisher operierter Fälle von Neurofibromatose der Lider.

Seit 1908 sind noch beschrieben: ein Fall von Buphthalmus mit kongenitaler Hypertrophie des Oberlids von WEINSTEIN[1], fünf Fälle von Neurofibromen der Lider von FISCHER[2], ROHMER[3], WEIDLER[4], GABRIÉLIDÈS[5] und AUBINEAU et CIVEL.[6] In dem Fall des letzteren bestand gleichzeitige Abducens- und Hypoglossuslähmung; schließlich Fälle mit Sehnervenaffektionen infolge zentraler Tumoren von GAUDUCHEAU[7], CASTRO[8], WOLFSOHN und MARCUSE[9].

Ehe ich zur Beschreibung der von mir beobachteten Fälle übergehe, möchte ich einen im Jahre 1874 von Geh.-Rat HIRSCHBERG[10] veröffentlichten Fall erwähnen, der in der Literatur nicht die gebührende Beachtung gefunden hat und der auch MARX entgangen ist. Es handelt sich um einen Fall von präkornealem Tumor bei typischer multipler Fibromatose. Das erste Auftreten der Hautgeschwülste wurde im 8. Lebensjahre, das des Hornhauttumors im 20. bemerkt. 1865 wurde die Geschwulst von ALBR. v. GRÄFE abgetragen bei noch guter Sehkraft, 1867 mußte die Operation bei schon erheblich gesunkener Funktion wiederholt werden. Als der Patient nach dem Tode ALBR. v. GRÄFE's in HIRSCHBERG's Behandlung überging, bestand ein vorgeschrittenes Rezidiv: „Die Gegend der Kornea war von einer wallnußgroßen, konvexen, höckrigen, weißgelben Geschwulst eingenommen. Ihre Breite betrug 20, ihre Höhe 15 mm, ihre Dicke ließ sich nur annäherungsweise schätzen, da sie mit breiter Basis dem vorderen Abschnitt des Bulbus aufsaß. Oben war die Geschwulst pilzförmig gegen die Cornealperipherie abgesetzt, unten ging sie ganz allmählich in sie

---

[1] Klin. Monatsbl. f. Augenh. 1904, November.

[2] Über Fibromatose der Nervenscheiden der Augenlider, von Dr. FISCHER. Arch. f. Augenh. Bd. LX, 4.

[3] Ein Fall von Neurofibrom der Lider, von ROHMÉR. Arch. d'opht. 1911, Juli bis September.

[4] Elephantiasis der Augenlider, von W. B. WEIDLER. Annales of Ophthalm. 1910, Oktober.

[5] Maladie de Recklinghausen avec localisation palpébrale, par GABRIÉLIDÈS. Annal. d'ocul. 1912, 2.

[6] Tumeurs palpéprale et paralysie de la VI. paire dans une maladie de Recklinghausen, par AUBINEAU et CIVEL. Arch. d'opht. XXXI, Nr. 12, 1911.

[7] Un cas de la maladie de Recklinghausen, par GAUDUCHEAU. Soc. de neurol. de Paris S. 8. XII. 1910.

[8] Sur la coëxistance de la maladie de Recklinghausen avec l'acromegalie, par CASTRO. Nouv. Iconogr. de la Salpêtrière 1912, 1.

[9] Neurofibromatose und Acromegalie, von Dr. E. WOLFSOHN und Dr. E. MARCUSE.

[10] Ein Fall von Hornhauttumor nebst multiplen Hautgeschwülsten von gleicher Struktur (Fibroma lipomatodes), von Dr. J. HIRSCHBERG. Arch. f. Augenh. Bd. IV, 1875, S. 68.

über.“ Das blinde Auge wurde von HIRSCHBERG enukleiert und histologisch untersucht. Es wurde eine überraschende Übereinstimmung der Struktur der Hornhautneubildung mit der der Hautgeschwülste festgestellt. Der Fall ist als Unikum beschrieben und ein Unikum geblieben.

Auf der Augenabteilung des Rudolf-Virchow-Krankenhauses kamen im Laufe der letzten vier Jahre sechs Fälle von multipler Neurofibromatose zur Beobachtung. Fünf von diesen wurden uns von der dermatologischen Station des Herrn Professor WECHSELMANN zur Untersuchung der Augen überwiesen. Drei Fälle boten einen völlig normalen Augenbefund, bei zwei Fällen aber fanden sich ausgesprochene Sehnervenveränderungen.

Der eine ist ein 55jähriger geistig beschränkter Arbeiter G.; ohne Klagen von seiten der Augen. Status vom 7. September 1910: Motilität, Sensibilität, Pupillen normal. Sehschärfe rechts + 1 Di. = $^5/_7$, links + 1 Di. = $^5/_5$. Gesichtsfeld für weiß annähernd normal. Farben werden nicht richtig erkannt und rot als gelb, grün als gelb und blau als braun bezeichnet. Der Sehnerv ist beiderseits blaß und unscharf begrenzt, und die Arterien sind verengt. Diagnose: neuritische Atrophie.

Der andre Fall ist von WECHSELMANN in der zitierten Arbeit genau beschrieben. Es handelt sich um einen 26jährigen Maler R. mit sehr verbreiteter Neurofibromatose und Kyphoskoliose. Die Augen-Untersuchung ergab einen äußerlich normalen Befund bei leidlich guter Sehkraft (= $^5/_{10}$) und normalem Gesichtsfeld. Ophthalmoskopisch aber fand sich beiderseits Trübung des Sehnerven und sehr unscharfe Begrenzung durch seröse Durchtränkung des Randes ohne auffallende Hyperämie. Diagnose: regressive Papillitis. Das Röntgenbild zeigte mit Wahrscheinlichkeit eine Vertiefung der Sella turcica.

Während in dem ersten Fall gar kein Anhaltspunkt für den Sitz einer den Sehnerven schädigenden Geschwulst vorhanden ist, könnte in dem zweiten das Röntgenbild für das Bestehen einer Hypophysengeschwulst verwertet werden; allerdings spricht das Fehlen der charakteristischen bitemporalen Gesichtsfeldbeschränkung, der von HIRSCHBERG benannten Scheuklappenkrankheit, dagegen. Leider sind die Patienten nicht in Beobachtung geblieben.

Ein Fall von schwerer elephantiastischer Veränderung des Gesichts und der Lider bei multipler Neurofibromatose, der der operativen Behandlung wegen Interesse erwecken kann, kam im Januar d. J. auf der Augenabteilung zur Aufnahme.

Hedwig F., 27 Jahre alt. Eltern starben früh, ein Bruder ist „nervenkrank“, vier andre Geschwister sind gesund. So lange Pat. denken kann, ist ihr ganzer Körper besät mit Geschwülsten, die im Laufe der Jahre allmählich an Zahl und Ausdehnung zugenommen haben. Im 6. Jahre machte sich zuerst eine Anschwellung der linken Gesichtshäfte bemerkbar; diese nahm mit der Zeit zu und machte allmählich die Öffnung der Lidspalte und den Gebrauch des Auges unmöglich. Vor 5 Jahren wurden mehrere Operationen anderswo vorgenommen, aber ohne Erfolg.

Pat. ist schwachsinnig und leidet an epileptischen Krämpfen; deshalb ist sie in der Dalldorfer Irren-Anstalt erzogen und nach dem 20. Jahre einer Privatpflege übergeben. Anfangs Februar d. J. entzündete sich das rechte allein brauchbare Auge; täglich Verschlimmerung, deshalb uns zur Aufnahme überwiesen.

Status praes. Geistesschwaches Mädchen von gedrungenem, zwerghaften Körperbau. Die ganze Körper-Oberfläche ist übersät mit hunderten von erbsen- bis walnußgroßen, unempfindlichen weichen Geschwülsten; einzelne sind gestielt und hängend (Fibromata pendula). Kein Teil des Körpers ist freigeblieben. Außerdem finden sich unzählige Pigmentmäler und Komedonen



Fig. 1.

und die sog. blauen Flecke, die nach ADRIAN die Anfangsstadien der Fibrome darstellen. An den fühlbaren Nervenstämmen sind keine Geschwulstbildungen nachweisbar.

Die Haut der linken Stirn, des Nasenrückens und der Lider des linken Auges ist umgewandelt in eine weiche, teigige, lappig hängende Geschwulst, in der knotige Verdickungen fühlbar sind. Die Lidspalte ist dadurch stark nach unten und außen verlagert; sie befindet sich auf dem Jochbein (Fig. 1). Die Levatorwirkung fehlt; auch bei angestrengtem Versuche, die Lider zu öffnen, ist nicht die Spur einer Wirkung wahrnehmbar. Der Augapfel selbst sitzt an normaler Stelle, mit Mühe kann durch Haut-

verschiebung die Lidspalte vor das Auge gebracht werden. Die Untersuchung dieses Auges ist erschwert, da es etwa 4 cm unter der Hautoberfläche liegt, sie ergibt aber bis auf wulstförmige Schwellung der Plica semilunaris einen normalen Befund und eine Sehkraft von $^5/_{15}$. Natürlich ist das Auge für die Patientin ganz unbrauchbar.

Das rechte Auge ist heftig gereizt infolge eines großen zentralen Ulcus corneae bei chron. Konjunktivitis ohne nachweisbares Tränensackleiden; von unten ziehen bereits Gefäße zu dem Geschwür.

Die von Herrn Kollegen Prof. Levy-Dorn gemachte Röntgen-Aufnahme ergab eine Verdickung sämtlicher Schädelknochen, besonders der Glabella, ferner eine starke Schattierung der linken Augenhöhlengegend. Die Sella turcica zeigte eine tiefe Ausbildung, aber doch noch innerhalb der Grenzen der Norm.

Da der Prozeß auf dem rechten Auge nicht sehr progredient schien, wurde zunächst eine konservative Behandlung mit Atropin und Collargol versucht, die anfänglich auch von Erfolg war. Ganz plötzlich aber nahm das Ulcus corneae von neuem abzeßartigen Charakter an; sofort ausgiebige Kauterisation; dennoch Fortschreiten des Prozesses mit Perforation und ungewöhnlich schneller Vereiterung und Schrumpfung des Augapfels.

Jetzt war die Patientin auf das linke Auge allein angewiesen, das aber infolge der beschriebenen Veränderungen nicht benutzt werden konnte. Baldige Operation war daher dringend geboten. Es mußte die Geschwulst entfernt, die Lidspalte vor den Augapfel gebracht und das Oberlid gehoben werden. Dieses wurde durch eine dreimalige Operation erreicht.

Die erste Operation bestand in der Ausschneidung eines ovalen Hautlappens, der von der Haargrenze etwas schräg bis zur Nasenwurzel reichte und etwa 4 cm breit war; danach wurde eine möglichst ausgiebige subkutane Ausschälung des derben speckigen Geschwulstgewebes vorgenommen. Die Heilung verlief per primam. Der Effekt war eine genügende seitliche Verschiebung der Lidspalte, jedoch stand sie immer noch $1^1/_2$ cm zu tief; es gelang aber schon, mit Heftpflasterstreifen die Lidspalte vor das Auge zu bringen, so daß die Pat. nicht mehr hilflos war. Eine 3 Wochen später vorgenommene zweite Operation war der ersten ganz ähnlich, nur wurde ein horizontaler Hautlappen von $1^1/_2$ cm Breite exzidiert, dessen obere Begrenzung dem oberen Orbitalrand entsprach; auch dieses Mal wurde mit dem Lappen und nachträglich ein erhebliches Stück der Geschwulst subkutan bis auf den Knochen entfernt. Die Heilung verlief wieder sehr glatt. Die Lidspalte war jetzt an normaler Stelle; eine spontane Öffnung der Lider war aber immer noch nicht möglich. Beim Versuch, mit den Fingern oder mit Heftpflaster die Lider auseinanderzuziehen, stülpten sich die Lider sofort um und die Lidspalte füllten die sich vordrängenden Bindehautwülste. Da nicht nur die Levatorwirkung fehlte, sondern auch die des Frontalis, so konnte nur durch Narbenzug eine Lidhebung erzielt werden; da aber jeder Zug von außen Ectropium hervorrief, so mußte dieser möglichst in die Tiefe verlegt werden und vor allem das Geschwulstgewebe zwischen Haut und Tarsus des Oberlides entfernt werden. Die Schwierigkeit war, zu vermeiden, daß nicht zu viel gemacht und der Lidschluß unmöglich wurde. Lidhaut durfte jedenfalls nicht mehr geopfert werden. Dritte Operation: Nach einem bogenförmigen Hautschnitt in der Höhe der oberen Übergangsfalte wurde die Haut bis zum Lidrand schürzenförmig abpräpariert, danach im Bereich der medialen $^2/_3$ des Lides die weiche, teigige, subkutane Geschwulstmasse sorgfältig ausgeschält; dabei wurde das Lid mit den Häkchen emporgehalten, so daß die Transparenz

die Grenzen der Ausschälung bestimmte und eine Fensterung vermieden wurde. Der Tarsus wie der Levator schienen ganz in die Geschwulst aufgegangen zu sein. Zur Verstärkung der Wirkung wurde zum Schluß noch ein horizontaler Hautstreif aus der Stirn dicht unterhalb der Haargrenze wieder mit einer breiten subkutanen Geschwulstbasis herausgeschnitten.

Fig. 2 zeigt den heutigen Zustand, wie er sich nach dieser dritten Operation darstellt: die Lidspalte sitzt an normaler Stelle und ist von genügender

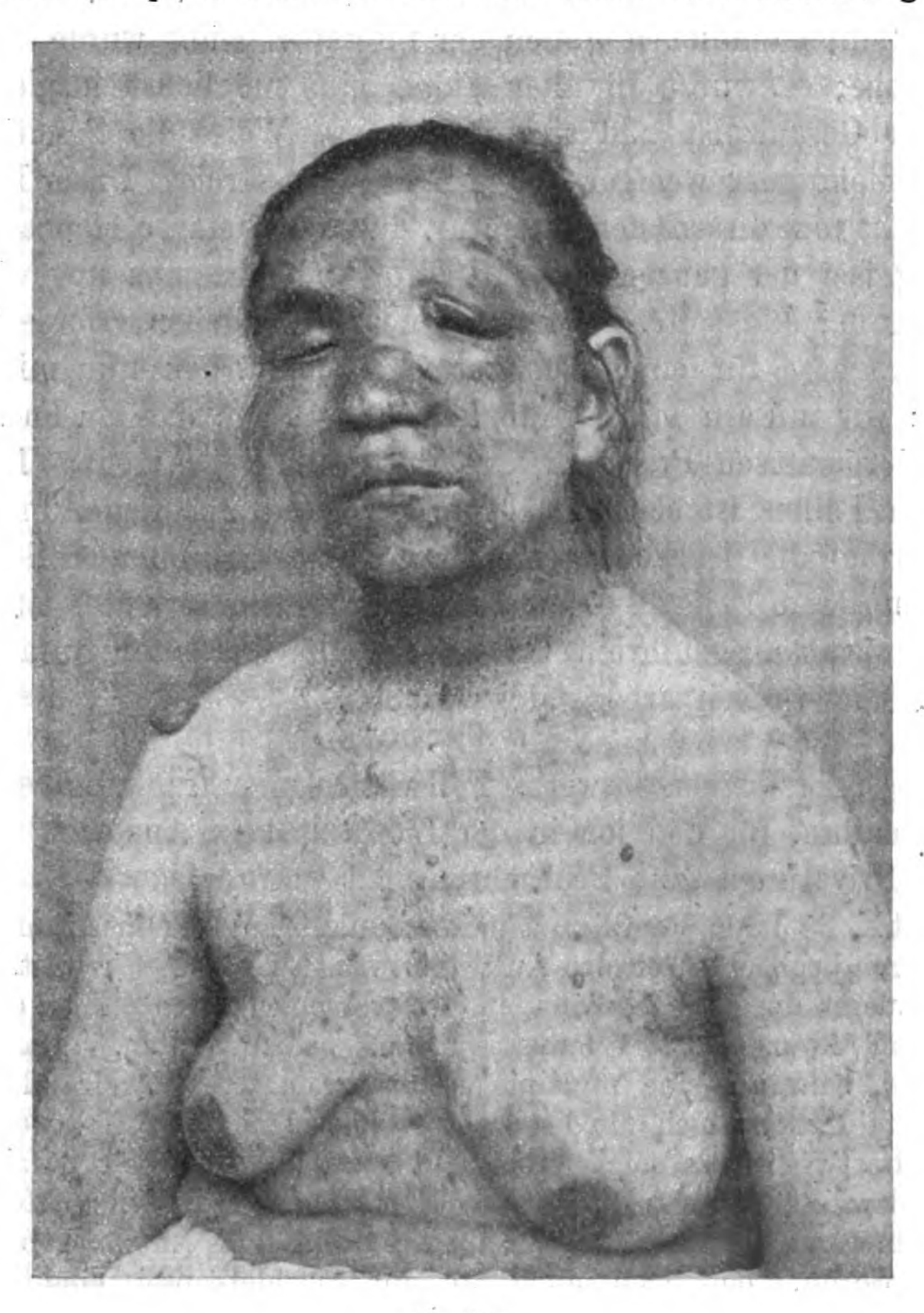


Fig. 2.

Breite, um einen ungehinderten Gebrauch des Auges zu gestatten. Die Gestalt der Lidspalte ist freilich dreieckig mit nasal gelegener Spitze, da hier der Narbenzug wirkt, aber eine breitere und gleichmäßigere Lidspalte hätte man nur mit Gefahr für den Lidschluß erreichen können. Jetzt können eben noch die Lider geschlossen werden.

Die histologische Untersuchung der exzidierten Teile, die zum Teil von Herrn Geh. Rat v. Hansemann, zum Teil von uns selbst vorgenommen wurde, ergab das Bestehen von knötchenförmigen Fibromen und sog. diffuser weicher Fibromatose. Haut- und Lidtumor zeigten im wesentlichen dieselben

Bilder. Der Tarsus schien in letzterem fast ganz durch die Geschwulst substituiert. Nirgends aber fanden sich Nervenfasern, auch nicht in den nach Weigert gefärbten Präparaten; es entspricht das der Auffassung mancher Autoren vom Wesen der Neurofibromatose, daß es im Endstadium des Prozesses, sei es durch Kompression, sei es durch Degeneration, zu einem völligen Schwund der nervösen Elemente kommt.

Was die Operationsmethode anbetrifft, die in den von Marx zusammengestellten ähnlichen Fällen der Literatur geübt wurde, so war sie keine typische; es wurde in allen Fällen eine möglichst ausgiebige Entfernung der Geschwulst und auf verschiedene Weise die Beseitigung der Ptosis mit mehr oder weniger gutem Erfolg angestrebt. Unser Fall unterscheidet sich von diesen der Literatur durch die starke elephantiastische Wucherung fast der ganzen Gesichtshälfte und der ganz ungewöhnlichen Verlagerung der Lidspalte, die ein besonderes Vorgehen erforderte.

Die Prognose für einen Dauererfolg ist natürlich nur mit Vorsicht zu stellen; wir müssen mit der Möglichkeit rechnen, daß ein Fortschreiten des neurofibromatösen Prozesses den Erfolg in Frage stellt. In den 23 Marx'schen Fällen ist siebenmal von Rezidiven die Rede, und in den übrigen beträgt die Beobachtungszeit nur einmal ein Jahr. Sollte es nach Jahren in unserem Falle zu einem Rezidiv kommen, so würde eine Wiederholung der jetzt ausgeführten Operationen die Patienten voraussichtlich wieder für längere Zeit arbeitsfähig machen.

Ein besonders bemerkenswerter Fall von Augenerkrankung bei multipler Neurofibromatose, für den ich in der Literatur kein Analogon fand, kam in meiner Privatpraxis zur Beobachtung.

Patient X. 38 Jahr. Familienanamnese ohne Belang. Früher immer gesund. Seit 15 Jahren beobachtet er das Auftreten von kleinen Geschwülstchen unter der Haut, zuerst der Wange, dann an den verschiedensten Stellen des übrigen Körpers und zwar meist symmetrisch auf beiden Seiten. Man erkannte den Zustand bald als eine multiple Neurofibromatose. Andre degenerative Zeichen hatte Pat. an sich nie beobachtet, höchstens glaubte er einen etwas spärlichen Bartwuchs als solchen betrachten zu können. Seit 2 Jahren leidet er an anfallsweise auftretenden heftigen Kopfschmerzen in der rechten Scheitelgegend, immer an derselben umschriebenen Stelle. Es entstand bald in ihm die große Sorge, daß sich auch in der Schädelkapsel eine Geschwulst entwickelt habe. Regelmäßig ließ er sich vom Augenarzt untersuchen, der aber stets einen normalen Befund erhob. Auch fehlte jedes andre Symptom für Tumor cerebri. Im Oktober vor. J. traten öfters migräneartige Anfälle auf, und zur selben Zeit eine leichte Sehstörung auf dem rechten Auge. Jetzt fand der Fachgenosse eine deutliche Hyperämie des rechten Augengrundes, die sich in den folgenden Tagen zu einer Neuritis optica mit venöser Stauung verschlimmerte. Dabei war die Sehschärfe noch beiderseits $= {}^5/_4$ und das Gesichtsfeld normal. Am 7. November 1912 traten Blutungen neben der Papille und im Zentrum auf, und die Sehschärfe sank auf ${}^5/_{10}$. Das ophthalmoskopische Bild mußte als beginnende Stauungspapille angesehen werden, und der Unglückliche zweifelte nicht mehr daran, daß seine seit

2 Jahren gehegte Sorge sich erfüllt habe, nnd sein Schicksal besiegelt sei. Er fuhr nach Berlin, um ein autoritatives neurologisches Urteil zu hören und sich sodann trepanieren zu lassen. Der konsultierte hervorragende Neurologe bestätigte den Verdacht auf Tumor cerebri, zumal er noch leichte Abduzens-Parese und Andeutung von Nystagmus beim Blick nach rechts zu finden glaubte, er empfahl aber noch weitere ophthalmologische Untersuchung und Beobachtung. So kam er am 7. November 1912 zu mir.

Status praes. Der Pat. ist mittelgroß, in gutem Ernährungszustande, ohne nachweisbare Veränderungen am Knochensystem. Unter der Haut des Rumpfes, der Wange und der Extremitäten finden sich etwa ein Dutzend kleine bis bohnengroße etwas verschiebliche Geschwülstchen von teilweise symmetrischer Anordnung. Auffallende Pigmentierungen usw. bestehen nicht. Die Untersuchung der Augen ergibt beiderseits eine normale Motilität und Sensibilität; bei extremer Abduktion bestehen leichte nystagmusartige Zuckungen, und zwar beim Blick nach rechts mehr als beim Blick nach links. Die Pupillen sind gleichweit und gut reagierend. Sehschärfe rechts $= {}^{5}/_{10} - {}^{5}/_{7}$, links $= {}^{5}/_{5}$. Das Gesichtsfeld zeigt rechts eine unwesentlich konzentrische Beschränkung und ein kleines, zentrales, relatives Skotom.

Ophthalmoskopisch findet sich rechts hochgradige venöse Hyperämie des Augengrundes, der Sehnerv hat stark verwaschene Grenzen und ist getrübt und leicht geschwollen. Reichliche Blutungen und Exsudationen auf ihm und an seinem Rande, aber auch entfernt von ihm, im Zentrum und an verschiedenen Stellen der Peripherie. Das linke Auge zeigt einen vollkommen normalen Augengrund ohne jede Spur von Stauung.

Mit gutem Gewissen konnte man dem Patienten sagen, daß der ophthalmologische Befund nicht für das Vorhandensein eines Tumor cerebri spricht; denn 1. war das ophthalmoskopische Bild nicht das einer typischen Stauungspapille, insofern als bei starker venöser Stauung die Prominenz des Sehnervenkopfes nur gering war, und sich auch entfernt von ihm Blutungen fanden; es war mehr das Bild einer Neuroretinitis hämorrhagica; 2. sprach die Einseitigkeit des Befundes dagegen. Viel größere Wahrscheinlichkeit hatte die Annahme einer orbitalen Affektion für sich. Diese Eröffnung gab dem Patienten neuen Lebensmut.

In den folgenden Tagen mehrten sich die Blutungen und es entstand bald das Bild der Venenthrombose der Netzhaut; die Sehkraft sank rapide. Am 20. November erkannte das Auge nur noch Finger in $1^{1}/_{2}$ m. Das linke Auge blieb völlig gesund. Einer unsrer ersten Fachgenossen, den aufzusuchen ich dem Pat. empfahl, schloß sich meiner Auffassung an, daß ein orbitaler Prozeß vorliege, wahrscheinlich ein Neurofibrom am Sehnerven. Von einem operativen Eingriff versprach dieser sich ebenso wenig wie ich.

Die Röntgen-Aufnahmen zeigten eine große Differenz in der Ausbildung der Stirnhöhlen, aber derart, daß sich auf der gesunden Seite die weit größere fand; dem entsprach eine schon äußerlich sichtbare Asymmetrie des Gesichts; ferner zeigten sie eine Verschiedenheit in der Durchleuchtbarkeit der Orbitae, aber wieder derart, daß die der kranken Seite weniger Schatten aufwies als die der gesunden. Also auch damit war nichts anzufangen. Die Sella turcica hatte normale Tiefe.

Die mehrfach vorgenommene gründliche Untersuchung der Nase und Nebenhöhlen konnte ebenfalls keine pathologischen Veränderungen feststellen.

Der Pat. nun wollte, wenn er sich auch außer Lebensgefahr wußte, durchaus möglichste Gewißheit über sein Leiden haben und einen etwaigen Orbitaltumor entfernt wissen. Er wünschte daher die Vornahme der KRÖNLEIN'schen Operation. Ich riet nach wie vor davon ab, denn 1. war es unsicher, auch wenn ein Tumor vorhanden ist, diesen zu finden; derselbe kann so klein sein, daß er dem palpierenden Finger entgeht. Nur seine Lage in unmittelbarer Nachbarschaft der Opticusgefäße hat ihn eine so verderbliche Wirkung entfalten lassen. 2. war es wahrscheinlich, daß, auch wenn ein Tumor gefunden würde, seine Entfernung auf den Verlauf des Augenleidens gar keinen Einfluß mehr haben würde. Nichtsdestoweniger bestand der Pat. auf seinen Wunsch, die Operation zu rein explorativen Zwecken machen zu lassen, zumal seine Frage, ob sie mit Gefahren verbunden sei, verneint werden mußte. Die Sehkraft war inzwischen weiter gesunken bei außerordentlicher Vermehrung der Blutungen, die den ganzen Augengrund pflasterten und den Sehnerven kaum noch erkennen ließen.

Am 3. Dezember willfahrte ich dem Drängen des Patienten und nahm unter freundlicher Assistenz des Herrn Kollegen Prof. BORCHARDT die KRÖNLEIN'sche Operation vor. Dieselbe verlief glatt; ein breiter Zugang zur Orbita wurde geschaffen, so daß der Finger alle Teile speziell den Sehnerven in seinem ganzen Verlaufe abtasten konnte. Es fand sich nichts Abnormes. Der Heilungsverlauf war ungestört; eine anfänglich bestehende Abduzensparese ging zurück, und nach 14 Tagen konnte der Pat. in seine Heimat entlassen werden.

Die folgenden Monate brachten keine wesentlichen Veränderungen. Der Rest der Sehkraft von exzentr. Fingerzählen in 2 m hielt sich. Das Allgemeinbefinden war gebessert, wenn auch die zeitweise noch bestehenden Kopfschmerzen, sowie öfters einsetzendes Ohrenklingen und leichter Schwindel die Sorge, daß noch eine Gehirngeschwulst bestehe, nicht ganz einschlafen ließen. Im April ging Patient zur Erholung nach dem Süden. Diese sollte er jedoch noch nicht finden; denn bald brach hier Glaucoma haemorrhagicum aus mit den heftigsten Schmerzen. Er kehrte in seine Heimat zurück, 2malige Skleraltrepanation durch den dortigen Kollegen brachte nur vorübergehende Linderung, und Ende April mußte das Auge enukleiert werden.

Das linke Auge ist bis heute gesund geblieben, das Allgemeinbefinden ist gut und neue Erscheinungen, die auf eine intrakranielle Erkrankung deuten können, sind nicht aufgetreten.

Es kann kaum ein Zweifel bestehen, daß ein den venösen Abfluß aus dem Auge hemmendes Neurofibrom die Ursache für die Phlebothrombose abgegeben hat. Jeder Anhaltspunkt für eine konstitutionelle Ätiologie fehlt. Der Patient ist relativ jung und hat ein gesundes Herz, gesunde Nieren und Gefäße. Es findet sich auch kein Zeichen von einer entzündlichen Affektion in der Umgebung der Orbita, von der her eine Venenthrombose sich hätte fortleiten können. Man könnte daran denken, daß die Geschwulst im Cavum cranii in der Gegend der Fissura orbitalis superior sitzt und durch Druck auf die Vena ophthalmica super. oder auch den Sinus cavernosus eine Stauung und sekundär die Phlebothrombose veranlaßt hat. Damit steht aber im Widerspruch das Verhalten der Orbitalvenen, bei dem dem Blute kollaterale Abflußwege nach verschiedenen

Richtungen, besonders durch die weite Verbindung der Vena ophthalmica sup. mit der Vena facialis anter. zu Gebote stehen. Die größere Wahrscheinlichkeit hat die Annahme für sich, daß sich das Neurofibrom in der Orbita entwickelt hat. Dagegen spricht nicht unbedingt der Umstand, daß man bei der KRÖNLEIN'schen Operation nichts gefunden hat. Die Geschwulst kann so klein sein, daß sie dem palpierenden Finger entgangen ist und doch noch groß genug, um die Vena centralis komprimieren zu können. Es ist sehr verführerisch, anzunehmen, daß sie im gefäßhaltigen Sehnervenstamm oder in seiner Scheide an der Austrittstelle der Vene ihren Sitz hat. Würde sich diese Annahme bestätigen, so würde der vorliegende Fall besondere Bedeutung gewinnen, da der Opticus von allen Hirnnerven der einzige ist, dessen Beteiligung bei der multiplen Neurofibromatose bisher nicht einwandfrei beobachtet worden ist.

Sur les relations des affections familiales du nerf optique avec celles du système nerveux.

Par le Professeur Henri Frenkel (Toulouse).

Parmi les maladies familiales ou héréditaires de l'appareil visuel, celles du nerf optique occupent une place très large pour ne pas dire prédominante. D'autre part, parmi les maladies familiales ou héréditaires en général, celles du système nerveux jouent un rôle de tout premier ordre. Il y a donc quelques chances pour qu'on trouve dans la même famille à la fois des affections du système nerveux et des affections du nerf optique. Cette probabilité augmente surtout du fait que le nerf optique n'est pas en réalité autre chose qu'une portion de ce même système nerveux central, un neurone central et non périphérique. Or, il est un fait dont nous aurons à montrer la fréquence et l'intérêt, c'est que ces affections familiales du système nerveux central et les affections analogues du nerf optique se rencontrent en même temps non seulement dans la même famille, mais chez les mêmes individus. Nous nous proposons d'examiner dans le présent travail quelles sont les formes cliniques de ces différentes affections de l'appareil visuel et du système nerveux qui montrent cette affinité particulière. —

En effet, il y a un grand nombre d'affections du système nerveux qui affectent une allure familiale, comme il y a toute une série d'états atrophiques du nerf optique qui revêtent la même forme familiale. Et pour fixer les idées, nous pouvons faire avec H. Higier qui s'est beaucoup occupé de cette question (11), l'énumération suivante:

Affections héréditaires et familiales organiques du système nerveux.

a) Affections intéressant la voie motrice seule, depuis la région psychomotrice jusqu'à la terminaison dans le muscle.

1. Forme familiale de la diplégie cérébrale (SACHS, FREUD).

2. Hypoplasie familiale du cerveau, du cervelet ou même de tout le système nerveux central (NONNE).

3. Paralysie spinale spasmodique héréditaire et familiale (STRÜMPELL, ERB).

4. Polio-atrophie antérieure progressive familiale (WERDNIG, HOFFMANN).

5. Subdivision de la précédente: Paralysie bulbaire progressive familiale de l'adulte (BERNHARDT) et de l'enfance (FAZIO, LONDE) et Ophtalmoplégie familiale (MÖBIUS, KUNN, BEEVOR).

6. Forme familiale de l'atrophie musculaire progressive dite neurale (HOFFMANN, TOOTH, CHARCOT-MARIE).

7. Forme familiale de l'atrophie musculaire progressive myopathique ou dystrophie musculaire (ERB, FRIEDREICH).

8. Forme familiale de la sclérose latérale amyotrophique (SEELIGMÜLLER).

b) Affections interessant en même temps que la voie motrice, les voies sensitives et de coordination motrice:

9. Maladie de Friedreich ou ataxie spinale héréditaire.

10. Hérédo-ataxie cérébelleuse (MARIE, LONDE).

11. Affection systématisée combinée primitive de la moëlle (WESTPHAL, KAHLER-PICK, STRÜMPELL), des cordons de Goll, pyramidaux et latéraux cérébelleux.

12. Sclérose en plaques familiale et héréditaire (DRESCHFELD, FRERICHS, ERB, TOTZKE); Syringo-myélie familiale et héréditaire (FERRANNINI, VERHAGEN, VAN DER VELDE) — très discutée. —

Faute de connaissances anatomo-pathologiques, HIGIER laisse de côté: la chorée héréditaire de Huntington, la myotonie familiale et la Paramyotonie congénitale, les paralysies paroxystiques familiales et le diabète insipide hérédo-familial.

Bien que cette division, considérée aujourd'hui comme trop schématique, ne corresponde plus exactement à nos conceptions actuelles, elle permet cependant — surtout si l'on tient compte des formes mixtes et de passage — de se rendre compte de toute la variabilité des cas dans la grande classe des affections héréditaires et familiales du système nerveux central.

Affections héréditaires et familiales organiques du nerf optique.

Si nous nous adressons maintenant aux faits relatifs aux affections familiales du nerf optique, nous y trouvons la même variabilité. Ici encore nous devons citer les travaux de H. HIGIER (12) qui a très nettement posé e problème et montré qu'il fallait distinguer toute une série de cas très

différents les uns des autres. Cet auteur, à propos d'un cas de maladie de Leber, étudie le diagnostic différentiel des variétés suivantes de l'atrophie du nerf optique.

1. Maladie de Leber ou névrite rétrobulbaire subaiguë héréditaire et familiale.

2. Névrite optique syphilitique familiale et héréditaire (LINDE).

3. Atrophie optique congénitale et familiale de tout le tronc du nerf.

4. Atrophie optique par oxycéphalie (VON MICHEL, HIRSCHBERG).

5. Maladie de Tay-Sachs par agénésie corticale du cerveau (SACHS).

6. L'atrophie optique dans la maladie de Marie (hérédo-ataxie cérébelleuse) par agénésie corticale du cervelet.

7. L'atrophie optique dans les autres affections héréditaires ou familiales du système nerveux, spasmodiques, ataxiques ou amyotrophiques.

A cette division nous pouvons ajouter:

8. L'atrophie optique par rétinite pigmentaire dans les mêmes affections familiales spasmo-ataxiques (LENOBLE et AUBINEAU, FRENKEL et DIDE).

L'atrophie optique dans les affections organiques du système nerveux, à l'état isolé.

Depuis longtemps on avait remarqué que l'atrophie optique très fréquente dans certaines affections du système nerveux tels que le tabes, la sclérose en plaques, était rare dans d'autres, par exemple la maladie de Friedreich, la maladie de Little. C'est ainsi que dans la thèse de R. CESTAN (4) sur le syndrome de Little nous ne trouvons que le cas II de FEER avec atrophie papillaire, ainsi que l'observation 37 de CESTAN et le cas III de GANGHOFFNER avec cécité au cours de cette affection.

Bien plus, dans la thèse de E. ROSENTHAL (23) sur les diplégies cérébrales de l'enfance inspirée par S. FREUD (9), nous trouvons le passage suivant: „le sens visuel ne montre point de troubles; son intégrité est même une condition pour admettre le diagnostic des diplégies cérébrales. Les cas qui montreraient de le névrite optique ressortiraient à une tumeur cérébrale ou à une méningite.“ Or, dès l'année suivante, en 1893, FREUD publiait lui-même une observation remarquable (8) de deux frères atteints de diplégie cérébrale et atteints tous les deux d'atrophie du nerf optique. Nous verrons plus loin que cette observation n'était pas restée unique dans son genre. Constatons encore que 2 ans plus tard, en 1895, König (16) a pu trouver, dans l'asile pour idiots de Dalldorf, sur 72 cas de paralysie cérébrale infantile, l'atrophie optique 12 fois dont 4 vérifiés par l'autopsie et où quatre fois seulement le crâne était pathologique.

On sait encore que les cas d'ataxie héréditaire de Friedreich restent indemnes de lésions optiques. On a cependant cité des exceptions et ces exceptions concernaient justement des cas où la maladie était observée chez

plus d'un membre de sa famille. On sait d'autre part que par opposition à la maladie de Friedreich, l'hérédo-ataxie cérébelleuse de Marie s'accompagne fréquemment d'atrophie optique. Ici encore nous aurons à citer des observations où plusieurs membres de la même famille furent atteints des deux affections.

On arrive donc à cette conclusion paradoxale que les affections organiques du système nerveux réputées comme donnant lieu rarement d'une façon isolée à l'atrophie optique occupent cependant une place honorable parmi celles qui, héréditaires ou familiales, s'accompagnent de l'atrophie optique familiale. Et nous verrons par contre que parmi les nombreuses affections s'accompagnant facilement à l'état isolé d'atrophie du nerf optique, on ne trouve pas beaucoup d'exemples de coïncidence de l'une et de l'autre chez plusieurs membres de la même famille. Si ces remarques basées sur un nombre de faits relativement faible se vérifiaient à l'avenir, cela indiquerait que la coexistence de ces affections à l'état familial ne serait pas l'effet du pur hasard, mais dépendrait d'une cause commune agissant dans les affections familiales en dépit des liens qui rattachent l'atrophie optique aux lésions de l'axe cérébro-spinal à l'état isolé.

A. L'atrophie optique dans les affections héréditaires du système nerveux.

Après avoir envisagé d'une façon très rapide la fréquence relative de l'atrophie optique dans quelques syndromes nerveux à l'état isolé, nous pouvons entrer dans le vif de la question et examiner comment se comporte l'atrophie optique dans les cas où ces mêmes syndromes se présentent non pas isolément, mais chez plusieurs membres de la même famille. La lecture des observations de ce genre qui ont été publiées nous a amené à envisager séparément les cas qui se présentent dans les générations successives d'une famille et ceux qui se présentent exclusivement chez les frères et soeurs. Nous examinerons donc successivement les affections héréditaires (et par conséquent aussi familiales) et celles qui sont familiales sans être héréditaires dans le sens strict du mot.

a) Maladies héréditaires du système nerveux.

Plaçons-nous d'abord au point de vue des affections du système nerveux. De toutes les formes de maladies héréditaires, nous ne trouvons que la maladie de Friedreich et la sclérose en plaques qui nous offriraient des observations utilisables pour la discussion.

Maladie de Friedreich.

Nous avons déjà dit qu'il était classique d'admettre l'absence de troubles sensoriels dans cette maladie. La seule exception qu'on trouve à cette règle dans la thèse de ROUFFINET (24) est une observation du

service de Déjérine où une atrophie à début tardif du nerf optique a été constatée chez un homme de 31 ans, atteint d'ataxie héréditaire. Ici il n'y a qu'un seul sujet observé; ce cas ne nous intéresse donc pas.

L'exception signalée par Wilbrand et Sänger (29) et citée aussi dans la thèse de Jean Galezowski (10) nous intéresse déjà davantage. Il s'agit d'une observation de P. Cohn (5) relative à deux frères atteints tous les deux de la maladie de Friedreich et dont l'un à présenté une atrophie des deux nerfs optiques.

Nous aurions dû citer ce cas à propos des affections familiales et non héréditaires, mais comme l'atrophie n'a été constatée que chez un frère, nous pouvons encore éliminer ce cas. Il en est de même de l'observation de Bäumlein (1) avec ataxie héréditaire chez deux frères, puis chez frère et soeur avec nystagmus, strabisme convergent et dans la dernière observation, atrophie du nerf optique.

Les familles suivantes nous intéressent plus directement.

1. Observation de Neff (20).

Chez deux femmes, agées de 75 et 67 ans, affection avec ataxie héréditaire observée encore chez onze membres de la même famille. Début des symptomes dans tous les cas entre 50 et 65 ans avec évolution lente et progressive. Nystagmus et atrophie progressive des nerfs optiques; pupilles rétrécies, égales et réagissant à la lumière.

2. Observation de Lennmalm (18).

Sur 33 membres d'une famille 8 présentent une hérédo-ataxie cérébelleuse dans différentes générations. Une fille de 22 ans présente une choroïdite avec atrophie du nerf optique, ptosis, mobilité oculaire lente et nulle en haut. Pas de troubles visuels chez la mère, mais chez une tante maternelle, agée de 45 ans, diminution de l'acuité visuelle depuis l'âge de 29 ans et mêmes troubles oculaires que chez la nièce.

En somme, si dans ces deux cas il y a syndrome héréditaire, dans le cas de Neff l'atrophie optique n'est que familiale et non héréditaire, tandis que dans le cas de Lennmalm, les troubles visuels sont également héréditaires, mais l'atrophie n'a été constatée que chez la nièce, alors que chez la tante seule la diminution de la vision est spécifiée dans l'analyse dont nous disposons. Le plus intéressant de tous est la mémoire de Sänger-Brown.

3. Observation de Sänger-Brown (25).

L'auteur rapporte l'arbre généalogique et les observations de 24 membres d'une famille atteints d'ataxie héréditaire avec atrophie optique et divers autres symptomes oculaires chez presque tous. L'auteur insiste sur la constance de l'atrophie papillaire dans cette famille. „Atrophy of the optic nerve is a constant and early symptom, and usually progresses slowly with the other symptoms“ (p. 264). — Nous regrettons faute de place de ne pouvoir analyser longuement cette intéressante observation. Ormerod (ibid., p. 268) rapproche de ces cas la famille observée par Nonne (voir plus loin).

La famille de Sänger-Brown serait le seul exemple d'observation de l'atrophie optique à l'état héréditaire avec ataxie spinale héréditaire.

Sclérose en plaques.

4. Observation de PELIZÄUS (22).

Dans ce cas souvent cité il s'âgit d'une forme particulière de la sclérose en plaques familiale et héréditaire, frappant exclusivement les hommes et se transmettant par les femmes, qui a atteint un fils, 3 petits fils et un arrière petit fils du nommé Friedrich Eickhold. En voici les symptomes.

Nystagmus bilatéral, bradylalie, paralysie spasmodique des membres inférieurs et, à un degré moindre, des membres supérieurs et des muscles du dos et de la face, sans atrophie; exagération des réflexes tendineux, conservation de la sensibilité cutanée et musculaire, léger degré de faiblesse intellectuelle. Enfin, début dans la première enfance.

Quant à l'état des yeux, nous trouvons:

1er cas — Acuité visuelle, autant qu'on peut constater chez l'enfant psychiquement un peu borné, normale; en tous cas, il n'y a pas de trouble visuel un peu considérable. L'examen ophthalmoscopique montre une papille un peu pâle, d'ailleurs normale;

2, 3, 4 cas — rien de particulier du côté de la vision;

5 cas — mort à 23 ans: „soll nicht ordentlich sehen" — n'aurait pas bien bonne vue.

En résumé, si l'affection nerveuse est héréditaire et familiale, les troubles visuels ne sont rien moins que caractéristiques et ont frappé en tout cas un seul des malades. Si nous avons à notre tour résumé ce cas, c'est parce qu'il est cité chez FREUD (8), HIGIER (12) (p. 505), JENDRASSIK (15) etc. FREUD le met en parallèle avec son cas personnel et mentionne la décoloration de la papille du nerf optique. JENDRÁSSIK parait également admettre que le cas de PELIZÄUS présente une atrophie papillaire.

b) Maladies héréditaires du nerf optique.

Parmi les affections familiales du nerf optique, sont héréditaires les deux premières variétés de la division ci-dessus rapportée. Nous pouvons d'abord éliminer la névrite optique syphilitique familiale héréditaire, comme dans le cas de LINDE, parce qu'elle ne s'accompagne pas des lésions analogues du système nerveux. Seule la maladie de Leber ou névrite rétro-bulbaire subaiguë nous intéresse à ce point de vue.

Nous n'avons pas besoin d'insister sur la fréquence de cette affection décrite par Leber en 1871 (17) et dont son élève HORMUTH (14) a analysé 310 cas (123 observations) relatifs à 74 familles. On y trouve bien isolément mentionnées des vertiges, du scotome scintillant, des bourdonnements d'oreilles, des palpitations du coeur, l'épilepsie, une psychose, nous y voyons bien une diathèse neurotique incriminée par HABERSOHN, LEBER, mais HORMUTH déclare (p. 120, en note) avoir exclu de son étude les affections du nerf optique accompagnant les autres maladies héréditaires du système nerveux. Est ce parce que ces affections ne sont pas du type Leber? Nous en sommes convaincus, mais l'auteur ne le dit pas. Toujours est-il qu'on chercherait vainement cette association dans les cas publiés jusqu'à HORMUTH.

Depuis nous avons pu consulter le 5me volume de Wilbrand et Sänger (29) qui vient de paraître. Il résulte des cas qui sont analysés dans le chapitre sur la névrite rétrobulbaire subaiguë qu'on à vu isolément la migraine (Leber), la neurasthénie (Higier), l'épilepsie (Leber, Snell, Story, Strzeminski, Taylor, Keersmacker), enfin le tabes chez deux frères (Gallemaertz). Quant à l'association qui nous occupe, nous n'y trouvons cité que le cas de Behr.

Observation de Behr (2).

Sous le titre „d'atrophie familiale infantile compliquée du nerf optique", cet auteur cherche à isoler un syndrome clinique de l'enfance, peut-être même congénital, essentiellement caractérisé par l'association des troubles oculaires identiques à ceux de la maladie de Leber et des troubles pyramidaux (hypertonie et exagération des reflèxes), de la coordination (ataxie, marche incertaine), des légers troubles vésicaux et une légère diminution de l'intélligence. Le tableau clinique est dominé par des troubles oculaires, tandis que les symptomes nerveux doivent être soigneusement recherchés. Cet état reste stationnaire pendant plusieurs années et ne s'observe que chez les garçons. Behr en poublie 5 cas, parmi lesquels 2 concernent 2 frères.

Cette unique observation de la maladie de Leber associée avec une maladie familiale du système nerveux est donc relative non pas à une transmission héréditaire de cette association, mais à une manifestation familiale dans une seule génération. Elle devrait donc trouver sa place dans la catégorie suivante où nous trouverons toutes les observations de ce genre.

Pour en terminer avec cette forme héréditaire de l'atrophie papillaire, mentionnons les observations de H. Schmidt (23), de Coppez (6), de Cabannes (3) sur les rapports de la maladie de Leber avec la rétinite pigmentaire.

H. Schmidt à vu chez plusieurs membres de la même famille une affection du nerf optique et une rétinite pigmentaire. Le père était atteint d'atrophie optique et deux enfants de rétinite pigmentaire. Plus tard, Coppez a rapporté des cas avec névrite héréditaire dont les enfants ont présenté une rétinite pigmentaire. Ici il ne s'agit pas de coïncidence des deux affections chez les mêmes individus.

Enfin, Cabannes a observé 3 frères dont un avait une rétinite pigmentaire un peu fruste comme pigmentation et les deux autres se rapprocheraient davantage de la névrite optique héréditaire. Nous ne sommes nullement certains qu'on puisse considérer ces cas comme appartenant à la névrite héréditaire. Le scotome central ne parait pas avoir existé (chez Léon „le vert n'est perçu en aucun point central ou périphérique"; chez Henri, „pas de scotome central, ni de scotome zonulaire"). En dehors de cet argument de fait, nous ne pensons pas que la rétinite pigmentaire et la névrite rétrobulbaire gagneraient à être rapprochées étroitement. En effet, la rétinite est une affection du neurone périphérique, la névrite rétro-bulbaire s'attache

au neurone central et cela seulement dans son prolongement cylindre-axile et non au niveau du corps cellulaire. Il faut donc séparer cette question de celle qui nous occupe actuellement.

Nous terminerons donc cette discussion sur l'atrophie optique dans les affections héréditaires du système nerveux en concluant que ni les maladies héréditaires du système nerveux, ni celles du nerf optique n'ont une grande tendance à s'associer les unes avec les autres, ou du moins que nous ne disposons que des faits isolés permettant de mettre en évidence une pareille tendance.

B. L'atrophie optique dans les affections familiales du système nerveux.

Les cas d'association de l'atrophie optique familiale avec une affection familiale du système nerveux sont à peu près tous relatifs à des sujets d'une et même génération, à des frères et soeurs. Voilà un fait qui nous frappe à la lecture des observations connues. On peut trouver l'atrophie familiale dans les variétés les plus diverses des affections familiales du système nerveux. Higier (12) (p. 505) cite la paralysie spinale spasmodique familiale relativement pure (cas de Jendrassik), les diplégies cérébrales de l'enfance et de l'âge adulte de nature spasmo-paraplégique (Bernhardt, Freud, Higier), spasmo-ataxique (Pelizäus, Marie, Londe, Nonne), choréo-athétosique (Unverricht). Malgré la très grande variabilité apparente des cas publiés, on peut les ranger dans deux catégories principales: les syndromes spasmodiques et les syndromes ataxiques, tout en faisant remarquer qu'il s'agit toujours de cas plus ou moins complexes, et que le cas avec myoklonie n'entre dans aucune de ces catégories.

On pourrait encore synthétiser davantage le groupement nosologique et faire entrer la plupart des cas dans les diplégies cérébrales avec prédominance tantôt de l'élément paraplégique, tantôt de l'élément ataxique, tantôt de l'élément myoklonique. Il est en somme impossible de méconnaître un certain air de famille entre tous ces cas. Voici, dans l'ordre chronologique, une énumération des cas les plus caractéristiques.

1. Observation de Nonne, 1890 (21). Ataxie — Dans les 3 cas de la même génération, il y avait une paralysie spasmodique avec incoordination des bras, avec idiotie et atrophie optique. Le détail ophthalmoscopique était le suivant:

1. H. St., 46 ans. — ODG. Atrophie du côté temporal du nerf optique. — ODG., V $^5/_{10}$. Rétrécissement du champ visuel; pour le vert, réponses incertaines.

2. Fritz St., 49 ans. — ODG. Décoloration totale de la papille. — OD. V $^1/_9$, OG. V $^1/_6$. Rétrécissement du champ visuel, dyschromatopsie.

3. Ac. St., 40 ans. — L'examen ophtalmoscopique et la recherche de l'acuité visuelle n'ont pas été faits.

Nonne admet (p. 312) qu'il existe une petitesse congénitale familiale du système nerveux central avec structure histologique normale dont la sympto-

matologie se rapproche le plus de celle de l'atrophie du cervelet. Il pense d'autre part (p. 314) que l'atrophie du nerf optique indique chez son malade une disposition aux processus dégénératifs.

2. Observation de FREUD, 1893 (8). Diplégie cérébrale.

Un médécin à épousé la fille de sa soeur plus jeune que lui de 18 ans. Sur 6 enfants issus de ce mariage, le 2me et le 3me sont atteints de diplégie cérébrale et le 5me mort à dix mois était atteint d'une affection analogue; le 1er et le 6me nés avant terme sont morts jeunes; le 4me agé de 3 ans est normal.

1. Norbert, 6 ans et 5 mois. Pas de réaction à la lumière au moment de la naissance; à 3 mois, nystagmus. Parle avant un an, avec les mêmes caractères qu'on constate à présent; à 18 mois, se tient assis et rampe, mais ne marche pas et ne se tient pas debout jusqu'à présent. Crâne gros, large en avant, aplati à l'occiput. — Strabisme convergent alternant au moment de la fixation. — Atrophie double du nerf optique (Dr. KÖNIGSTEIN). Reconnait gros caractères; réactions pupillaires normales.

Résistance aux mouvements passifs de la tête et des bras.

L'usage des bras était maladroit dans l'enfance; il est meilleur à présent. L'enfant apprend même à écrire. Tremblement intentionnel des bras. Développement musculaire médiocre, surtout des jambes qui sont parétiques, avec légère rigidité. Exagération des réflexes rotuliens à droite; clonus du pied des deux cotés. Démarche (soutenu aux bras) spasmodique, hélicopode. Bradylalie caractérisée. Intelligence plutôt vive, au-dessus de la normale. Pas de végétations adénoïdes.

2. Pepi, 5 ans et 5 jours. — Même affection, mais à un degré moindre. Différence avec le précédent: d'abord normal, à 7 mois se tenait debout, à 1 an parlait normalement. Vers la fin de la deuxième année, nystagmus, troubles de la parole, marche spasmodique; le tout se développe assez rapidement. — Il est plus grand et mieux développé que son frère, mais le crâne est plus petit. — Strabisme convergent alternant dans la fixation latérale. Atrophie du nerf optique (Dr. KÖNIGSTEIN). Bradylalie moins prononcée. Pas de rigidité aux bras, traces de rigidité à la nuque. Jambes maigres, réflexes rotuliens éxagérés, pas de clonus des pieds, mais rigidité spasmodique des jambes. Démarche moins spasmodique, mais à large base et avec circumduction des pieds.

Après avoir discuté le diagnostic avec la maladie de Friedreich et la sclérose en plaques, FREUD conclut à une diplégie cérébrale.

3. Observation de UNVERRICHT, 1895 (28). Myoclonie familiale.

1. Hans Rosipun, 32 ans, début de la myoklonie à 15 ans (après une chute de cheval);

2. Jurri Rosipun, 20 ans, début de la myoklonie à 15 ans;

3. Jaan Rosipun, 17 ans, debut de la myoklonie à 15 ans.

L'examen oculaire des 3 frères à été fait par le prof. Raehlmann. Pas de modification du coté des vaisseaux rétiniens, mais la coloration de la papille est chez les 3 frères pâle, l'adventice des vaisseaux dans l'excavation de la papille est chez les 3 mieux visible sous forme d'irradiations blanches le long des vaisseaux qu'à l'état normal. La paleur de la papille est le mieux prononcée chez l'ainé. Celui-ci présente aux deux yeux $V = 1/2$, avec troubles de la chromatopsie, surtout à l'oeil gauche. Le vert est régulièrement, le rouge

souvent méconnu ou confondu. Le champ visuel ne peut pas être relevé à cause des secousses oculaires lors de la fixation. Pas de nystagmus.

4. Observation de Higier, 1896 (11). Diplégie cérébrale.

Quatre soeurs issues des cousins sans hérédité ni directe, ni indirecte. Sur 9 enfants, un mort-né, un mort à 1 an, 3 autres normaux.

Anamnèse: Chez l'aînée, l'enfance normale; à 10 ans variole, à 11 ans $^1/_2$, troubles de la marche de nature spasmodique, puis paralytique. Ensuite troubles moteurs des membres supérieurs avec atrophie et impotence. Depuis un an et $^1/_2$, ne peut plus marcher. Dans ces derniers temps avale, souvent de travers. La vue à diminué, de même les facultés intellectuelles.

Ches les autres, le début a été analogue, sans cause connue: chez la seconde vers la 10me année, chez la 3me vers la 9me année, chez la 4me vers la 7me année. La deuxième à eu une pneumonie franche à 6 ans.

Aucun des nombreux traitements appliqués n'a permis de guérir la maladie qui a offert une marche progressive. Il y a 5 ans, on a fait sur toutes les quatre une ténotomie du tendon d'Achille, mais seule la 3me en a tiré un bénéfice.

1. Sophie Abramson, 24 ans. — Pas de signes de dégénérescence, ni généraux, ni crâniens. Aspect vieilli. — Atrophie des deux nerfs optiques, sans trace de névrite précédente. $V = {}^1/_{12}$. — Champ visuel très rétréci; bleu reconnu seulement au centre, aucune couleur à la périphérie.

Atrophie musculaire de la ceinture scapulaire et des extrémités supérieures, surtout des mains, avec attitude caractéristique de celles-ci. Paralysie avec secousses fibrillaires et diminution de l'excitabilité faradique et galvanique des nerfs et des muscles. Pas de DR. Pas de contracture aux extrémités supérieures. Aux membres inférieurs, contracture des adducteurs avec rotation en dedans des jambes qui sont grosses et cylindriques. Pieds en équino-varus. Hyperextension du gros orteil avec flexion plantaire des autres. Atrophie des extenseurs de la cuisse, diminution de l'excitabilité électrique. Réflexes rotuliens exagérés, troubles vaso-moteurs. Sensibilité intacte. Diminution de l'intelligence. L'atrophie est survenue un an après les troubles spasmodiques. Dans les derniers temps, les troubles visuels augmentent.

2. Eva A., 20 ans. — Acuité visuelle diminuée, atrophie primitive des nerfs optiques, encore peu avancée. Rétrécissement considérable du champ visuel pour le blanc et les couleurs des deux cotés. Vert mal reconnu. Bradylalie, parole nasonnée. Troubles moteurs des bras pour les mouvements plus délicats, diminution de la force musculaire, mais pas de vrai parésie, ni atrophie. L'attitude des mains rappelle celle de la soeur ainée. Sensibilité intacte. Aux membres inférieurs, la station debout est possible, mais non la marche. Celle-ci a passé par une phase spasmodique et parétique, sans trace d'ataxie. Spasme des adducteurs de la cuisse, contractures des genoux, pieds en équino-varus. Hyperextension du gros orteil, flexion des autres. Atrophie des mollets. Troubles vasomoteurs. Diminution de l'excitabilité électrique des muscles. Exagération des réflexes rotuliens. Intelligence très affaiblie. Evolution moins rapide dans ces dernières années.

3. Helena A., 18 ans. — Expression idiote de la face. Tendance au nystagmus dans le regard extrême. $V = {}^1/_7$ des deux cotés. Papilles décolorées, à contours nets, vaisseaux non dilatés. Rétrécissement du champ visuel, surtout du coté temporal; couleurs reconnues au centre, mais pas à la périphérie.

Parole lente, monotone, nasonnée. Avale souvent de travers. Station debout incertaine, marche spasmodique et un peu ataxique (ataxie plus forte il y a un an). Diminution de la force musculaire, tremblement intentionnel, légère ataxie des mains. Atrophie peu prononcée ou nulle. Excitabilité électrique normale. Scoliose dorsale à gauche. Contracture et deformation dans les genoux, les articulations des pieds et les orteils. Pas d'atrophie des membres inférieurs. Exagération des réflexes rotuliens. Sensibilité normale, intelligence très altérée. Evolution: d'abord augmentation de l'ataxie, puis diminution de l'ataxie ainsi que du tremblement intentionnel, amélioration de la marche après la ténotomie. — La vue baisse graduellement.

4. Régina A., 17 ans. — Faciès idiot. Pas de troubles de la parole, mais prononciation enfantine. — Atrophie primitive des nerfs optiques. Champ visuel et chromatopsie impossibles à examiner. Strabisme convergent. Membres superieurs: diminution de la force musculaire, attitude caractéristique des mains, tremblement intentionnel. Station assise et marche comme Eva. Pied en varo-équinus, genoux en rotation interne se touchent, spasme des adducteurs, exagération des réflexes rotuliens. Ne sait pas lire, ni écrire; intelligence faible. — Evolution: rachitisme infantile, n'a commencé à parler et à marcher qu'à 4 ans. Dans ces dernières années, l'affection a peu progressé et même le tremblement intentionnel a diminué. — Substratum anatomique probable de cette affection: Hypoplasie du cerveau, sclérose de l'écorce cérébrale avec dégénérescence secondaire des cordons pyramidaux et participation des cornes antérieures de la moëlle.

5. Observation de Higier, 1906 (13). Atrophie optique chez 4 enfants dont un avec maladie de Marie et un autre avec maladie de Tay-Sachs.

Anamnèse. — Consanguinité des parents, pas de syphilis. Deux enfants observés d'abord avec atrophie familiale du nerf optique et amblyopie très avancée. Le 3me présente une hérédo-ataxie cérébelleuse avec atrophie optique, le 4me — la maladie de Tay-Sachs.

3. Deborah O., 9 ans. — Depuis la fin de la 4me année, troubles de la parole et de la marche, de la mobilité des mains et des bras, diminution de la vue, arrêt du développement intellectuel.

Etat actuel: Occiput petit, sans autres anomalies crâniennes. Tremblement de la langue, parole nasonnée, lente, monotone, sans mimique; à l'essai de parler vite, parole spasmodique, explosive, en avalant les mots d'une manière saccadée. — Les mouvements complexes des membres supérieurs et inférieurs sont incertains, dépassant la mesure et s'accompagnant de tremblement (écriture, boutonner les habits, préhension des objets). Reste assise normalement, mais station debout les jambes écartées avec balancement, incertaine, accompagnée d'hyperextension et de flexion alternative des orteils. Démarche titubante; ascension et marche suivant une droite impossibles. — Le trouble de la coordination lors d'un effort rappelle l'ataxie cérébelleuse et spinale avec tremblement des muscles des extremités, du tronc, de la tête, de la mimique. Tonus musculaire éxagéré, éxageration des réflexes tendineux, des membres superieurs et rotuliens. Clonus du pied; Babinski — positif.

Pas de troubles de la sensibilité, ni de l'excitabilité électrique. Diminution de l'acuité visuelle. Atrophie primitive des deux nerf optiques. Nystagmus, pas de paralysie oculaire. Retard intellectuell, rappelle un enfant de 6 à 7 ans.

4. Joseph O., 13 mois. — Les premiers 7 mois normaux, peu à peu l'enfant à maigri, est devenu apathique, immobile.

Etat actuel. — Immobile, mais réagit bien aux excitations tactiles et auditives. Paralysie flasque des membres inférieurs; exagération du tonus musculaire et des réflexes tendineux, Babinski très prononcé. Pas de trace des mouvements spontanés avec les bras ou d'émission de son articulé.

Pleure rarement. Globes oculaires en divergence, sans fixation. Pupilles égales, réagissant à la lumière. Acuité visuelle paraît diminuée. Atrophie des deux nerfs optiques, sans signe de névrite. Dans la région maculaire, tache blanche, large de deux diamètres papillaires, avec tache rouge au centre.

6. Observation de JENDRÁSSIK, 1897 (15). Paralyse spasmodique (maladie de Little). Dans la 2me famille du mémoire de JENDRÁSSIK, la consanguinité se manifeste ainsi: la grande-mère paternelle et le grand-père maternel étaient soeur et frère. Sur 7 enfants de cette génération, le 2me et le 3me font l'objet de cette observation.

1. Heinrich K., 12 ans. — Paralysie spasmodique depuis la 7—8 année; troubles de la parole. ODG., $V = {}^1/_6$, strabisme divergent concomittant de l'oeil gauche, mouvements oculaires limités en dedans et en haut, avec nystagmus dans les positions extrèmes. Papilles décolorées, surtout à droite; artères rétrécies, veines plus larges. Champ visuel peu rétréci.

2. Katherine K., 8 ans. — Paralysie spasmodique depuis la 6me année, troubles de la parole depuis la 7me année. — ODG., acuité visuelle diminuée; examen précis impossible, mais la diminution de la vue n'est pas considérable. Sens chromatique et champ visuel normaux. — Papilles nettement décolorées (abgeblaßt), vaisseaux normaux.

7. Observation de JENDRÁSSIK, 1897 (15). Paralysie spasmodique (maladie de Little). Dans la 3me famille du mémoire de JENDRÁSSIK, la consanguinité s'exprime ainsi: la grande-mère de la mère et la mère du père sont soeurs. Sur quatre enfants, le 3me et 4me sont l'objet de l'observation suivante.

1. D. K., 18 ans, fille. — A 10 ans, strabisme divergent et peut-être troubles de la démarche. Scarlatine, puis troubles de la marche. Mouvements des yeux limités, nystagmiformes.

ODG. — Acuité visuelle diminuée, compte les doigts, Scotôme central, impossibilité de fixer les objets. Scotôme de 5 à 10; mais avec les parties voisines de la rétine reconnaît encore les images, des cartes à jouer, dominos, grosses lettres. — Le champ visuel ne paraît pas rétréci à la périphérie. Les couleurs ne sont reconnues qu'avec peine (deux couleurs seulement), dans certaines positions du champ visuel. — Atrophie du nerf optique; artères normales. — Syndrome spasmodique des membres inférieurs.

Etat psychique plutôt diminué, une certaine décadence dans ces dernier temps.

2. D. J., 10 ans, fillette. — Troubles de la marche depuis la 10me année. Pas de troubles moteurs des yeux. — ODG., $V = {}^1/_5$, les couleurs sont mal reconnues à une distance de 1 à 2 mètres. — Rétrécissement du champ visuel. — Atrophie du nerf optique du côté temporal. Syndrome spasmodique des membres inférieurs.

Le trouble visuel ne paraît pas gêner le malade et aurait passé inaperçu, si l'auteur ne l'avait pas recherché systématiquement.

En discutant les associations morbides nerveuses dans la même famille, JENDRÁSSIK arrive à la conclusion qu'on pourrait appeler ces affections dégénérescence familiale à type dystrophique, spasmo-paraplégique, à type de Friedreich etc., ce qui serait plus juste que de ranger ces cas dans la paralysie spasmodique, le tabès, les atrophies musculaires etc.

8. Observation de BEHR, 1909 (2). Atrophie familiale infantile compliquée du nerf optique.

Nous avons déjà analysé cette observation à propos des maladies héréditaires du nerf optique et indiqué qu'elle devrait se placer parmi les atrophies à manifestations familiales, puisqu'elle n'a été constatée que dans une seule génération. Nous la signalons donc ici seulement pour mémoire.

9. Observation de STEWART, 1912 (27). Familial amaurotic ataxic paraplegia.

Une soeur de 28 ans et deux frères de 19 et de 14 ans sont atteints; un frère de 29 ans est indemne. — Ni hérédité, ni consanguinité des parents. Symptomes communs: Atrophie primitive du nerf optique avec diminution considérable de l'acuité visuelle. L'amblyopie existait chez les deux ainés depuis l'enfance, chez la 3me depuis l'âge de 7 à 8 ans. — Strabisme divergent par amblyopie. Déformation des pieds équino-varus à des degrés divers. Pas de scoliose vertébrale. Ataxie des membres supérieurs et inférieurs qui n'augmente pas par l'occlusion des yeux, d'origine cérébelleuse. — Lésions des voies pyramidales: Babinski positif, clonus du pied dans le 2me cas, diminution resp. perte du réflexe achilléen dans le 1^{r} et le 3me cas. Troubles de la marche, contracture des mollets. Léger nystagmus chez la soeur, absent dans le 2me cas, très prononcé dans le 3me cas, le plus réçent.

L'auteur revendique une place à part pour son cas. Il localise l'ataxie dans le cervelet ou les voies cérébro-spinales, à cause de l'absence des troubles sensitifs. Il admet une aplasie du système pyramidal analogue à celle de la maladie de Friedreich.

10. Observation de LENOBLE et AUBINEAU, 1901 (19). — Rétinite pigmentaire avec atrophie papillaire et hérédo-ataxie familiales. — Père et mère — cousins germains.

1. Paul G., 29 ans, fils de médecin. Un frère et deux soeurs myopes; une soeur morte à 20 mois, n'a jamais marché, n'a jamais présenté aucune expression de physionomie. — Vue baisse depuis 3 ans; déjà tout jeune, il ne voyait pas la nuit. — Léger tremblement des doigts, non intentionnel. Réflexe patellaire — normal à droite, disparu à gauche. Céphalalgies fréquentes par crises, à gauche, depuis l'arcade orbitaire jusqu'à la nuque, avec douleurs à la percussion. — Nystagmus horizontal, même au repos, plus rapide par la fixation, signe D'ARGYLL-ROBERTSON. — Acuité visuelle: OD. — doigts 1 mètre, OG. — V. qualitative. — A la périphérie de la rétine, taches pigmentaires ayant l'aspect des taches de la rétinite pigmentaire classique. Atrophie papillaire double. Champ visuel réduit, à droite, à $^{1}/_{5}$; nul à gauche. —

2. Robert G., 30 ans, frère du précédent. Intelligence remarquable. Dès son plus jeune âge, troubles oculaires, accentués jusqu'à 12 ans

stationnaires jusqu'à 18 ou 20 ans, améliorés depuis. — A 2 ans, chute d'escalier du 2e étage; chutes fréquentes à cause des mauvais yeux. Depuis 9 ans, déviation de la colonne vertébrale s'accentuant peu à peu, avec concavité à gauche, le sternum en avant, les côtes aplaties. — Mains violacées, courtes, avec tremblement léger, langue un peu tremblante. — Réflexes patellaires plus secs que normalement, marche légèrement spasmodique. —

Rétrécissement du champ visuel, ne voit les objets que d'une façon diffuse et confuse. Nystagmus plus mal caracterisé que chez le frère. — Monomanie consistant dans la crainte de s'approprier des objets qui ne lui appartiennent pas. — Légers vertiges.

Strabisme convergent de OG. — Nystagmus oscillatoire horizontal; lents mouvements des yeux par amblyopie périphérique. Pupilles réagissent normalement à l'accommodation, mais sont très paresseuses à la lumière. — A gauche, cataracte polaire antérieure. — Acuité visuelle: OD — V $^1/_3$, OG — doigts à 0,30 cm. Taches pigmentaires dans toute l'étendue de la rétine, arrondies, très confluentes; pas d'atrophie du nerf optique; champ visuel — rétrécissement très accentué et regulièrement concentrique. La vision centrale du blanc et des couleurs est seule conservée.

11. Observation de Frenkel-Dide, 1913, (7). Rétinite pigmentaire avec atrophie papillaire et ataxie cérébelleuse familiales.

Pas de consanguinité des parents, ni d'antécédents syphilitiques. Sur 6 grossesses, une gémellaire, avec mort à 6 ou 7 jours, une avec mort à 2 ans, une produit une fille normale. Les 3 autres constituent les observations suivantes.

1. R. — Evolution normale jusqu'à 7 ans. A ce moment, diminution de la vue qui dans l'espace d'un an arrive à l'amaurose presque complète. A 8 ans, maladresse des mains, puis trouble de la marche; avance à petits pas, les jambes écartées, les bras portés en avant. L'année suivante, le caractère devient difficile, irritable; la mémoire, l'attention, le jugement faiblissent. Vers les 13 ans, les premières attaques convulsives avec perte de connaissance, salivation, convulsions toniques, stertor.

Mort à 20 ans, après une période cachexique de plusieurs mois.

2. R. Lea, 18 ans. — A 8 ans, céphalées, baisse de la vision aux deux yeux, de l'intelligence. Au moment de la puberté (13me année), troubles de l'équilibre; un an plus tard, troubles épileptiformes. ODG., Strabisme convergent, ne sait pas fixer; mouvements oculaires qui n'ont qu'une analogie lointaine avec le nystagmus. Rétinite pigmentaire avec atrophie du côté temporal de la papille; les artères sont très grêles, les veines mieux remplies. Acuité visuelle et champ visuel impossibles à déterminer. — Appareil auditif en apparence normal, épreuve de Baranyi négative. Réflexes tendineux conservés. Pas de troubles de la sensibilité, vaso-moteurs ou trophiques. Troubles de la marche; les jambes sont écartées, les pieds trainent à terre; s'avance à petits pas, dans un demi à droite, le corps incliné à gauche et un peu en avant, la tête rejetée en arrière; les mains planent comme pour chercher un appui. Mouvements intentionnels démesurés, asynergie dans l'acte de s'assoir; adiadocinésie, en partie par défaut d'attention; catalepsie cérébelleuse.

L'intelligence bonne jusqu'à 7 ans (a appris à lire et écrire), a diminué depuis; diminution de l'attention volontaire, incapacité de généralisation,

infantilisme affectif, exagération de l'émotivité, voilà les éléments qui prédominent. L'orientation dans le temps et l'espace est diminuée: aucun effort, pour mieux articuler.

Depuis la 15me année, crises épileptiformes avec morsure de la langue et longue phase de stertor. Crâne sous-brachycéphalique.

3. R. Madeleine, 13 ans. — A 7 ans $^1/_2$, cephalées, baisse progressive de la vision. — ODG., léger strabisme convergent, nystagmus variable. Rétinite pigmentaire, avec atrophie optique du côté temporal et diminution du calibre des artères. Acuité visuelle et champ visuel impossibles à déterminer, par suite de l'incohérence des réponses et de l'inattention du sujet. Les troubles moteurs et intellectuels sont identiques à ceux de la soeur aînée, sauf qu'ils sont un peu moins accusés. On ne note pas encore d'épilepsie, mais de fréquents soubresauts et des terreurs nocturnes.

Maladie de Tay-Sachs. — A côté des observations précédentes, il faudrait maintenant rapporter les cas de la maladie de Tay-Sachs observés chez plusieurs membres de la même famille. Higier (13) (p. 238) a déjà remarqué les analogies entre la maladie de Marie et la maladie de Tay-Sachs. — En faveur des rapports plus étroits entre l'idiotie amaurotique familiale et l'hérédo-ataxie cérébelleuse infantile plaident les recherches anatomiques de Strässler (Neurol.Centr. 1906, 5. — Zeitschr. für Heilkunde 1906, 1): dégénérescence graisseuse et pigmentation des cellules ganglionnaires et de leurs prolongements dans le système nerveux central, analogues à ceux de Schaffer (Neurol. Centr. 1909) et de Spielmayer (ibid. 1906, 2) dans la maladie de Tay-Sachs.

Conclusions. 1. De même qu'il y a de nombreux types d'affections familiales du système nerveux, il y a plusieurs types d'atrophie optique familiale, les uns héréditaires et familiaux (type Leber), les autres familiaux, mais limités à une seule génération. Ce sont ces derniers revêtant l'aspect d'atrophies simples non névritiques qui paraissent avoir une certaine tendance à s'associer chez les mêmes individus avec les affections familiales du système nerveux. Nous ne connaissons qu'un exemple d'association de la maladie de Friedreich avec une atrophie héréditaire et un autre de la maladie de Leber avec une affection familiale du système nerveux, et encore cette dernière association ne fut elle constatée que dans une seule génération.

2. Les affections organiques du système nerveux réputées comme donnant rarement lieu à l'atrophie optique d'une façon isolé (diplégie cérébrale, maladie die Friedreich) se trouvent, au contraire, très souvent parmi celles qui sous la forme héréditaire, ou mieux familiale, s'accompagnent d'atrophie optique chez plusieurs membres de la même famille. D'autre part, parmi les nombreuses affections qui s'accompagnent fréquemment à l'état isolé d'atrophie du nerf optique (tabes, sclérose en plaques), on ne trouve pas

beaucoup d'exemples de coïncidence de plusieurs cas de l'une et de l'autre chez plusieurs membres de la même famille.

Si cette remarque était exacte, cela plaiderait en faveur d'une situation nosologique et pathogénique toute spéciale du groupe des cas que nous étudions ici.

3. Les affections familiales et non héréditaires du nerf optique débutent souvent dans l'enfance (maladie de Tay-Sachs, rétinite pigmentaire, atrophie simple). C'est peut-être la gravité de ces cas à début précoce qui explique en partie pourquoi ils ne s'observent pas dans plusieurs générations.

Les affections familiales et héréditaires du nerf optique (type Leber) débutent dans la jeunesse ou dans l'âge adulte et sont beaucoup plus bénignes. En effet, au point de vue du pronostic visuel, les affections familiales qui débutent dans la première enfance paraissent plus graves, tandis que celles qui débutent plus tard sont susceptibles d'amélioration, voire même de guérison.

4. La consanguinité paraît jouer un rôle important dans l'étiologie des familles qui présentent l'association des localisations cérébro-spinales avec celles du nerf optique. Sur 11 familles que nous avons analysées dans le deuxième groupe, 6 présentent ce facteur étiologique (famille de Freud, 2 familles de Higier, 2 familles de Jendrássik, famille de Lenoble et Aubineau.)

5. L'étiologie infectieuse et inflammatoire paraît n'avoir aucune part dans le groupe des cas que nous étudions. Nous avons vu que la maladie de Leber qui est une névrite rétrobulbaire est tout à fait étrangère (sauf dans le cas de Behr) aux syndromes que nous étudions. — D'autre part, celui-ci présente les plus grandes analogies avec la maladie de Tay-Sachs. On peut donc admettre l'expression de Jendrássik de dégénérescence familiale pour caractériser la nature du processus de ce syndrome.

6. Comme dans la maladie de Tay-Sachs, la dégénérescence familiale frappe à la fois les neurones centraux et périphériques, à savoir les protoneurones centrifuges et les protoneurones centripètes pour de-là s'étendre aux deutero-neurones.

Ce sont les lésions des neurones corticaux qui produisent le syndrome spasmodique et les troubles de l'intelligence si fréquents dans ces cas, comme les lésions primitives des neurones centripètes de la rétine expliquent les lésions de la macula dans la maladie de Tay-Sachs et celles de la rétinite pigmentaire dans notre cas personnel. Par analogie, on peut admettre que l'atrophie du nerf optique dans les autres cas que nous avons analysés doit avoir son point de départ dans des lésions cellulaires de la rétine, sans que l'examen ophthalmoscopique trop sommaire nous permette d'apporter rien de précis à cet égard.

—

Bibliographie.

1. Bäumlein. Deutsche Zeitschr. f. Nervenh., Bd. XX. Cité par Wilbrand und Sänger, Neurologie des Auges, Bd. V, S. 594.

2. Behr, C. Die komplizierte, infantile, familiäre Opticusatrophie. Klin. Monatsblätter f. Augenheilk., Bd. XLVII, II, S. 139, 1909.

3. Cabannes, C. Des relations de la rétinite pigmentaire avec la névrite optique rétrobulbaire et héréditaire. Arch. d'Ophtalm., p. 642, 1907.

4. Cestan, R. Le syndrome de Little. Thèse de Paris, 1899.

5. Cohn, P. Neurolog. Centralbl., Bd. XVII, S. 302, 1898.

6. Coppez. Recueil d'Ophtalm., p. 387, 1892.

7. Frenkel, H. et Dide, M. Rétinite pigmentaire avec atrophie papillaire et ataxie cérébelleuse familiales. Revue neurologique, 15 juin 1913.

8. Freud, Siegmund. Über familiäre Formen von cerebralen Diplegien. Neurol. Centralbl., Bd. XII, S. 512, 542, 1893.

9. — — Zur Kenntnis der cerebralen Diplegien im Kindesalter. Leipzig und Wien, 1893.

10. Galezowski, Jean. Le fond de l'oeil dans les affections du système nerveux. Thèse de Paris, 1904.

11. Higier, H. Über die seltenen Formen der hereditären und familialen Hirn- und Rückenmarks-Krankheiten. Deutsche Zeitschr. f. Nervenh., Bd. IX, S. 1, 1896.

12. — — Zur Klinik der familiären Opticus-Affektionen. Ibidem, Bd. X. S. 489, 1897.

13. — — Familiäre paralytisch-amaurotische Idiotie und familiäre Kleinhirnataxie des Kindesalters. Ibid., Bd. XXXI, S. 231, 1906.

14. Hormuth, Philipp. Beiträge zur Lehre von den hereditären Sehnervenleiden. Inaug.-Dissert. Heidelberg, 1900. — Deutschmann's Beitr. zur Augenh., Heft 42.

15. Jendrássik, Ernst. Über Paralysis spastica und über die vererbten Nervenkrankheiten im Allgemeinen. Deutsch. Archiv f. klin. Mediz., Bd. LVIII, S. 139, 1897

16. König. Über das Verhalten der Hirnnerven bei den cerebralen Kinderlähmungen. Neurolog. Centralbl., Bd. XIV, S. 797, 1895.

17. Leber, Th. Über hereditäre und kongenital angelegte Sehnervenleiden. Arch. für Ophthalm., Bd. XVII, 2, S. 249—291, 1871.

18. Lennmalm. Jahresbericht für Ophthalm., 1897, S. 341.

19. Lenoble, E. et Aubineau, E. Deux cas de maladie nerveuse familiale intermédiaire entre la maladie de P. Marie (hérédo-ataxie cérébelleuse) et la maladie de Friedreich. Revue neurologique, T. IX. p. 393, 1901.

20. Neff. Journ. of Insanity, 1895, Jan. Cité par Wilbrand und Sänger.

21. Nonne, M. Über eine eigentümliche familiäre Erkrankungsform des Zentralnervensystems. Archiv für Psychiatrie, Bd. XXII, S. 283, 1890.

22. Pelizäus, Fr. Über eine eigentümliche Form spastischer Lähmung mit Cerebralerscheinungen auf hereditärer Grundlage (multiple Sklerose). Archiv für Psychiatrie, Bd. XVI, S. 698, 1885.

23. Rosenthal, Emile. Contribution à l'étude des diplègies cérébrales de l'enfance. Thèse de Lyon, 1892.

24. Rouffinet, Georges. Essai clinique sur les troubles oculaires dans la maladie de Friedreich etc. Thèse de Paris, 1891.

25. Sänger-Brown. On hereditary ataxy with a series of twenty-one cases. Brain, Vol. XV, p. 250—268, 1892.

26. Schmidt, Herm. Zur Heredität der Retinitis pigmentosa. Klin. Monatsbl. für Augenh., Bd. XII, S. 29, 1874. — Frickenhaus. Dissertation Marburg, 1874.

27. Stewart, P. Familial amaurotic ataxic paraplegia. Rev. of Neurol. and Psych., aug. 1912.

28. Unverricht. Über familiäre Myoklonie. Deutsche Zeitschr. für Nervenh., Bd. VII, S. 32, 1895.

29. Wilbrand, H. und Sänger, A. Die Neurologie des Auges. Bd. V. Die hereditäre Neuritis optica, S. 135—172, Wiesbaden 1913.

Dystrophie der Hornhaut bei Tabes.

Von Prof. Dr. Ernst Fuchs in Wien.

Im Oktober 1911 sah ich einen 38jährigen Griechen aus Smyrna, der folgendes angab: 1893 hatte er einen Schanker; sekundäre Erscheinungen von Syphilis traten aber nicht auf (der Kranke wurde von seinem Bruder, der Arzt ist, sehr sorgfältig beobachtet). 1902 bestand durch 3 Wochen Pupillen-Ungleichheit und Doppeltsehen. Seit 1905 leidet der Kranke an Crises gastriques, die ihn zum Morphinisten machten. Im Februar 1911 bekam er an den Beinen Ödem mit einem purpuraähnlichen Exanthem und bald darauf einen Herpes zoster am Stamme. Jetzt leidet er an lanzinierenden Schmerzen in den Beinen. Die Sehstörung, wegen welcher der Kranke mich aufsuchte, begann 1909.

Der Kranke sieht, vielleicht teilweise infolge der vielen Kuren, die er durchgemacht hat, herabgekommen aus. Es besteht Hyperästhesie der Haut über den Schulterblättern und Hypästhesie an der linken Brustwarze. Patellar- und Achilles-Sehnenreflexe fehlen. Weder Romberg noch Ataxie beim Gehen. Am rechten Unterschenkel ist ein Geschwür von eigentümlichem Aussehen. Wassermann positiv. Interner Befund und Harnbefund normal.

Beide Pupillen sind erweitert, die rechte mehr als die linke. Sie reagieren auf Licht nicht, auf Konvergenz kaum wahrnehmbar. Die Papillen sind beide blaß, die Netzhautgefäße nicht deutlich verengert. Das rechte Auge zählt nur Finger exzentrisch im inneren unteren Quadranten des Gesichtsfeldes. Das linke Auge hat mit — 3 D. sph. S $^{5}/_{18}$. Das Gesichtsfeld dieses Auges entspricht einer temporalen Hemiopie. Für die weiße Marke ist die Ausdehnung der allein erhaltenen nasalen Gesichtsfeldhälfte nach der Peripherie nahezu normal; die temporale Grenze ist geradlinig und zieht scharf in senkrechter Richtung 5° temporal vom Fixationspunkt von oben nach unten. Das Gesichtsfeld für Rot hat temporal gleichfalls eine scharfe vertikale Grenze, welche 5° nasal von der Weißgrenze liegt, also gerade mit dem vertikalen Meridian zusammenfällt.

Da auch im rechten Auge der erhaltene Gesichtsfeldrest nasal liegt,

so hat die Sehstörung vielleicht als eine bitemporale Hemiopie angefangen. Mit Rücksicht darauf wurde eine Röntgen-Aufnahme des Schädels gemacht, die aber normale Verhältnisse ergab.

Das Bemerkenswerte an diesem Falle ist der Befund an der Hornhaut, welcher an beiden Augen gleich ist. Die Hornhaut ist gegen Berührung mit einem Faden vielleicht etwas weniger empfindlich. Der untere Quadrant der Hornhaut, also ein mit der Basis am Hornhautrande, mit der Spitze nahe der Hornhautmitte liegendes Areal, sieht bei oberflächlicher Betrachtung zart getrübt aus, bei glänzender Oberfläche. Bei stärkerer Vergrößerung löst sich die Trübung in feinste Pünktchen auf, welche nicht ganz scharf begrenzt sind und eine schmutzig graue, etwas ins Bräunliche spielende Färbung zeigen. Die Pünktchen nehmen nach unten an Zahl und Größe zu, so daß sie hier durch Konfluenz kleine unregelmäßige Plaques bilden. Von Beschlägen an der hinteren Hornhautfläche, an welche man nach dieser Beschreibung zunächst denken müßte, unterscheiden sich diese Fleckchen nicht bloß durch ihre unscharfe Begrenzung, sondern auch durch ihr im ganzen völlig verschiedenes Aussehen; ich habe ähnlich aussehende Fleckchen sonst niemals gesehen. Die Fleckchen lagen jedenfalls in den tiefsten Hornhautschichten, und manchmal schien mir, als ob sie kleinste Hervorragungen an der hinteren Hornhautfläche bilden würden.

Die klinische Diagnose der Tabes war in diesem Falle, über den ich leider keine späteren Nachrichten zu erlangen vermochte, außer jedem Zweifel. Auch die Sehnerven-Atrophie ist als tabetisch aufzufassen. Wegen der temporalen Hemiopie könnte man an Erkrankung der Hypophysis oder an luetische Entzündung am oder im Chiasma denken. Für erstere Annahme liegen sonst gar keine Anhaltspunkte vor. Gegen die Annahme einer luetischen — statt metaluetischen — Erkrankung am Chiasma spricht, daß die energischen und lange fortgesetzten antiluetischen Kuren nicht vermocht hatten, dem Verfall des Sehvermögens Einhalt zu tun. Die Annahme, daß es sich um die gewöhnliche Einschränkung des Gesichtsfeldes bei tabetischer Atrophie gehandelt habe, welche hier zufällig gerade die temporale Hälfte betraf, steht im Widerspruch damit, daß die temporale Gesichtsfeldgrenze ganz scharf, geradlinig und vertikal verläuft und daß die Rotgrenze mit der Grenze für Weiß fast zusammenfällt. Aus allen diesen Gründen glaube ich, daß es sich im vorliegenden Falle um eine echte tabetische Degeneration handelte, welche aber hier nicht im Opticus, sondern im Chiasma ihren Sitz hatte.[1]

Was nun die Hornhautveränderung anlangt, so darf man bei der außerordentlichen Seltenheit derselben wohl nicht an ein zufälliges Zusammentreffen mit der Tabes denken, sondern man muß einen ätiologischen Zusammenhang beider Veränderungen annehmen. Die Tabes ist eine Erkrankung, bei

---

[1] Fuchs, Transactions of the American Ophthalm. Society. New London, 1911

welcher degenerative Veränderungen auch an anderen Organen als am Nervensystem vorkommen können, wozu in diesem Falle das Geschwür am Bein zu rechnen sein dürfte. Über die anatomische Grundlage der sichtbaren Veränderungen in der Hornhaut erlaube ich mir kein Urteil.

Von Kayser, Fleischer und Salus ist eine eigentümliche Verfärbung der Hornhaut beschrieben worden, welche zuerst mit disseminierter Sklerose in Verbindung gebracht wurde. Fleischer, welcher die Literatur über diesen Gegenstand zusammenstellt[1], sucht auf Grund eines Sektionsbefundes darzutun, daß es sich nicht um echte Sklerose handelte, sondern um eine eigene, mit pseudosklerotischen Herden einhergehende Krankheit. Klinisch fand sich in diesen Fällen eine grünliche, bei gewissem Lichteinfall bräunliche Verfärbung, welche die Randteile der Hornhaut einnahm und aus feinsten Pünktchen bestand, welche in die tiefsten Schichten der Hornhaut verlegt werden mußten. Ein Fall kam zur anatomischen Untersuchung und es ergab sich, daß ein außerordentlich feinkörniges Pigment zwischen der Descemet'schen Membran und dem Endothel lag. Ich führe diese Fälle hier an, weil in denselben ebenso wie in meinem Falle eine eigentümliche degenerative Veränderung der Hornhaut gleichzeitig mit einem Leiden des Zentralnervensystems bestand. In meinem Falle ist allerdings sowohl die Art der Dystrophie der Hornhaut als auch die des Nervenleidens eine andere.

Über die prophylaktische Bindehautdeckung von Hornhautwunden bei schwierigen Linsen-Extraktionen.

Von Prof. Krückmann.

Die vorliegende kurze Mitteilung wurde von mir gewählt, weil klinische Beiträge dem Charakter dieser Zeitschrift entsprechen, und weil es mir ein angenehmer Gedanke ist, bei der heutigen Gelegenheit einer kleinen Operation zu gedenken, deren günstige Wirkung unter anderen auch an zwei Kranken erprobt werden konnte, die vor der Niederlegung seiner operativen Tätigkeit in der Beobachtung unseres verehrten Jubilars gestanden hatten, und daraufhin in meine weitere Behandlung gelangt waren. Ich sehe mich um so mehr veranlaßt, die Zuverlässigkeit der von meinem Königsberger Vorgänger, Herrn Kuhnt, angegebenen Methode zu schildern, weil von ihr sowohl im allgemeinen wie im besonderen anderswo nur ein geringer Gebrauch gemacht wird, trotzdem sie sehr große Vorteile bietet. Wir wenden die Kuhnt'schen Deckungen aus den verschiedensten Gründen mit gutem Erfolge an. Bei Hornhautverletzungen

---

[1] Deutsche Zeitschrift für Nervenheilkunde, 44. Bd., S. 179, 1912.

geschieht dies allem Anscheine nach auch an verschiedenen anderen Kliniken. Dagegen wird die Benutzung eines prophylaktischen Bindehautlappens bei operativ angelegten Hornhautwunden nicht allzuviel geübt. Gerade diesen Eingriff hat Kuhnt verhältnismäßig oft ausgeführt. Wenn ich ihm bei den einfachen Extraktionen auch nicht in dem von ihm angegebenen Umfange folge, so bediene ich mich doch seines Lappens recht gerne bei schwierigen und langdauernden Extraktionen, sowie bei unruhigen und unzuverlässigen Kranken. Im Prinzip habe ich nun an dem Kuhnt'schen Operationsverfahren nichts geändert, nur möchte ich an dieser Stelle einige Abweichungen erwähnen, die immerhin eine gewisse Erleichterung bedingen. Die von mir vorgenommenen Veränderungen beziehen sich hauptsächlich auf den Modus des Abpräparierens der Konjunktiva. Zum Unterschiede von Kuhnt durchschneide ich die Bindehaut zunächst 2 bis 3 mm vom oberen Fornix. Darauf fasse ich den untren Wundrand mit einer anatomischen Pinzette, wobei ich ihn gleichmäßig nach vorne ziehe. Sodann unterminiere ich mit einem flachen Daviel oder mit einer geknöpften Sonde die Bindehaut in einer so großen Ausdehnung bis zum Hornhautrande, daß dessen oberes Drittel freigelegt wird. (In Fig. 1 entspricht die gewellte Partie der abgehobenen Binde-

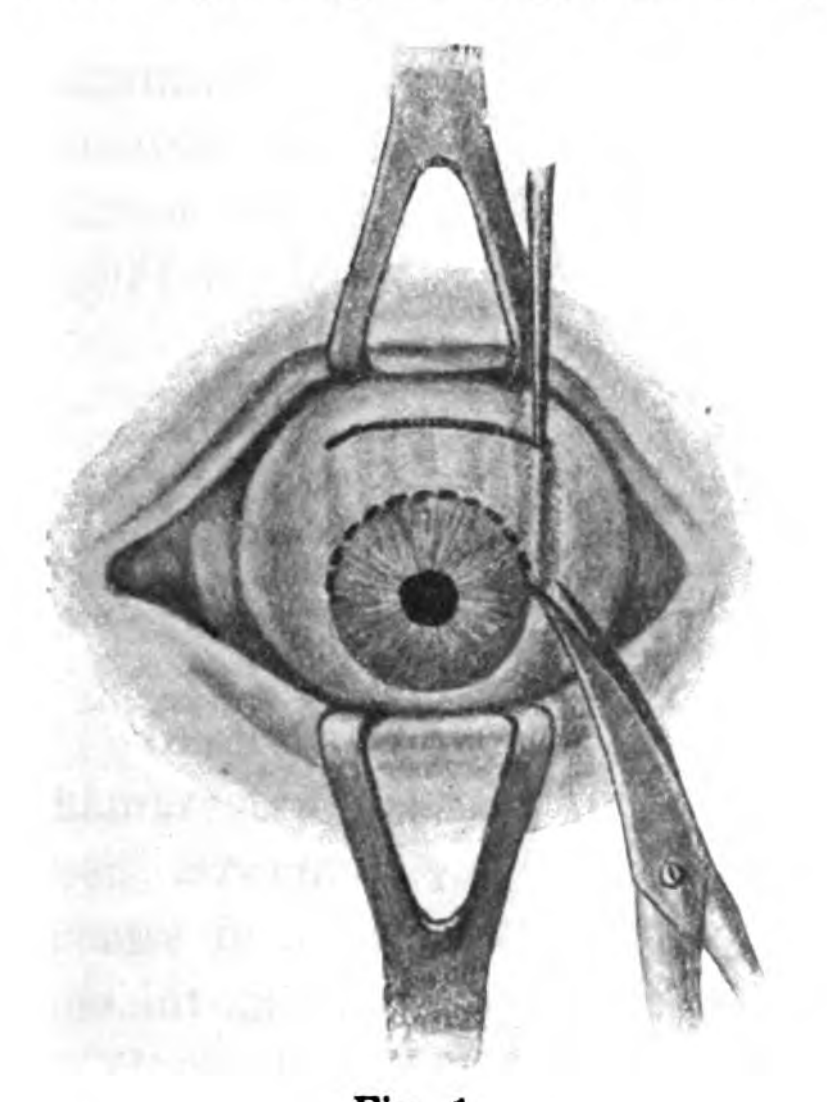




Fig. 1.

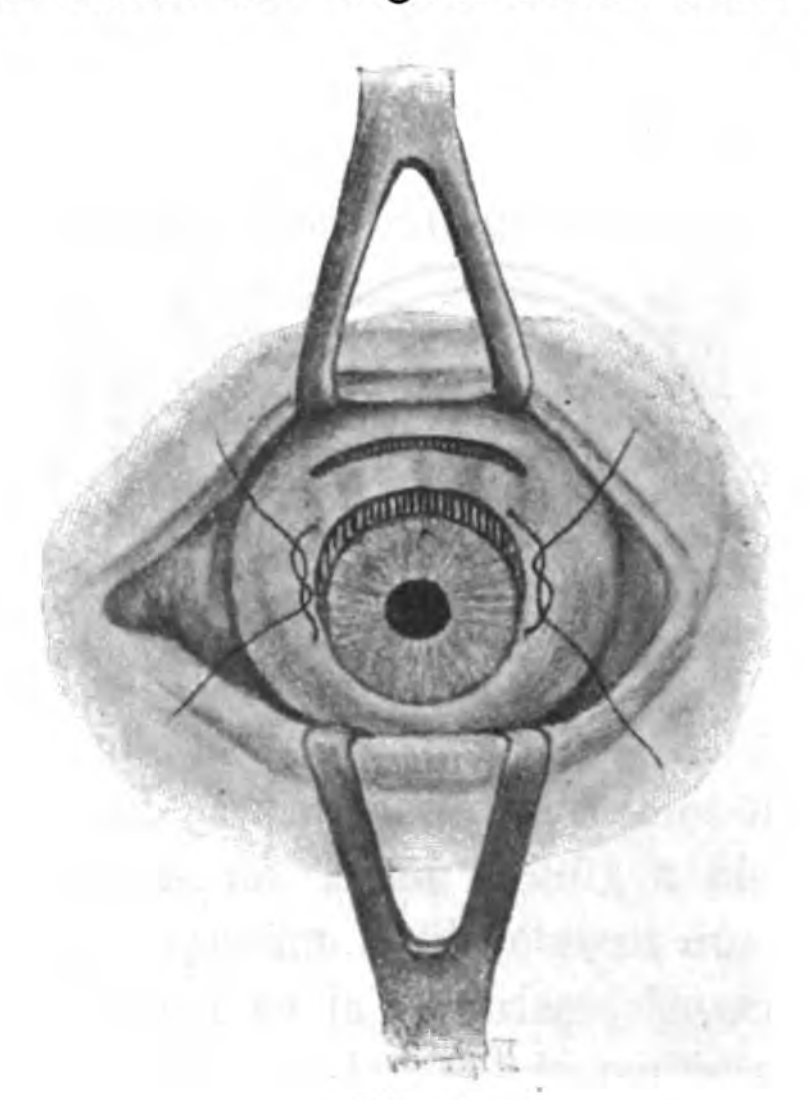


Fig. 2.

haut und die gestrichelte Linie dem freigelegten Hornhautrande.) Auf diese Weise gelingt es sehr leicht, die Bindehaut außerordentlich dünn, zart und gleichmäßig abzupräparieren. Diese drei Eigenschaften sind aber für den Lappen sehr wünschenswert, weil er erfahrungsgemäß nach seiner Auflagerung auf die Hornhaut um so stärker schwillt, je dicker und ungleichmäßiger er ist, und weil eine dicke Bindehautschicht auch nicht

besser hält als eine dünne. Darauf schiebe ich die Spitze des unterminierenden Instrumentes an der einen Limbusseite etwas nach vorne, um die Bindehaut emporzuheben; und alsdann schneide ich hart am Limbus neben der Instrumentenspitze die Bindehaut durch. Jetzt gelingt es sehr bequem, die eine Scherenbranche hinter den Lappen zu bringen, und — was nun sehr wichtig ist — den Lappen leicht, gleichmäßig und ohne Zerrung am Limbus abzutrennen. Es werden auf diese Weise jegliche Einrisse in die Bindehaut vermieden. Die Schnittfläche wird glatt und eben; außerdem wird der Lappen nicht überflüssig mit Pinzetten und Instrumenten berührt. Jetzt zieht sich der Lappen, wie dieses auch von Kuhnt immer betont ist, auf die Hälfte seines Durchmessers zusammen. Nun wird er an zwei peripher gelegenen Stellen symmetrisch und zart mit zwei anatomischen Pinzetten angefaßt und probeweise auf die obere Hornhautpartie gelegt. Zu gleicher Zeit werden die Punkte ausgesucht, durch welche die Naht zu erfolgen hat. Die zwei Fäden werden möglichst symmetrisch gelegt, aber nur mit einer einfachen Doppelschlinge lose vereinigt. Alsdann wird der ganze Lappen in seine frühere Lage nach oben zurückgeschoben und hiermit ist der erste Operationsakt erledigt (vgl. Fig. 2).

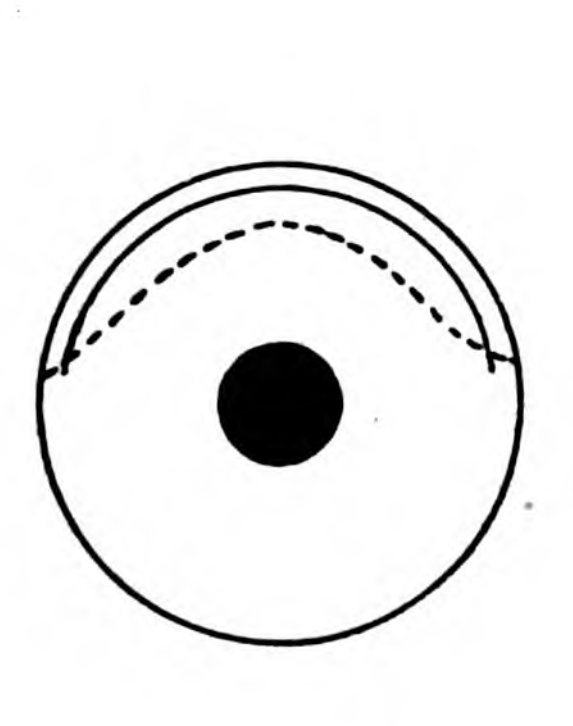


Fig. 3.

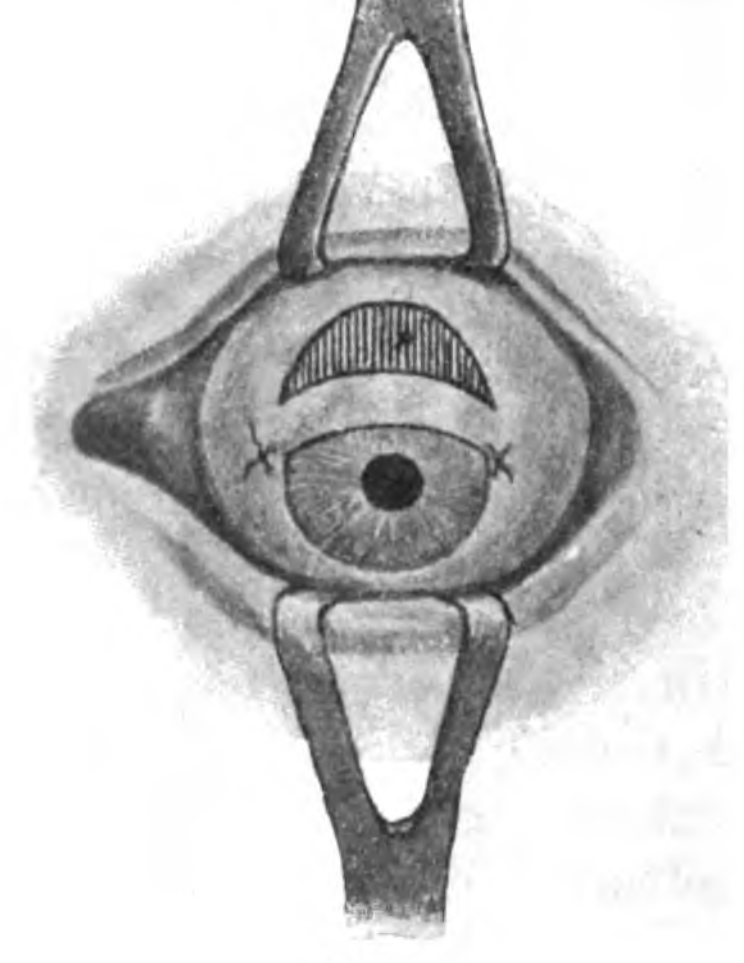


Fig. 4.

Den Kornealschnitt lege ich verschieden an. Bei großen Linsen lege ich ihn ziemlich nahe und konzentrisch an den Limbus (vgl. die ausgezogene Linie in Fig. 3). Bei Augen mit erhöhtem Druck lege ich den Ein- und Ausstich in den Limbus, aber seinen oberen Bogen mindestens 2 mm vom Hornhautrande entfernt (vgl. die gestrichelte Linie), um im Notfall mit der oberen Hornhautpartie den Glaskörper zurückzuhalten. Ähnlich verfahre ich bei nachweisbarer Glaskörperverflüssigung, bei hoher Myopie usw.

Bei dieser letzteren Schnittrichtung gehe ich mit dem Messer schräg durch die Hornhaut, damit die Schnittränder auch bei größerer Verschiebung noch immer miteinander in Berührung bleiben und einen Prolaps möglichst verhindern. Nach Entfernung der Linse wird der Lappen über die Hornhautwunde hinübergeschoben und nun auf beiden Seiten festgeknüpft (vgl. Fig. 4). Darauf wird mit einem DAVIEL'schen Löffel seine Ober- und Unterfläche glattgestrichen. Die Fäden werden am fünften Tage durchtrennt, wenn sie sich nicht schon vorher spontan loslösen. Später geht der Lappen völlig in seine alte Lage zurück. Stets operiere ich mit Iridektomie, und zwar meistens mit einer präparatorischen. Bei hohen Myopien und überreifen Kataraktenlasse ich sogar zwischen der präparatorischen Iridektomie und der nachfolgenden Extraktion mindestens vier Wochen verstreichen.

Ich habe im ganzen über 50 Operationen ausgeführt und keinen einzigen Mißerfolg zu verzeichnen gehabt. Selbst bei der einzigen Extraktion, bei der ich den Star nicht entfernen konnte, weil er mir in den Glaskörper hineinrutschte, habe ich später auf diese Weise die Linse mit gutem Erfolg entfernt. Ich kann diese Methode mit bestem Gewissen empfehlen. Irgend eine Infektion, irgend eine Komplikation ist mir nicht vorgekommen. Ganz besonders hebe ich hervor, daß ich dies Verfahren, namentlich bei Linsenluxationen angewandt habe; ferner bei Leuten mit erhöhtem Blutdruck oder mit starken Blutdruckschwankungen oder mit Sklerose der Uvealgefäße, bzw. mit Hintergrundserscheinungen, die auf Gefäßveränderungen zurückzuführen sind.

Kystes de la sclérotique par inclusion epithéliale traumatique.

Par le Prof. F. de Lapersonne, de Paris.

On connaît depuis assez longtemps les kystes de l'iris et de la chambre antérieure se développant à la suite des plaies pénétrantes de l'oeil; STOELTING, le premier, dans les Archives de Graefe (1885), a bien montré le mécanisme de leur production en prouvant qu'ils étaient dûs à une invagination épithéliale se faisant au niveau de la cicatrice. MASSE, de Bordeaux (1895), a reproduit expérimentalement les kystes perlés de l'iris en greffant des lambeaux de conjonctive, et MILLER (Graefe's Archiv f. Augenh. 1901) a donné une description détaillée des kystes de l'iris, suivant leur implantation plus ou moins profonde dans le stroma irien.

Plus récemment MORAX et DUVERGER (Annales d'oculistique 1909) ont repris l'étude de l'invasion de la chambre antérieure par l'épithélium cornéen dans les plaies pénétrantes de l'oeil, à l'occasion de deux examens anatomiques qu'ils ont pratiqués.

L'une de leurs observations se rapportait à une jeune fille, opérée de cataracte congénitale plusieurs années auparavant, et chez laquelle, à la suite de diverses complications, on vit se former une saillie d'apparence staphylômateuse sur la cornée; des phénomènes d'irritation nécessitèrent l'ablation du segment antérieur et l'examen de la pièce fit reconnaître qu'il existait un kyste de la chambre antérieure, avec prolongement extra-oculaire. Ce kyste était tapissé par l'épithélium de la cornée, reconnaissable à ses couches stratifiées de cellules polyédriques, dont les rangées superficielles s'aplatissaient pour prendre un aspect pavimenteux.

*
* *

Le fait que j'ai observé, et que je demande la permission de rapporter avec quelques détails, présente avec celui-ci certaines analogies; il m'a paru intéressant au point de vue des conséquences éloignées des traumatismes de l'oeil.





Fig. 1.
Aspect de la saillie sclérale. D'après un autochrome.



Fig. 2.
L'oeil droit agrandi, montrant l'aspect multilobubé du kyste.

Il s'agit d'une jeune femme de 19 ans qui, à l'âge de 3 ans, avait reçu un coup de couteau dans l'oeil droit; la plaie mit longtemps à se cicatriser et à une époque qui n'a pu être déterminée, mais certainement plusieurs années après l'accident, on vit apparaître une grosseur de coloration très blanche au-dessous et en dedans de la cornée. Cet oeil, dont a vision était nulle et qui avait une tendance à se fixer en strabisme externe, s'irritait fréquemment, donnant lieu à quelques douleurs accompagnées de photophobie et de larmoiement; malgré cela la malade ne s'était jamais fait soigner.

En examinant superficiellement cet oeil on aurait pu penser à un staphylôme scléro-cornéen, à une cicatrice ectatique simple comme cela se produit fréquemment en pareil cas; mais l'aspect de la lésion ne permettait pas de s'arrêter à cette hypothèse (Fig. 1 et 2). La saillie occupait tout le cadran inférointerne du globe de l'oeil, empiétant peu sur la cornée, s'étendant au contraire beaucoup sur la sclérotique, assez saillante pour soulever un peu le bord de la paupière inférieure. Elle avait une couleur blanc nacré et était recouverte par une conjonctive très amincie, avec quelques vaisseaux courant à sa surface. Fait très important, elle était divisée en cinq lobes, d'inégales grosseurs, séparés par des dépressions assez accusées; le lobe le plus volumineux était situé en pleine sclérotique. Ces prohéminences faisaient corps avec le bulbe oculaire; elles paraissaient dures, renitentes, elles ne se laissaient déprimer ni par la paupière supérieure, ni par la pression avec un stylet. La cornée était transparente et permettait de voir l'iris, collé contre sa face posterieure, sans trace de pupille. La conjonctive bulbaire était légèrement injectée surtout en bas et en-dedans; la tension intraoculaire était très augmentée. La pression n'était pas douloureuse et la perception lumineuse absolument nulle.

Cette jeune femme réclamait l'ablation de cet oeil inutile comme fonction, gênant par sa difformité et trop souvent le siège de douleurs. Au point de vue de l'intervention chirurgicale, il était impossible de songer à la dissection de la tumeur; je me posai la question de l'ablation du segment antérieur, mais en raison de la difficulté d'enlever, avec la partie antérieure de l'oeil, la totalité de la tumeur scléroticale, en raison surtout de la tension intraoculaire qui pouvait faire craindre des hémorragies secondaires, je me décidai à faire l'énucléation. Cette opération a été pratiquée le 10. Juin 1912; les suites en ont été très simples et la malade porte un oeil artificiel qui lui donne toute satisfaction.

L'examen anatomique de cette pièce nous a permis de reconnaître des lésions intéressantes qui peuvent être résumées de la façon suivante:

I. Segment antérieur. Sur une coupe antéropostérieure et à un faible grossissement, on constate que la cornée dans sa plus grande étendue est régulière, sans infiltration épithéliale, et la membrane de Bowmann est bien conservée. Par contre, la membrane de Descemet semble avoir disparu et l'iris, représenté par sa couche pigmentaire, est accolé contre la face postérieure de la cornée dans toute son étendue. D'un côté la cornée se continue régulièrement avec la sclérotique. L'angle iridokératique n'existe plus, mais le corps ciliaire ne présente rien d'anormal.

A l'autre extrémité de la coupe du segment antérieur, toute la région de la sclérotique, de la base de l'iris et du corps ciliaire est au contraire bouleversée. On voit d'abord une grande cavité kystique, mesurant cinq millimètres de hauteur dans son diamètre perpendiculaire à la sclérotique,

sur neuf millimètres dans son diamètre antéro-postérieur; elle est regulièrement ovalaire et a conservé sa forme, malgré le durcissement de la pièce. Ce kyste principal est recouvert par la conjonctive; sa paroi externe est formée par le tissu scléral, facilement reconnaissable à ses faisceaux conjonctifs denses et à ses trousseaux ondulés de fibres élastiques. Au niveau de la base d'implantation, ces faisceaux fibreux se bifurquent pour se continuer de chaque côté avec la sclérotique qui paraît séparer le kyste de la cavité oculaire.

La paroi interne du kyste est tapissée par un épithélium dont les éléments sont disposés sur plusieurs couches, deux au moins et quelquefois cinq ou six; par places l'épithélium semble être desquamé; d'une façon générale les assises sont plus nombreuses du côte du pôle superficiel de la tumeur. Ses cellules, régulièrement disposées, ont une forme polyédrique et sont séparées par un ciment intercellulaire, facile à distinguer: elles ont l'aspect et la disposition des cellules de la conjonctive bulbaire et non de l'épithélium de la cornée qui se présente avec des rangées plus nombreuses

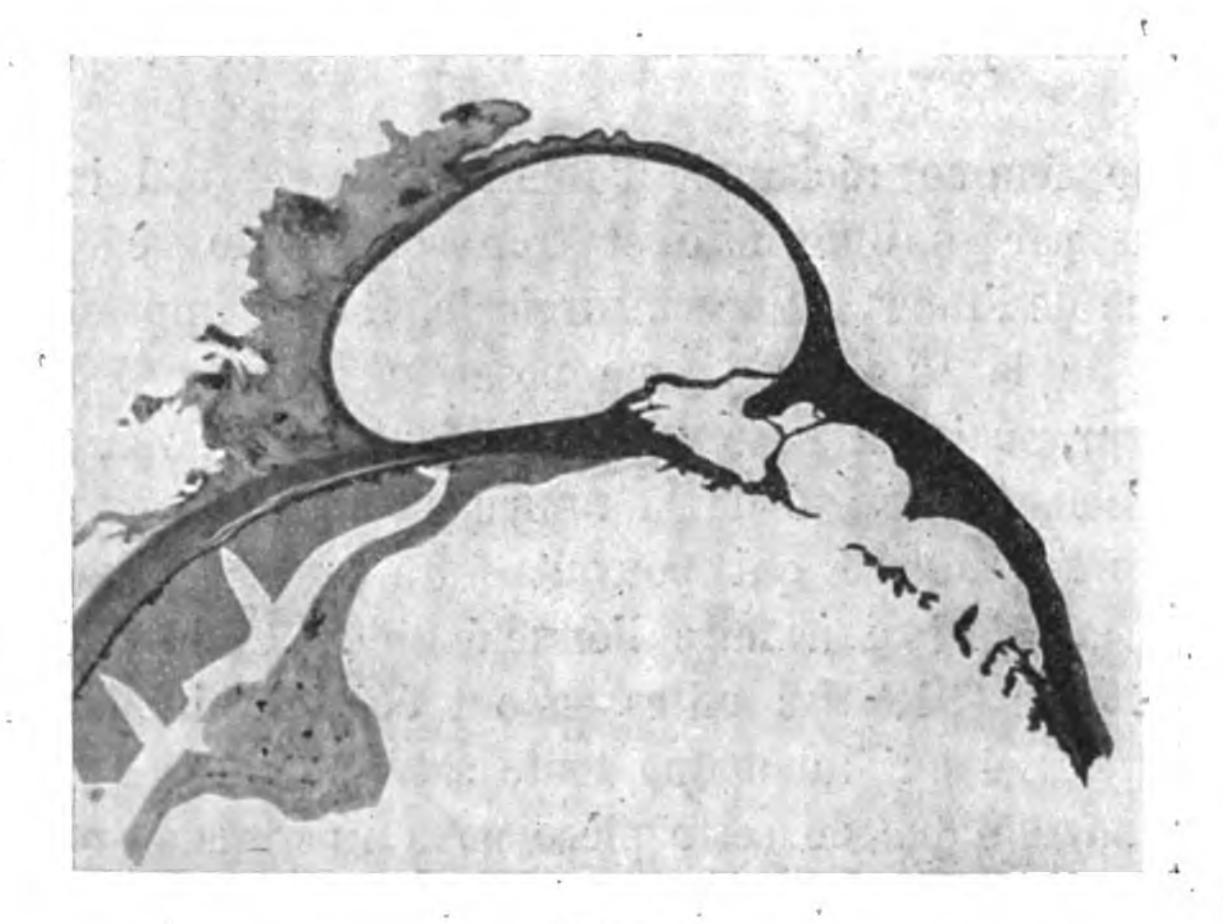


Fig. 3.
Segment antérieur de l'oeil. La section passe au niveau de la perforation de la sclérotique.

de cellules, dont les plus superficielles sont aplaties. Elles sont également bien distinctes des cellules endothéliales, décrites dans certains kystes séreux spontanés de la sclérotique, et qui n'ont qu'une seule couche de cellules plus irrégulièrement disposées. Dans la cavité du kyste il existe une certaine quantité de sang.

Sur d'autres séries de coupes on constate une cavité kystique beaucoup plus aplatie contre la paroi externe de l'oeil; elle est tapissée du même épithélium, mais les rapports avec la sclérotique sont tout à fait différents. Il existe en effet une large interruption de la membrane fibreuse cor-

respondent à l'ancienne plaie de la sclérotique; les bords de la solution de continuité, arrondis et un peu épaissis en massue (Fig. 3), s'avancent en éperons; ils sont tapissés par la membrane uvéale qui, partant de leur face profonde, se recourbe et se continue un peu sur la face externe de la sclérotique. A ce niveau toute la région de la base de l'iris et du corps ciliaire est bouleversée; le tissu irien est épaissi et contient de nombreuses cellules d'infiltration; dans le corps ciliaire on voit de larges vacuoles, tapissées de pigment et disposées en séries décroissantes en allant d'avant en arrière. Il existe surtout de minces prolongements vers le centre de l'oeil, qui sont formés par de petits diverticules kystiques très irréguliers, dont la couche superficielle est pigmentaire et dont la paroi interne est constituée par des cellules épithéliales, dont les assises ont la même disposition régulière que celle des kystes extraoculaires.

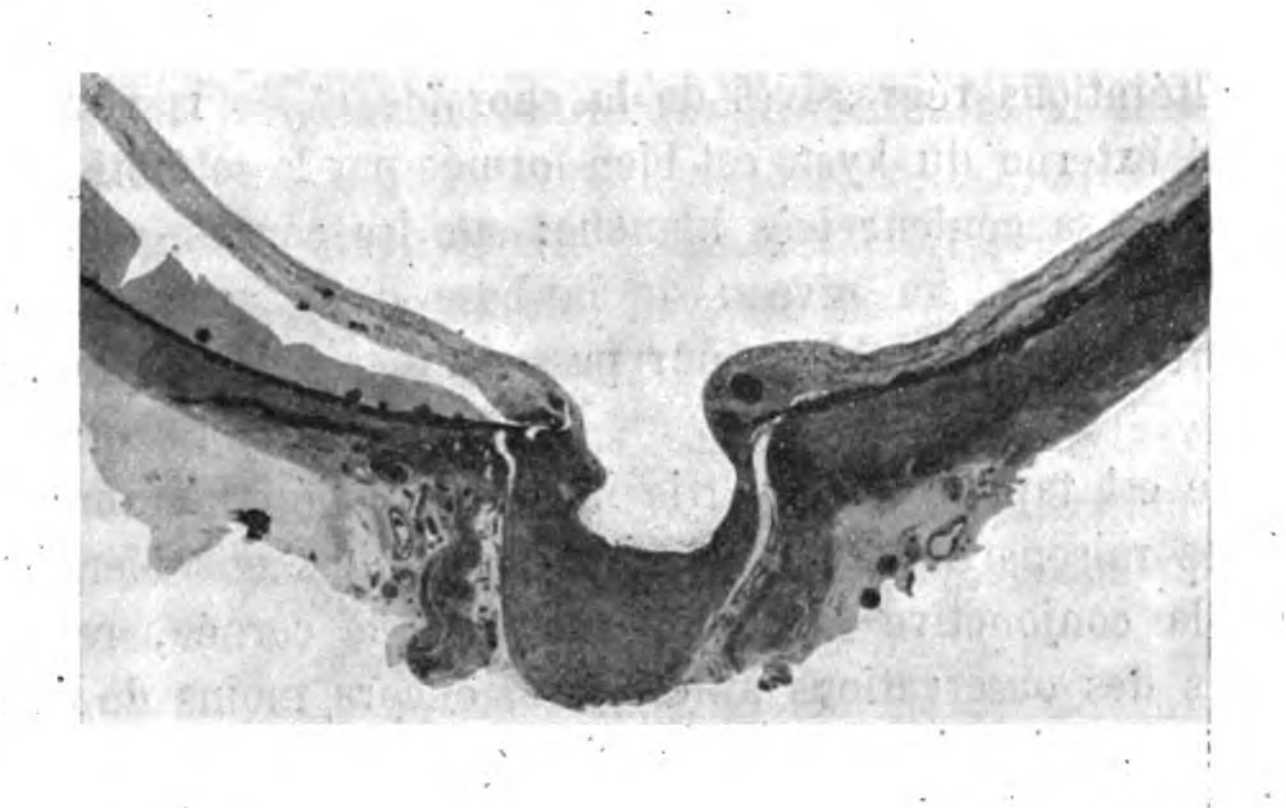


Fig. 4.
Segment postérieur montrant l'excavation profonde de la papille.

Ces prolongements suffisent à prouver qu'il s'est fait une pénétration de l'épithélium conjonctival dans la cavité de l'oeil et c'est la véritable cause de ces kystes par invagination à la fois extra et intraoculaires. L'oeil ne contenait pas de cristallin qui avait été probablement expulsé au moment du traumatisme.

2. Dans le segment postérieur (Fig. 4) on constate une très profonde excavation glaucomateuse avec un foyer hémorragique près du bord de la cupule.

La choroïde est très altérée. A sa face interne est appendue toute une série de corps arrondis, plus ou moins pédiculés, décrits dans les vieilles lésions hémorragiques ou inflamatoires de la choroïde et qu'on a désignées sous le nom de pseudoglandes de la lame vitrée; on en retrouve

jusqu'à l'extrémité postérieure près de l'excavation de la papille; quelques-unes détachées de la choroïde ont accompagné la rétine décollée artificiellement. La rétine présente également des lésions régressives: placards de choriorétinite, aspect oedémateux, dissociation des couches des grains. Les prolongements des cellules visuelles, cônes et bâtonnets, ne sont plus reconnus, le pigment rétinien est bouleversé. Il existe enfin d'anciens foyers hémorragiques dans le vitré et sous la choroïde.

* * *

Les lésions rencontrées dans cet oeil peuvent se résumer de la façon suivante:

1. Kyste multiloculaire développé dans la sclérotique à la suite d'une plaie pénétrante, tapissé par l'épithélium de la conjonctive et communiquant avec des prolongements analogues dans la cavité de l'oeil; ces formations ont bouleversé une partie de la région ciliaire et de l'iris.

2. Glaucome absolu, caractérisé par l'excavation de la papille et par différentes altérations régressives de la choroïde et de la rétine.

La paroi externe du kyste est bien formée par la sclérotique distendue, reconnaissable à sa couleur très blanche; sur les coupes, elle en a exactement la structure et, au niveau de la base d'implantation, on voit les faisceaux fibreux se dédoubler pour passer de la sclérotique sur la paroi kystique.

Le kyste est tapissé à sa partie interne par l'épithélium conjonctival; j'ai donné les raisons devant faire admettre qu'il s'agit bien ici de l'épithélium de la conjonctive et non de celui de la cornée, rencontré dans quelques-unes des observations antérieures, encore moins de l'endothélium reconnu dans certains kystes spontanés, qui ne sont peut-être que des lymphangiectasies. Cet épithélium est exactement le même dans les prolongements intraoculaires du kyste.

Dès lors, je crois qu'on peut interprêter les lésions da la façon suivante: au moment de la plaie pénétrante par l'instrument tranchant, il s'est fait une invagination de la conjonctive. Celle-ci a proliféré dans la chambre antérieure et dans la région ciliaire; plus tard elle a franchi ou distendu la plaie sclérale, mal cicatrisée en raison de l'enclavement d'une partie de l'uvée et, se coiffant du tissu fibreux de la sclérotique, elle a formé un kyste d'apparence multiloculaire, qui s'est développé progressivement. Si les kystes intraoculaires par invagination ne sont pas rares, au contraire la production de kystes à la fois intra et extraoculaires, d'origine traumatique, n'a guère été signalée et, à part l'observation de Morax et Duverger, que j'ai signalée au début et qui se rapporte à un traumatisme chirurgical, je n'en ai pas vu d'autres publiées dans la littérature medicale. Ces auteurs ne croient pas devoir rattacher à l'hypertonie les poussées d'irritation qu'ils ont constatées; pour eux, le glaucome, s'il existe, est toujours secondaire et ne survient que dans une période tardive.

L'examen anatomique de l'oeil en totalité, que j'ai pu pratiquer, fait croire que, pour mon cas du moins, le processus glaucomateux a joué un rôle très important. Cet oeil n'a jamais été atteint d'iridocyclite traumatique, le corps ciliaire, dans la partie opposée à la blessure, est absolument sain; par contre il y a eu effacement complet de la chambre antérieure et oblitération de l'angle iridokératique. D'ailleurs les lésions, que nous retrouvons dans cet oeil d'une femme de 19 ans, sont celles d'un glaucome absolu très ancien. Je pense donc que l'hypertension intraoculaire a commencé très peu de temps après la blessure et, au lieu de produire une distension générale de la coque oculaire, une hydrophtalmie, elle a eu de la tendance à refouler au dehors le kyste par inclusion épithéliale, qui avait commencé à se former dans la cavité oculaire.

Pour que ces conditions soient remplies, il faut évidemment que la cicatrice scléro-cornéenne soit ou peu résistante ou incomplète, en raison de l'interposition d'un lambeau d'iris, de capsule, ou même de conjonctive. Or, ceci n'est pas absolument rare dans les ruptures de la sclérotique par exemple, ou à la suite d'un traumatisme chirurgical. Dès lors, on doit se demander si certains staphylômes, certaines cicatrices ectatiques accompagnant des glaucomes persistants, ne sont pas dûs à ces invaginations de l'épithélium cornéen ou conjonctival. En tout cas, il serait intéressant de rechercher avec soin ces inclusions dans les yeux où la cicatrice, dite filtrante, au lieu d'amener la cessation des phénomènes glaucomateux, n'a fait que les accentuer et a produit des accidents douloureux qui ont nécessité l'énucléation.

[Aus der Universitäts-Augenklinik des Hofrats Prof. E. Fuchs in Wien.]

Über Stauungspapille und Abduzenslähmung bei Chlorose.

Von Prof. Dr. J. Meller.

Nachdem Hirschberg zuerst im Jahre 1877 auf die Erkrankungen des Sehnerven bei Anämien hingewiesen und später auch einen Fall von Stauungspapille bei Chlorose mit dem charakteristischen ophthalmoskopischen Befunde (bedeutende Prominenz bei nur geringer Rötung der Substanz der Papille, sehr verschwommene Grenzen, starke Verbreiterung und Schlängelung der Venen) beschrieben hatte, wurde diese Tatsache bald von vielen anderen Autoren bestätigt. In der 2. Auflage des Handbuches gibt Groenouw eine Zusammenstellung der diesbezüglichen Literatur bis zum Jahre 1900.

Ist der Befund einer Stauungspapille schon an und für sich geeignet, den diagnostischen Gedankengang in das Gebiet der Hirntumoren abzulenken,

so kann die Gefahr dieses Irrtums noch erhöht werden durch das gleichzeitige Bestehen anderer nervöser Symptome, wie sie bei Hirntumoren regelmäßig vorkommen, wie Kopfschmerzen, Schwindel und Erbrechen. Ganz besonders aber kann eine hinzutretende Augenmuskellähmung beitragen, das klinische Bild eines Hirntumors vorzutäuschen. Groenouw bringt drei Beispiele solcher Fälle aus der Literatur (Dieballa, Neumann, Hugh), in welchen das Krankheitsbild der Chlorose durch Stauungspapille und einseitige Abduzenslähmung kompliziert war.

Seither befaßte sich noch Hawthorne (British Med. Journ. 1902), in dessen Arbeit man auch eine ausführliche Zusammenstellung besonders der englischen Literatur über die ganze Frage findet, auf Grund einer Eigenbeobachtung von Stauungspapille und Abduzenslähmung bei Chlorose eingehend mit diesem Symptomenkomplex.

Ein gleicher Fall ist ferner von Remes (Casop. ces. lik. 1902) beschrieben worden, wo bei einem chlorotischen 16jährigen Mädchen eine doppelseitige Stauungspapille auftrat, verbunden mit einer geringen Parese des linken Abduzens. Unter Eisenbehandlung verschwanden die Symptome in 6 Monaten.

Ich bin in der Lage, den hier verzeichneten Fällen einen gleichartigen neuen anzureihen.

Elsa A., 14 Jahre alt. Anamnese: Vor ungefähr 9 Wochen begannen bei der Patientin als erste Krankheits-Erscheinung mäßige Kopfschmerzen aufzutreten, die in die Gegend der Schläfe lokalisiert wurden. Schon wenige Tage darauf merkte Patientin, daß sie mit dem rechten Auge alles wie verschleiert sehe, und daß dies Auge nach einwärts schiele. Zugleich war Doppeltsehen aufgetreten. Das Schielen mit dem rechten Auge dauerte 3 Tage, worauf das linke Auge stark nach einwärts geschielt haben soll, während das rechte Auge sich geradestellte. Das Doppeltsehen soll namentlich beim Blick in die Ferne und nach links auffallend gewesen sein. Zugleich mit den Kopfschmerzen waren auch heftige Nackenschmerzen aufgetreten. Dieselben bestanden auch bei vollkommener Ruhe des Kopfes und der Halswirbelsäule. Alle diese Erscheinungen dauern bis heute, wenn auch in geringerem Grade, an. Das Schielen des linken Auges hat sich fast ganz zurückgebildet, doch besteht noch bei bestimmten Blickrichtungen Doppeltsehen. Bei Beginn der Kopfschmerzen soll Patientin auch Ohrensausen gehabt haben. In letzterer Zeit sollen die Füße einigemale geschwollen gewesen sein. Vor 5 Monaten erste Menstruation, seither regelmäßig, wenn auch spärlich. Seit jener Zeit ist sie auffallend blaß geworden und hat wenig Appetit. Früher war sie immer gesund. Für Lues keine Anhaltspunkte.

Stat. praes. Deutliche Parese des Rectus externus des linken Auges mit entsprechenden Doppelbildern. Die übrigen Augenmuskeln normal. Pupillen normal. Sehschärfe: rechtes Auge $^6/_{12}$, Gl. b. n.; linkes Auge $^6/_8$ Hypermetropie im aufrechten Bilde gemessen $^1/_2$ D.

Fundus. Rechtes Auge: Papille 4 Dioptrien geschwollen, von rötlichglasigem Aussehen, Grenzen ganz verwaschen. Auf ihr einige stecknadelspitzgroße Blutungen. Der Gefäßursprung ist von einer grauweißen Trübung bedeckt. Die Venen stark gefüllt, geschlängelt verlaufend, verschwinden am Rande der Papille, und werden erst wieder in einigem Abstande im Fundus

sichtbar. Die Arterien sind auf der Papille selbst nicht zu sehen, auf der Netzhaut sind sie von ziemlich normalem Aussehen.

In der Makulagegend auf etwas dunklem Grunde eine Reihe ziemlich scharf begrenzter weißer Fleckchen, die sich um die Makula herum anordnen und gegen die Papille zu radiäre Streifen bilden. Linkes Auge. Ähnlicher Befund. Die Schwellung der Papille ist etwas geringer (2 D.). In der Makula einige stark lichtbrechende, hell-leuchtende, weiße Stippchen.

Nervenbefund: im übrigen normal.

Urinbefund normal. Aus dem Blutbefunde hebe ich hervor, daß die Zahl der roten und weißen Blutkörperchen der Normalen entspricht, dagegen der Hämoglobingehalt auf 40 $^0/_0$ herabgesetzt ist.

Therapie: Liquor Ferri albuminati Drees, Solutio arsen. Fowler, Sanatogen, Mastkur, Bettruhe.

Rasche Verbesserung des Allgemein-Zustandes und des Sehnerven-Befundes. Die Schwellung der Papille wird sehr locker, macht den Eindruck einer ödematösen Durchtränkung des Gewebes.

Die Parese des Rect. ext. in 2 Wochen verschwunden.

Nach 2 Monaten waren die Papillen wohl blaß geworden, aber die Sehschärfe und das Gesichtsfeld normal geblieben. So fand ich auch den Zustand 10 Jahre später. Die Patientin war gesund geblieben. Nur die blasse Farbe der Papillen deutet auf einen abgelaufenen Prozeß im Sehnerven hin.

Die Schwierigkeit der Diagnose in diesem Falle war auch hier hervorgerufen durch die Kombination der Stauungspapille mit dem Befunde einer Parese des Abduzens. Aus der Anamnese scheint sogar hervorzugehen, daß eine allerdings wieder rasch verschwindende Lähmung des Abduzens im andern Auge vorhanden gewesen war. Es lag gewiß nahe, an einen Erkrankungsherd im Gehirn (Tumor) zu denken. Nur das Fehlen anderer Symptome von seiten des Gehirnes ließen die Vermutung auftauchen, daß die sämtlichen Erscheinungen doch nur von der Chlorose herstammen könnten. In dem Krankheitsbilde aller dieser Fälle trat die Abduzensparese gegenüber den Sehnervenveränderungen, sowohl was Intensität als Dauer anbelangte, entschieden zurück, ließ aber ihren Zusammenhang mit der Stauungspapille dadurch erkennen, daß sie erst nach Auftreten der letzteren erschien und wieder früher verschwand, bevor noch die Papille ihr normales Aussehen angenommen hatte.

Dieser Symptomenkomplex der Stauungspapille und ein- oder doppelseitiger Abduzenslähmung bekommt nun ein besonderes Gepräge durch den Umstand, daß nie andere Augenmuskeln dabei affiziert waren. Dadurch wird gleichfalls der Gedanke nahe gelegt, daß diese beiden Erscheinungen in enger Beziehung zueinander stehen, vielleicht durch dieselbe Ursache hervorgerufen werden.

Die Erklärung stößt aber auf große Schwierigkeiten. Schon die Genese der Stauungspapille bei Chlorose ist noch immer nicht klargestellt. Gowers sprach die Meinung aus, daß der Prozeß ein entzündlicher sei. Er vermutete, daß die in diesen Augen fast immer bestehende Hypermetropie einen gewissen Einfluß auf die Bildung einer Neuritis ausübe,

und nahm an, daß bei Hypermetropie eine Kongestion der Papille leicht zustande komme, aus der sich dann eine echte Neuritis entwickeln könne. Nach unsern heutigen Anschauungen können wir uns dieser Ansicht nicht anschließen. Man könnte allerdings zugeben, daß das Bild einer gewöhnlichen Neuritis bei einem chlorotischen Blutbefunde durch die Beschaffenheit des Blutes selbst etwas geändert werden könne. Die Chlorotischen haben an und für sich große Neigung zu Ödemen. Diese Ödeme, die sich gewöhnlich in der Knöchelgegend und im Bereiche der Augenlider zeigen, sind nach Leube durch die mit der Blutarmut gewöhnlich einhergehende Hypalbuminose und durch die sekundär eintretende schlechte Ernährung der Blutgefäßwände, in zweiter Linie durch die Insuffizienz der Herztätigkeit bedingt. So könnte man sich vorstellen, daß diese Neigung zu Ödembildung auch im Verlaufe einer vielleicht nur leichten Neuritis das Bild einer Stauungspapille hervorrufe. In diesem Sinne will auch Schmidt-Rimpler die Stauungspapille bei Chlorotischen aufgefaßt wissen, indem er sagt: „Die Neuritis optica bei Chlorose verknüpft sich bisweilen mit einer starken ödematösen Schwellung und kann so den Anschein einer Stauungspapille gewinnen. Jedoch wird man bei Chlorotischen und Anämischen immer eher an die Möglichkeit einer von der Blutmischung abhängigen, wässerigen Durchtränkung des Gewebes, die sich zu einer einfachen Neuritis hinzugesellte, denken müssen, als an eine von intrakranieller Druckzunahme abhängigen Stauungspapille. Man kann hier annehmen, daß es sich um eine einfache, infolge von Akkommodations-Überanstrengung und dgl. entstandenen Papillenhyperämie handelte, welche zu sekundären Ausschwitzungen Veranlassung gab. Es entspricht dies auch den Angaben von Gowers und Williams, die häufig Hyperopie bei diesen neuritischen Affektionen fanden. Allerdings liegt auch die Möglichkeit vor, daß gelegentlich eine Blutung in die Sehnervenscheide die Stauungspapille veranlaßt."

Diese Annahme der Entstehung einer Papillenhyperämie durch Hypermetropie, bzw. durch Akkomodations-Anstrengung erscheint mir sehr fragwürdig. Gerade die hier in Rede stehenden Fälle von Kombination der Stauungspapille mit Abduzenslähmung sind ein Beweis, daß hier doch andre ernstere Ursachen zugrunde liegen müssen. Alle diese Fälle sind durch eine Reihe schwerer zerebraler Symptome ausgezeichnet, wie heftige Kopfschmerzen, Schwindel, Erbrechen, Symptome, die das Bild eines Gehirntumors vortäuschten, bzw. als ein Zeichen einer intrakraniellen Drucksteigerung aufzufassen waren. Daher finden wir zur Erklärung der Stauungspapille bei Chlorotischen auch alle jene Anschauungen herbeigezogen, welche zur Erklärung der Stauungspapille bei Gehirntumoren vorgebracht wurden. Die ursprüngliche Theorie von Gräfe, daß eine durch die allgemeine intrakranielle Drucksteigerung bewirkte Kompression der Sinus cavernosi mit der dadurch erfolgten Stauung in der Vena ophthalmica superior zu dem Ödem der Papille Veranlassung gebe, würde deswegen für unsre Fälle

ansprechend erscheinen, weil bekanntlich der Nervus abducens in inniger lokaler Beziehung zum Sinus cavernosus steht und durch eine Kompression des letzteren, bzw. eine pathologische Veränderung in ihm in Mitleidenschaft gezogen werden könnte. Stauungspapille kombiniert mit Abduzenslähmung bei Fehlen sonstiger Lokalsymptome könnte demgemäß auf eine Erkrankung des Sinus cavernosus bezogen werden. Wäre die Annahme von Gräfe richtig, dann wäre allerdings zu erwarten, daß wenigstens die Mehrzahl der Fälle von Stauungspapille überhaupt mit Abduzenslähmung verbunden seien, was nicht zutrifft. Andrerseits ist es doch auch schon sichergestellt (Sesemann), daß infolge der ausgedehnten Verbindungen der Vena ophthalmica superior und inferior mit der Facialvene bei einer Behinderung des Blutabflusses im Sinus cavernosus durchaus keine Stauungen in der Vena centralis retinae aufzutreten brauchen.

Eine neue Meinung über die Entstehung der Stauungspapille bei Chlorotischen vertritt Hawthorne. Dieser Autor versucht in seiner interessanten Abhandlung nachzuweisen, daß die gemeinschaftliche Ursache, welcher diese beiden Symptome (Stauungspapille und Abduzenslähmung) ihre Entstehung verdanken, eine intrakranielle Thrombose sei.

Daß die Chlorosis zu jenen Krankheiten gehört, welche zu spontanen Thrombosierungen von zerebralen Venen und Sinus führen kann, ist eine nachgewiesene Tatsache. Ebenso sicher ist es, daß eine intrakranielle Thrombose zu einer doppelseitigen Neuritis, bzw. Stauungspapille Veranlassung geben kann (Jansen). Der Umstand, daß auch in hohen Graden von zerebraler Thrombose optische Neuritis fehlen kann, braucht weiter nicht aufzufallen. Die Stauungspapille fehlt ja auch gelegentlich bei Hirntumoren. Der Grad und die Ausdehnung des thrombotischen Vorganges kann sehr verschieden sein, und entsprechend stark und verschieden sind dann die klinischen Manifestationen. „Sicher ist, daß ausgebreitete Sinusthrombosen gefunden werden, ohne daß während des Lebens des betreffenden Individuums auch nur ein Hirnsymptom darauf hingedeutet hätte. Die Sinusthrombose als solche kann also ganz latent verlaufen und nicht diagnostizierbar sein“ (Leube). Das Krankheitsbild zeigt die verschiedensten Abstufungen.

Auf der einen Seite des Krankheitsbildes der intrakraniellen Thrombose gibt es fatale Fälle. Delirium, Coma, Hemiplegie und doppelseitige Stauungspapille erweisen sich bei der Autopsie hervorgerufen durch Thrombose der intrakraniellen Venen und Sinus. Dann gibt es weniger schwere Fälle mit geringen zerebralen Störungen und Stauungspapille. Dann gibt es Fälle von Chlorose mit extremen Kopfschmerzen, Erbrechen und einer Augenmuskel-Lähmung; schließlich findet man Fälle nur mit Augenmuskel-Lähmung und Neuritis, und endlich nur Neuritis ohne andre Symptome. Alle diese verschiedenen Gruppen seien aber durch denselben pathologischen Prozeß hervorgerufen, die Thrombose von intrakraniellen Sinus und Venen,

und die Verschiedenheit sei nur bedingt durch verschiedene Grade und Ausdehnung des Prozesses.

Man müsse sich dabei nicht vorstellen, daß der Thrombus so gelegen sei, daß er auf mechanische Weise die Rückkehr des Blutes von den Augen behindere. Ein Thrombus habe hier vielmehr die Bedeutung einer Volumvermehrung im Schädelinnern, also praktisch dieselbe Bedeutung wie ein Gehirntumor, und auf welche Weise man immer auch für die letzteren die Stauungspapille erklären will, das eine sei sicher, daß weder Größe noch Lage des Tumors irgend eine ausschlaggebende Rolle spielen. Außerdem dürfe man nicht vergessen, daß die Bildung eines Thrombus gefolgt sein könne von Veränderungen in den betreffenden Nervengeweben selbst (Hämorrhagien, Ödem, Erweichungen usw.), so daß bei entsprechender Lage eines solchen Herdes entweder das Zentrum oder der Stamm irgend eines Gehirnnerven darunter leiden kann.

Um diese Ansicht weiter zu stützen, zieht Hawthorne die Neuritis optica bzw. Stauungspapille bei Mittelohr-Eiterungen herbei. Allerdings behaupten Autoren, daß Neuritis optica bei Mittelohr-Erkrankungen vorkommen könne ohne irgend eine intrakranielle Komplikation. Aber in den meisten Fällen ist es zweifellos ein Symptom einer ernsten Affektion im Schädel: Abszeß, Meningitis oder Sinusthrombose usw., ganz besonders letzterer. Nach Newton Pitt ist die Neuritis bei Ohraffektionen sogar nur selten hervorgerufen durch Meningitis, und auch nicht häufig durch Abszeß. Es sind eine Reihe von Fällen bekannt, wo nach Entfernung von Thromben aus dem lateralen Sinus die Symptome rasch verschwanden. Verschiedene andre Tatsachen deuten darauf hin, daß bei Ohren-Erkrankungen die Neuritis optica, welche gelegentlich kompliziert ist, mit Augenmuskel-Lähmungen, besonders des sechsten, bedingt ist durch eine Sinusthrombose, welche keine andern Symptome setzt. Solche Tatsachen sind spontaner Ausgang in Heilung, Auftreten, bzw. Zunahme der Symptome nach der Operation. Ich führe hier den Fall von Clarence A. Veasey (Ophthalmic Record June 1899) etwas ausführlicher an, weil vor kurzem von andrer Seite (Wiener Ophthalmologische Gesellschaft, Ruttin, Sitzung vom 17. Februar 1913) über eine ähnliche Erfahrung berichtet wurde.

In dem Falle von Veasey war unmittelbar vor der Operation, welche am 3. Tage nach Einsetzen der zerebralen Symptome (Kopfschmerzen und Erbrechen) stattfand, außer einer leichten Verschleierung der Papille und stärkeren Füllung der Venen nichts Pathologisches zu sehen, so daß man die Diagnose auf beginnende Neuritis optica nur mit einer gewissen Wahrscheinlichkeit machen konnte. 24 Stunden nach dem operativen Eingriffe (Eröffnung des Warzenfortsatzes, Ausräumung der erkrankten Sinus) war schon eine beträchtliche Schwellung der Papille eingetreten, welche nun in den nächsten Tagen rasch zunahm und bis auf 6 Dioptrien stieg. Eine Woche nach der Operation trat dann noch eine leichte Schwäche der

Akkommodation auf und eine Parese des Rectus externus des rechten Auges mit entsprechender Diplopie, welche 2 Wochen später wieder verschwunden war. Noch 6 Wochen nach der Operation bestand eine Schwellung von ungefähr 2 Dioptrien. Erst ungefähr 2 Monate später war die Schwellung verschwunden. Es muß noch ausdrücklich hervorgehoben werden, daß die Kopfschmerzen und das Erbrechen durch die Operation sofort beeinflußt worden waren.

Es ist gewiß bemerkenswert, daß wir bei so verschiedenen Krankheiten wie Chlorose und Mittelohr-Erkrankungen denselben Symptomenkomplex vorfinden: Neuritis optica bzw. Stauungspapille und Augenmuskel-Lähmung. Die Annahme einer Thrombose scheint eine Erklärung zu sein, welche eine gewisse Wahrscheinlichkeit für sich hat. Dazu kommt noch nach Hawthorne als ein weiterer Umstand das Vorkommen von Neuritis nach Blutungen. Die dadurch bedingten Blutveränderungen an und für sich sowie der schädliche Einfluß des Blutverlustes auf die Herztätigkeit und den Blutstrom begünstigen die Entstehung von Thromben. Es ist daher nicht unwahrscheinlich, daß auch in den Fällen von Neuritis optica nach Blutverlusten Thrombosen als die eigentliche Ursache angesehen werden müssen. Als eine weitere Stütze dieser Ansicht Hawthornes möchte ich auf jene Fälle verweisen, bei welchen nach starken Blutverlusten auch Abduzenslähmungen beschrieben wurden. In diesem Centralblatt berichtete Neuburger (Juni 1902) über einen Fall, in welchem nach einer starken Magenblutung, welche zur Bewußtlosigkeit führte, Doppeltsehen auftrat, das der Patientin, einem 19jährigen Mädchen, bald nach dem Erwachen auffiel. Es bestand eine deutliche doppelseitige Abduzensparese bei normalem Fundus. In kurzer Zeit trat Heilung ein, und die Patientin blieb auch seither gesund, so daß dieses Doppeltsehen nicht der Vorbote eines schweren Leidens gewesen sein konnte. In dem 2. Falle (schwerer Blutverlust bei einer Geburt), in welchem 12 Tage später eine Neuroretinitis ophthalmoskopisch festgestellt wurde, trat weitere 5 Tage später eine beiderseitige Abduzenslähmung auf, welche in 2 Wochen wieder verschwunden war. In diesem Falle hatte in den ersten Tagen nach der Geburt auch bestanden: Leichte Ptosis, Unmöglichkeit, die Augen nach oben zu bewegen, also Störungen im Oculomotorius, ferner Trismus sowie erhebliche Sensibilitätsstörungen und Schmerzen im Trigeminusgebiet.

Neuburger sucht die Erklärung in einer neuritischen Affektion der betreffenden Nerven, wozu ihm freilich als hauptsächlichster Beweis die „Neuritis" des Nervus opticus dienen muß. Er selbst erwähnt die große Seltenheit der Entstehung von Polyneuritis überhaupt nach akuten Blutverlusten, und ebenso auch den Umstand, daß er in der Literatur keinen Fall finden konnte, wo in den motorischen Augen- und in andern Gehirnnerven nach akuten Blutverlusten Neuritis vorgekommen wäre (abgesehen von der sogenannten Neuritis optica). Betreffend die sehr auffallende hervorragende Beteiligung des Abduzens weist er auf den Umstand hin, daß bei Polyneuritis, wenn dabei Gehirnnerven befallen werden, der Abduzens

häufiger erkrankt als der Oculomotorius, ohne daß man dafür eine Erklärung geben könne. Wenn wir also auch hier wieder denselben Symptomenkomplex (Stauungspapille und Abduzenslähmung) antreffen, so wäre durch die Annahme einer Thrombose im Sinus cavernosus eine plausiblere Erklärung für die Mitbeteiligung der beiden Abduzens geschaffen, ebenso wie auch die Symptome im Bereiche des Oculomotorius und Trigeminus eine ausreichende Erklärung finden würden.

„Da die laterale Wand des Sinus von dem Blatte der Dura mater gebildet wird, innerhalb welcher die Nn. oculomotorius und trochlearis, sowie der erste Ast des Quintus verlaufen und der Nervus abducens außerdem den Sinus cavernosus direkt durchsetzt, so ist es begreiflich, daß diese Nerven bei einer Thrombose des Sinus leicht affiziert werden, und Augenmuskel-Lähmungen, sowie Neuralgien im Gebiet des ersten Astes des Quintus im Verlaufe der Thrombose des Sinus cavernosus sich einstellen“ (Leube, Spezielle Diagnose der innern Erkrankungen).

So dürfte auch ein Fall unserm Verständnis näher gerückt werden, welcher von Herrmann in dieser Zeitschrift 1893 veröffentlicht wurde, wo bald nach der Extraktion eines oberen Backenzahnes eine doppelseitige Stauungspapille mit schwerster Sehstörung und außerdem rechts eine leichte Abduzensparese sich einstellte. Ein Tumor war auszuschließen. Der Verfasser nahm daher eine Blutung an der Basis cranii infolge starken Pressens des Patienten bei der Extraktion an. Ich glaube aber, daß eine von den Venen des Oberkiefers bis zum Sinus cavernosus sich fortpflanzende Thrombose eine viel näherliegende Erklärung abgibt.

Fassen wir kurz zusammen:

Man hat den Symptomenkomplex der Neuritis, bzw. Stauungspapille mit Abduzenslähmung beobachtet bei Chlorose, bei Otitis media, nach schweren Blutverlusten, nach Zahnextraktion. Sein Vorkommen bei so differenten Erkrankungen findet die ansprechendste Erklärung in der Annahme thrombotischer Vorgänge im Sinus cavernosus. Gerade bei der Chlorose besteht große Neigung des Blutes zu gerinnen und somit auch Neigung zur Thrombenbildung. So hat man auch Thrombose der Vena centralis retinae bei Chlorose beobachtet (Ballaban). Die Meinung dieses Autors, daß manche als Neuritis optica bei Anämie beschriebenen Fälle als Venenthrombose zu deuten seien, ist für jene Fälle nicht unwahrscheinlich, in denen die Neuritis mit ausgedehnten Blutungen in der Netzhaut einhergeht.

Die Prognose der Sehnerven-Erkrankung bei Chlorose ist in jenen Fällen gut, in welchen der Patient noch rechtzeitig in die richtige Behandlung kommt. Wird infolge schlechter Deutung des Prozesses der Allgemeinzustand durch energische Quecksilber- und Jodkuren noch weiter verschlechtert, so kann der Prozeß mit schweren Störungen, selbst mit Vernichtung des Sehvermögens enden.

Zur Kenntnis der angeborenen Veränderungen der Sklera.

Von Prof. A. Peters in Rostock.

Die bisher bekannt gewordenen angebornen Veränderungen der Sklera betreffen meistens die Kapsel in ihrer ganzen Ausdehnung. Sie ist derartig verdünnt, daß das Pigmentlager durchschimmert und dem Augapfel einen ins bläuliche gehenden Farbenton verleiht. Nachdem derartige Einzelfälle in früherer Zeit beschrieben worden waren, konnte ich[1] die Erblichkeit dieser Anomalie in einer Familie nachweisen, bei welcher 4 Generationen betroffen waren und bald darauf wurde von Stephenson[2] ein weiterer Stammbaum mitgeteilt, der von Harman[3] ergänzt wurde. In einer neueren Mitteilung habe ich[4] darauf hingewiesen, daß die von englischen Autoren zuerst gefundene Koinzidenz von blauer Sklera mit Knochenbrüchigkeit auch in der von mir beschriebenen Familie zu finden ist und ich stimme mit Eddowes darin überein, daß wir es bei diesem merkwürdigen Zusammentreffen mit einer vererbbaren Minderwertigkeit oder mangelhaften Anlage des fibrösen Gewebes zu tun haben.

Eine anatomische Untersuchung eines derartigen Falles verdanken wir Buchanan[5], der feststellen konnte, daß die Hornhaut auf die Hälfte und die Sklera auf ein Drittel ihrer normalen Dicke reduziert war und zwar dadurch, daß die faserigen Elemente an Zahl verringert waren.

Die übrigen angebornen Veränderungen der Sklera betreffen nur Teile der Kapsel. Sehen wir von den zur Myopie führenden Verdünnungen am hinteren Augenpole ab, von denen wir noch nicht wissen, ob sie angeboren sind oder erst im Laufe des späteren Körperwachstums sich ausbilden, eine Frage, die die Vererbbarkeit dieser Anomalie im übrigen nicht berührt, so bleiben nur die Fälle von angebornen serösen Skleralcysten übrig, deren Entstehung Villard und Seefelder[6] auf eine frühzeitige Abschnürung eines konjunktivalen oder kornealen Epithelzapfens zurückführen und der nur klinisch beobachtete Fall von Percival Hay[7], der von seinem Autor als Pseudokolobom der Sklera bezeichnet wird. Da dieser Fall mit dem nachher zu beschreibenden wenigstens einige Ähnlichkeit hat, so seien hier kurz die wichtigsten Daten angeführt.

---

[1] Klin. Monatsbl. f. Augenheilk. 1908.
[2] The Ophthalmoscope 1910, S. 330.
[3] The Ophthalmoscope 1910, S. 559.
[4] Klin. Monatsbl. f. Augenheilk. 1913, I, S. 594.
[5] The ophthalmic Review 1903, S. 140.
[6] Ergebnisse der Allg. Pathologie u. pathol. Anatomie des Auges von Lubarsch-Ostertag 1910, S. 586.
[7] The Ophthalmoscope 1907, S. 300.

Es handelte sich um ein neugebornes Kind, das außer der Augenanomalie noch weitere Mißbildungen an Lippen, Gaumen, Gehörgang, sowie eine abnorme Kopfgröße aufwies. Am rechten Auge war die Sklera im horizontalen Meridian außen und innen in einem dreieckigen Bezirk verdünnt, und zwar lag die Basis des Dreiecks am Limbus und seine Spitze nach dem Äquator zu. Eine Auftreibung bestand nicht; ebenso fehlten anderweitige Mißbildungen des Auges. Auch am andren Auge bestand eine ähnliche Anomalie, jedoch nur auf der temporalen Seite. In dem abnorm aussehenden Bezirke erschien die Sklera so dunkel wie die Pupille.

Die anatomische Untersuchung ergab, daß die Sklera im Bereiche dieser Stelle abnorm verdünnt war, während die hintere Sklerakapsel normale Dicke aufwies. Der Ciliarmuskel war in eine Art Ausbuchtung der Sklera eingelagert. Im übrigen fanden sich keine weiteren Anomalien, so daß auch keine Beziehungen zum Buphthalmus bestanden. Man wird mit dem Autor darin übereinstimmen, daß die dunkle Farbe der Flecke auf ein Durchschimmern des uvealen Pigmentes infolge starker Verdünnung der Sklera zurückgeführt werden kann. Weniger aber dürfte die Erklärung befriedigen, die die Anomalie als eine besonders ausgeprägte Form der nach Hay schon normalerweise vorkommenden Erscheinung hinstellt, die darin besteht, daß an der Korneoskleralgrenze im horizontalen Meridian auf eine kurze Strecke hin die Sklera verdünnt ist.

Sonst finde ich in der Literatur nur noch eine Notiz von Seefelder[1], die hierher zu gehören scheint. Auf einem mit angeborner Hornhauttrübung behafteten Auge zeigte die an die Trübung angrenzende Sklera zwischen Limbus und Ora serrata scharf umschriebene schiefergraue Flecken, ohne daß in deren Bereich eine Niveauveränderung bestand.

Die von mir beobachtete Veränderung habe ich[2] bereits an anatomischen Präparaten in der Berliner Ophthalmologischen Gesellschaft demonstriert und der Augapfel selbst ist genauer beschrieben in der Arbeit von Wirths[3] über angeborene Staphylome. Eine gesonderte Beschreibung der eigenartigen Anomalie scheint mir jedoch nicht unangebracht, weil sie in einer größeren, den Mißbildungen der Hornhaut gewidmeten Arbeit leicht übersehen werden kann. Die beigefügte Abbildung, welche das kongenitale Hornhaut-Staphylom sehr deutlich wiedergibt, gibt auch Aufschluß über die Veränderung der Sklera, die bis dicht an den Limbus reicht. Als ich den Bulbus zuerst betrachtete, war ich im Zweifel, ob ich bei dieser fast runden, dunklen Stelle, die von der übrigen Sklera scharf abgesetzt war, ohne daß ein Niveauunterschied bestand, nicht etwa die Hornhaut vor mir hatte, denn es war eine wirkliche „Hornhaut“, eine horn-

---

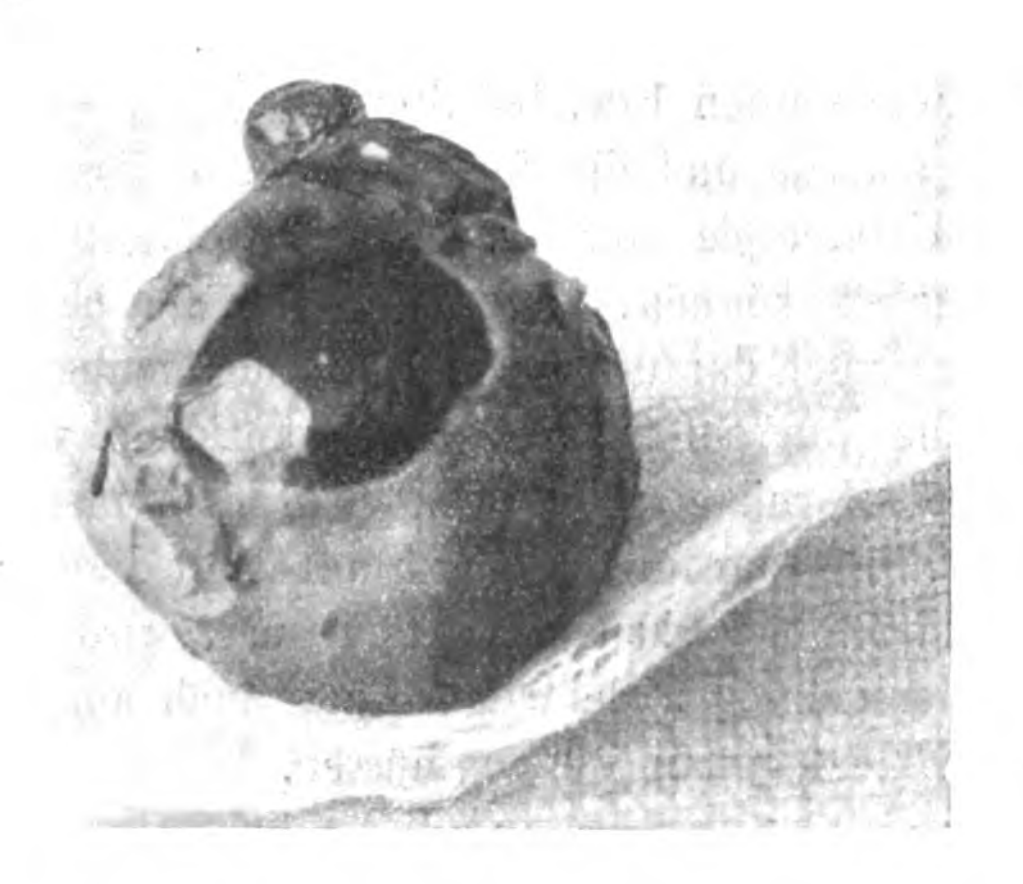
[1] Archiv für Augenheilk. 1905, Bd. 53, S. 108.

[2] Centralbl. f. Augenheilk. 1912, November.

[3] Deutschmann's Beiträge zur Augenheilk. Heft 86.

artige Masse, die dem Druck des Sondenknopfes kaum nachgab und beim Aufschlagen eines Sondenknopfes ein Geräusch gab, wie wenn man auf eine Zelloidinschachtel klopft. Da der Bulbus 30 Jahre in Alkohol gelegen hatte, dachte ich auch daran, daß er durch das Aufliegen der Bulbuswand auf dem Boden des Glases Veränderungen erlitten hätte. Dann hätte aber statt konvexer Oberfläche eine Abflachung oder eine Einbeulung bestehen müssen. Weitere Aufklärung brachte auch das Abschneiden einer kleinen Kalotte auf der gegenüberliegenden Seite, denn nun zeigte sich, daß diese hornartige Partie durchscheinend war, die dunkle Farbe demnach nur von der übrigen Pigmentauskleidung des Augapfels herrühren konnte. Die Netzhaut war an dieser Stelle abgelöst.

Die mikroskopische Untersuchung ergab nun einen sehr merkwürdigen Befund im Bereiche der so veränderten Sklera. Zunächst fällt auf, daß ein



mehrschichtiges Epithel mit kubischen Basalzellen ziemlich weit nach hinten bis an die Ora serrata reicht. Die Verdünnung der Sklera beginnt vom Kammerwinkel aus allmählich, während sie nach dem Äquator zu einen viel schrofferen Übergang bewirkt. In dem ganzen Bereiche der Verdünnung — die Sklera ist hier nur halb so dick als in den rückwärts gelegenen Teilen — ist das Gefüge ein dichteres und die Färbung eine dunklere, als in dem benachbarten Staphylomansatz bzw. in dem hinteren Teile des Bulbus, wo das Gewebe kernarm ist und aus lockeren, wellig verlaufenden Faserbündeln besteht. Die Struktur der verdünnten Partie ist eine lamelläre und zwischen den Lamellen finden sich längliche, gut gefärbte Kerne in reichlicher Anzahl, so daß man den Eindruck hat, die Hornhaut vor sich zu haben. Die oberste Schicht erscheint von dort an, wo das Epithel aufhört, etwas heller und enthält kleinere Schollen. Das ganze Gefüge dieser Schicht trägt hornartigen Charakter. Wo die Ver-

dünnung am Äquator aufhört, zeigt diese oberste Schicht kleinere Hohlräume, die mit einem faserigen Gewebe ausgekleidet sind. Nur an einzelnen Stellen erscheint die Sklera im Bereiche der Verdünnung etwas lockerer und weniger stark gefärbt.

Der Ciliarkörper ist nur nach dem Hornhaut-Ansatze zu mit diesem in Zusammenhang. Sonst ist er abgelöst und die Fortsetzung des Ciliarmuskels reicht auffallend weit nach hinten, und in der Aderhaut sind weit über die Ora serrata hinaus einzelne stärker gefärbte Stellen sichtbar, die an Muskelbündel erinnern. Die Aderhaut ist sehr arm an Gefäßen und an Chromatophoren, während diese auf der gegenüberliegenden Seite normal entwickelt sind.

Kurz zusammengefaßt handelt es sich bei diesem merkwürdigen Befunde um eine Pseudokornea neben der staphylomatös veränderten Kornea, und im Bereiche dieser abnormen Gewebspartie ist die Struktur der Aderhaut verändert. Diese abnorme Differenzierung des Skleralgewebes geht einher mit einer solchen des Hornhautgewebes, welches deutliche sklerale Beschaffenheit angenommen bzw. behalten hat.

Über die kausale und die formale Genese dieser Mißbildung, die geradezu als „Heterotopie der Kornea" aufzufassen ist, wird man erst ein Urteil abgeben können, wenn weitere Fälle bekannt werden. Einstweilen muß ich mich darauf beschränken, hervorzuheben, daß in dem schon erwähnten Falle von Seefelder die Koinzidenz von Skleralverdünnung und angeborner Hornhauttrübung, und in dem meinigen mit Staphylombildung vorlag. Bei der inneren Verwandtschaft dieser beiden Mißbildungen ist die Koinzidenz bemerkenswert, und man wird in Zukunft bei anatomischen Untersuchungen derartiger Fälle auch auf die Beschaffenheit der angrenzenden Sklera genau achten müssen.

Zur Kenntnis der Vossius'schen ringförmigen Trübung der vorderen Linsenfläche.

Von Dr. O. Purtscher in Klagenfurt.

Trotzdem das klinische Bild dieser Trübungsform schon vor Jahren von ihrem Entdecker (20) und seinem Schüler Keller (13) scharf gezeichnet und hinsichtlich seiner Ätiologie und Wesenheit einleuchtend vorgeführt wurde, ist die Anzahl der bisher von andrer Seite veröffentlichten Fälle eine im Verhältnis zu ihrer sicher nicht allzu großen Seltenheit recht bescheidene, so daß eine Erweiterung ihrer Kasuistik nicht unangebracht erscheint, wenngleich hier vorweggenommen werden soll, daß alle späteren Beschreiber der ersten klassischen Zeichnung des Typus kaum wesentlich Neues hinzuzufügen hatten und im großen und ganzen auch der Erklärung der Entstehungsweise, wie Vossius sie gab, voll beipflichteten.

Meine eignen Fälle sind folgende:

I. Alois W., 9 Jahre, Bahnwächterssohn aus Faak, hatte am 10. Juni 1909 von seiten eines andren Knaben einen Steinwurf gegen das linke Auge erlitten. War 4 mal bei einem Arzte. Befund am 16. Juni 1909 bei der Aufnahme in die Abteilung: Leichte konjunktivale und Ciliar-Injektion. Hornhaut klar. Pupille (wohl durch Atropin) maximal weit. Kein Hyphaema.

$S = {}^3/_{18} +$; mit $+ 1$ ${}^3/_8$.

Bei Durchleuchtung mit Planspiegel zeigt sich im Zentrum der vorderen Linsenfläche eine haarscharf gezeichnete zarte Kreislinie von etwa 3 mm Durchmesser. Bei seitlicher Beleuchtung war der Kreis unsichtbar.

In der Macula ein zarter, senkrecht gestellter, gegen die Papille konkaver Aderhautriß.

Atropin-Verband. Rechtes Auge normal.

26. Juni. Spiegelbefund fast unverändert.

Sehschärfe mit $+ 1$ D $= {}^3/_{15}$.

2. Juli. Kreislinie minder scharf, oben unterbrochen.

Sehschärfe mit $+ 1{,}5$ ${}^3/_{10}$.

10. Juli. Pupille trotz längeren Aussetzens der Atropinisierung noch ziemlich stark erweitert.

Ring spurlos verschwunden.

II. Peter W., 18 Jahre, Bauernsohn aus Windischgraz, erschien am 21. Juli 1909 in meinem Privat-Ambulatorium, mit der Angabe, er sei beim Holzspalten am 17. Juli 1909 von einem Holzstück gegen das linke Auge getroffen worden.

Therapie kalte Umschläge. Nach 2 Tagen hatte sich sein Zustand gebessert, verschlechterte sich aber angeblich infolge Erhitzung neuerlich.

Befund: Rechtes Auge normal. Pupille 3 mm. $S = {}^3/_3$.

Linkes Auge: ziemlich starke Ciliar-Injektion. Augapfel druckschmerzhaft, scheint etwas weicher. Hyphaema von 3 mm; auch auf der Iris etwas Blut. Kammer tiefer als rechts. Pupille 4 mm weit.

Sehschärfe (nach Atropin) $= {}^3/_{18}$.

Gläser bessern nicht. Mit Planspiegel ein schöner, scharf begrenzter Kreis von 3 mm Durchmesser in der Pupillarebene sichtbar.

Derselbe war auch bei fokaler Beleuchtung als grauliche Linie zu sehen; aber auch das Gebiet innerhalb des Kreises erschien — an Schichtstar erinnernd — ganz leicht getrübt.

Kein besonderer As. Sehnervengrenzen etwas unscharf. Macula normal. Kein Aderhautriß.

III. Urban St., 14 Jahre, Tagelöhnerssohn aus Leutsch in Steiermark, 14 Jahre alt, wurde am 13. Februar 1913 in meine Abteilung aufgenommen. Am 8. Februar 1913 war ihm, als er seinem Vater beim Steineklopfen zusah, ein Stein gegen das linke Auge geflogen.

Befund: Rechtes Auge normal. $S = {}^3/_4$, $+ 1$ D gleich.

Links mäßige konjunktivale und ciliare Injektion, ferner zwei größere Blutaustritte unter die Augapfelbindehaut in ihrem unteren Anteile.

Im unteren inneren Quadranten der Hornhaut eine 5 mm lange, schon 1 mm in der Lederhaut beginnende nahezu horizontale perforierende Rißwunde, in deren mittlerem Anteil ein hirsekorngroßer Irisvorfall (des Pupillarteils) eingekemmt war. Von dort aus zog an der Hornhaut-Hinterfläche ein 3 mm langer Blutstreif temporalwärts. Die obere Hornhaut-Wundlippe 3 mm

breit ziemlich stark getrübt. Pupille exzentrisch mäßig medianwärts verzogen, weiter als bei Sphinkterlähmung. Irisgewebe etwas verfärbt.

Bei Durchleuchtung mit dem Planspiegel genau im Zentrum der Linsenvorderfläche eine ziemlich scharfe kreisförmige Zeichnung von etwa 3,5—4 mm Durchmesser. Die Breite der Kreislinie nicht ganz gleichmäßig, durchschnittlich 0,5 mm. Im Innern des Kreises keine Trübung sichtbar.

Bei seitlicher Beleuchtung keine Spur vom Ringe zu sehen, dagegen dem Ringareal entsprechend eine exzentrisch gelegene ganz unregelmäßig begrenzte Anhäufung feinster weißlicher Pünktchen.

Im Glaskörper gröbere, größtenteils schleierartige, blutige, bewegliche Trübungen.

Beim Blick geradeaus aus der Gegend des hintren Pols ein intensiv grauweißer Reflex. Papille gerötet, ziemlich verwischt sichtbar. Von ihr temporal eine 4—5 Papillen-Durchmesser weit sich erstreckende, unscharf begrenzte, intensiv weiße Trübung der Netzhaut. Im vertikalen Meridian beträgt ihre Ausdehnung vier Papillen-Durchmesser; die helle Partie ist prominent, entspricht also einem Netzhaut-Ödem.

Sehschärfe = Finger exzentrisch auf 0,3 m.

14. Februar. Reposition der vorgefallenen Iris.

15. Februar. Ring spurlos verschwunden. Die Stippchengruppe aber bei fokaler Beleuchtung noch sichtbar.

Im umgekehrten Bilde läßt sich nun nach innen oben ein undeutlich begrenzter, zur Papille konzentrisch verlaufender Aderhautriß etwa $^{2}/_{3}$ Papillen-Durchmesser vom Sehnerven feststellen, der größtenteils noch von Blut bedeckt ist.

17. Februar. Sehschärfe = Finger unsicher auf 0,5 m.

19. Februar. Die letzten Spuren von Linsentrübung im auffallenden Licht verschwunden. Das Netzhaut-Ödem wesentlich kleiner und schwächer.

23. Februar. Blutige Glaskörper-Trübungen sehr verkleinert. Macula-Ödem noch 1,5 Papillen-Durchmesser groß.

26. Februar. Ödem wieder weiter rückgebildet.

Sehschärfe = Finger: 1,75 m nach außen, unsicher suchend.

12. März. Papille ziemlich scharf sichtbar, nicht mehr gerötet. Der schon früher konstatierte Aderhautriß findet sich im aufrechten Bilde unten außen, 1 Papillen-Durchmesser vom Opticus entfernt ihm konzentrisch, etwa 1 Papillen-Durchmesser lang. Oberhalb des horizontalen Meridians findet sich ein zweiter, zum ersten nahezu senkrechter, von oben nach unten außen verlaufend und in denselben Dimensionen.

Nach oben und nasal von der Papille ein ungefähr dreieckiger größerer Pigmentfleck. Macula-Ödem noch eben erkennbar.

Sehschärfe nach Atropin mit + 1,5 D $^{1}/_{15}$, Snellen-Haken mühsam.

19. März. Noch schleierartige Glaskörpertrübungen. Netzhaut noch immer leicht trüb. Papille temporal blaß. Fovea-Reflex fehlt. Zwischen Papille und unterem Ende des unteren Aderhautrisses noch ein kleiner dritter, dem Sehnerven konzentrisch.

S = $^{3}/_{30}$ kaum.

IV. Richard M., 5 Jahre, aus Völkermarkt, wurde am Nachmittag des 18. April 1913 in meine Ordination gebracht, da er sich am Vormittag beim Zerschlagen eines Spiegelsplitters mit einem Stein am rechten Auge verletzt hatte.

Befund: Rechtes Auge schlecht geöffnet. Geringe Ciliar-Reizung. Nach oben ein zum Teil den Limbus deckender kleinerbsengroßer Regenbogenhaut-Vorfall; diesem entsprechend ein ziemlich regelmäßiges mittelbreites Iriskolobom. Blutspuren auf der Iris, Kammerwasser klar, schönes Rot aus dem Augengrunde. Papille etwas hyperhämisch. Keine BERLIN'sche Trübung.

Als seltener Befund aber ergab sich die Anwesenheit einer haarscharf gezeichneten schmalen rostbraunen Linie, die genau den Kolobom-Rändern parallel von ihnen etwa 0,5 mm entfernt auf der Vorderfläche der sonst normalen Linsenkapsel verlief. Von Linsentrübung keine Spur.

Nach Abtragung des Regenbogenhaut-Vorfalls trat eine etwas stumpfwinklige, im allgemeinen dem Limbus entlang, verlaufende, 5 mm lange Lederhaut-Hornhautwunde mit scharfen Rändern zutage. Massenhafte Blutung in der Kammer.

22. April. Blutung großenteils aufgesaugt. Linie spurlos verschwunden.

10. Mai. Bei Wiedervorstellung schöne Heilung. Normaler Spiegelbefund. $S = {}^6/_{10}$.

V. Franz U, 35 Jahre, Werksarbeiter aus Zeltweg, wurde am Nachmittag des 7. Juni 1913 aufgenommen.

Vor vier Tagen, am 3. Juni, flog ihm beim Hämmern ein Stückchen Eisen gegen das linke Auge. Patient behauptet, dasselbe, etwa gut erbsengroß, sei wieder vom Auge abgesprungen und zu Boden gefallen, von wo er selbst es aufgehoben habe. Anwesenheit eines Fremdkörpers im Auge glaubt er ausschließen zu können. Vom 5. Juni ab arbeitete Patient nicht mehr und ging zum Werksarzt, der ihn heute hereinschickte.

Befund: Rechtes Auge normal.

$S = {}^3/_4$; mit $+ 0,5$ D gleich gut.

Linkes Auge wird geschlossen gehalten, lichtscheu, Tränenfluß, mäßiges Verkleben. Im äußern Drittel des Oberlides annähernd parallel dem Lidrande eine etwa 3 mm lange Hautnarbe, der bei Auswärtswendung des Lides eine wohl 4,5 mm lange Bindehaut-Knorpelwunde entspricht.

Die gesamte Bindehaut stark gerötet, Ciliar-Injektion; nach außen leichte Chemosis, nach oben außen eine größere Blutung unter die Augapfel-Bindehaut rings um eine perforierende Bindehaut-Lederhautwunde, die etwa 4 mm vom Hornhautrande beginnend in einer Länge von ebenfalls 4 mm horizontal schläfenwärts zieht. Selbstverständlich entspricht sie der perforierenden Lidwunde.

Hornhaut leicht matt, kaum erkennbare Blutansammlung am Boden der wohl 5 mm tiefen Kammer. Iris etwas verfärbt. Pupille beinahe so weit wie bei Sphinkterlähmung, schwach auf Licht reagierend. Auf der vorderen Linsenfläche eine ziemlich scharf begrenzte regelmäßige, nur nasal ein Stück unterbrochene Kreislinie von ${}^1/_3$—${}^1/_2$ mm Breite und 4—4,5 mm Durchmesser. Dieselbe ist nur im durchfallenden Lichte, nicht aber bei fokaler Beleuchtung sichtbar und aus feinsten Punkten zusammengesetzt. In der vorderen Rinde sonst keine Trübungen. Dagegen weist die hintere Rinde eine verschwommen wolkige Trübung sowie einzelne unregelmäßig angeordnete Trübungsstreifen auf.

Im Glaskörper eine Menge feiner und feinster beweglicher Trübungen; außerdem einige große blutige, nasal (wohl an der Anprallstelle gegenüber der Eintrittspforte) fixierte, lebhaft flottierende.

Papille gut sichtbar, hyperämisch. Keine BERLIN'sche Trübung, kein Aderhautriß.

Spannung etwas vermindert.

$S = {}^{8}/_{12}$; mit + 0,5 gleich gut.

Nach dem Befunde mußte unbedingt auf Anwesenheit eines Eisenstückes im Augapfel geschlossen werden, wenngleich der Spiegel keinen Fremdkörper erkennen ließ, da nasal weder Blutung noch Chemosis einen Schluß auf Doppelperforation gestatteten.

Bei Annäherung an die Magnetnadel des HIRSCHBERG'schen Sideroskopes lebhafter Ausschlag gegen die unteren Lederhautpartien.

8. Juni früh Meridionalschnitt nach HIRSCHBERG von 7—8 mm Länge unten außen. Kaum hatte der HIRCHBERG'sche Magnet die Wundlippen passiert, hörbarer „Klik"; mühelose Entfernung eines 6 mm langen, 3 mm breiten Eisensplitters. Reizlose Heilung.

Bei Entlassung am 21. Juni 1913: Auge fast blaß, Wunde gut geschlossen. Hornhaut klar, Kammer wieder normal tief. In der hinteren Linsenrinde noch einige kleinere wolkige Trübungen, ferner eine wohl 5—6 mm lange, sehr unregelmäßig verlaufende, lineare, schief von oben innen nach außen gerichtete Trübung (Kapselriß?). In der vorderen Rinde keine Spur von Trübung.

Die Ringfigur war bereits am Abend des 9. Juni — also am Tage der Operation — spurlos verschwunden gewesen.

$S = {}^{3}/_{18}$; mit + 1. ${}^{3}/_{12}$.

Die großen Glaskörpertrübungen in sehr zahlreiche kleine aufgelöst. Mäßige papillitische Veränderungen.

In der mir zugänglichen Literatur (bzw. Bibliographie) fand ich 26 Fälle, von denen die früheren teils von HÖEG (9), teils von IMAI (12) übersichtliche Darstellung und Besprechung gefunden haben, weshalb ich mich im allgemeinen darauf beschränken kann, die später veröffentlichten mit meinen fünf Fällen in den Rahmen meiner Betrachtung zu ziehen. Nur zum Teil muß ich auf die Gesamtheit der Fälle mich beziehen.

Vor allem möchte ich hervorheben, daß das durchschnittliche Alter in meinen fünf Fällen 16·2 Jahre, das aller Fälle zusammen mit Ausnahme von sechs, wo kein genaues Alter angegeben wurde, also in 25 Fällen 17·5 Jahre betrug, daß also gemeiniglich nur an jungen Individuen die Ringtrübung beobachtet wird.

Aber auch die sechs andren Fälle müssen junge Leute betroffen haben, da zweimal die Verletzung durch Ball verursacht worden war, in einem andren es sich um einen Kavalleristen, somit jedenfalls um einen noch jungen Menschen, handelte; in einem vierten wird ausdrücklich „ein junger Mann" als von der Verletzung betroffen erwähnt; in einem fünften ist von einem Miinenarbeiter, also wohl von einem jüngren Individuum, die Rede. Nur über den Fall von CHAILLOUS und POLLACK (4), über welchen in dem mir zugänglichen Referate diesbezügliche Angaben fehlen, bin ich auf Vermutungen angewiesen.

Unser besondres Interesse beanspruchen jene der neueren Fälle, die abweichend vom ursprünglich aufgestellten Typus des Herganges der Verletzung, die als einfache Quetschung des Augapfels mäßiger Stärke durch Einwirkung stumpfer Gewalt von vorne her verzeichnet werden mußte, uns neue Gesichtspunkte bieten.

Es sind dies einmal die Fälle, welche sich mit Perforation des Augapfels kombinierten, besonders aber der Fall STEINER's (19), der uns belehrte, daß die VOSSIUS'sche Ringtrübung keineswegs nur durch Kontusion des Augapfels von vorneher zustande kommen kann.

Ursprünglich hatte VOSSIUS angenommen, daß es sich um einen direkten Abklatsch des Pupillarrandes der Iris handeln dürfte, hervorgerufen durch ein Anpressen derselben an die Linse durch Einstülpung der zentralen Hornhautteile, also eine momentane Einklemmung der zentralen Irispartie zwischen Hornhaut-Hinter- und Linsen-Vorderfläche.

HÖRG (9) als erster und nach ihm andre hatten Bedenken gegen diesen Entstehungsmodus und wiesen darauf hin, daß nur wenige Fremdkörper ihrer Form nach geeignet wären, eine solche umschriebene Einstülpung der Hornhaut zu verursachen, und hielten für viel wahrscheinlicher, daß eine einfache genügend intensive, plötzliche Druckerhöhung im Kammerwasser schon hinreichen dürfte, den Pupillarteil der Iris momentan an die Linse innig anzupressen.

Eine nicht unwichtige Bestätigung dieser Annahme glaube ich in den fünf Fällen von NATANSON (17), CASPAR (3), GIFFORD (5) und meinen Fällen III und IV erblicken zu müssen, wo es zur Perforation der Hornhaut bzw. des Limbus gekommen war, und zwar durch Körper, die nicht geeignet waren, eine genügend große Hornhautpartie einzustülpen, oder mindestens der Örtlichkeit ihrer Einwirkung nach die zentralen Hornhautpartien — wie dies erforderlich gewesen wäre — nicht wohl eingestülpt haben konnten. So der Eisensplitter bei NATANSON (17), der zwar die mittleren Partien — aber nur von unten her — traf und entsprechend seiner Form gewiß keine Eignung zu ausgedehnterer Einstülpung besaß. Ebensowenig möchte ich eine solche dem abspringenden Nagel im Falle CASPAR's (3) zuerkennen, der überhaupt nur den untren äußeren Quadranten getroffen hatte, also für die Pupillengegend nicht die zu fordernde Bedeutung gehabt haben konnte.

Bei GIFFORD (5) handelte es sich um eine kleine durchdringende Wunde des Limbus und der Sklera, also an einem Orte weitab dem Hornhautzentrum.

In meinem Falle III betraf die Verletzung den inneren untren Teil des Limbus und einen Teil des untren inneren Hornhaut-Quadranten.

Endlich in meinem Falle IV hatte der verletzende Splitter eine Wunde parallel dem oberen Limbus in der Sklera, zum Teil aber noch in den Limbus fallend gesetzt.

Weit entfernt, die Möglichkeit ausschließen zu wollen, daß auch in solchen Fällen durch zufällige eigenartige Gestalt des verletzenden Körpers mit einer perforierenden Rißwunde der Hornhautperipherie auch gleichzeitig eine Einstülpung der zentralen Partie erfolgen könnte, zumal bei Abfluß des Kammerwassers, scheint mir die Annahme doch wahrscheinlicher, daß im Momente des heftigen Anpralles des — wenn auch scharfkantigen —

Gegenstandes an Hornhaut oder Limbus eine sehr starke plötzliche Druckerhöhung im Kammerwasser stattfand, genügend, Iris und Linse einen Augenblick fest aufeinander zu pressen.

Einen Schritt weiter führt uns aber die hoch interessante Beobachtung Steiner's (19), der nach heftiger Kontusion des Augapfels von hintenher durch Schußverletzung gelegentlich eines Selbstmordversuches die Vossius'sche Kreisfigur gerade so typisch an der Linsen-Vorderfläche ausgeprägt fand, wie in den bis dahin bekannten Fällen nach Kontusion des Augapfels von vorneher.

Da eine Einstülpung der Hornhaut von vorneher hier selbstverständlich ausgeschlossen war, können wir uns nur der Ansicht Steiner's rückhaltlos anschließen, daß hier der Abdruck durch plötzliches Anpressen der Linse gegen die Iris — von hintenher — infolge des momentan aufs höchste gesteigerten Druckes im Glaskörper zustande gekommen sein konnte.

Gleichfalls von hohem Interesse ist mein Fall V, der in gewissem Sinne an den Fall Steiner's erinnert, da ich auch hier eine typische Ringfigur feststellen konnte, wiewohl jede direkte Kontusion der Hornhaut ausgeschlossen war.

Wir hatten es hier zu tun mit Perforation der Augenhäute, und zwar 4 mm schläfenwärts vom Hornhautrande entfernt durch einen großen Eisensplitter. Da die Anprallstelle desselben im Augeninnern — wie die nasal gelegenen flottierenden großen Blutungen annehmen ließen — nasal zu vermuten war, hatte der große Fremdkörper nach Durchschlagung des Lides, sowie sämtlicher Augenhäute, seinen Weg quer durch den Augapfel genommen, konnte diesen somit nur seitlich komprimiert haben. Daß aber bei einer so großen Gewalt eine momentan sehr starke Drucksteigerung im Glaskörperraum stattgefunden haben mußte, ist nur selbstverständlich.

Ich glaube somit das Zustandekommen der Ringfigur auch in diesem Falle nur durch Drucksteigerung im hintren Bulbus-Abschnitte, durch Anpressen der Linse nach vorne gegen die Iris erklären zu können.

Und nun möchte ich die Aufmerksamkeit der Fachgenossen auf einen bisher von den Autoren (Höeg [9]) nur beiläufig gestreiften Punkt lenken.

In meinem Falle V fehlte nasal ein Stück des sonst schön ausgeprägten Kreises. War dies Zufall oder notwendige Folge? — Ich möchte mich unbedingt für letztre Annahme entscheiden.

Im Falle eine Gewalteinwirkung genau gerade von rückwärts her, in der Richtung der Augenachse, auf die Linse erfolgt, müssen wir — gleichmäßige Struktur des Pupillarteiles der Iris vorausgesetzt — notwendig auch einen vollkommen ringförmigen Abdruck erwarten. Wie aber, wenn durch eine seitlich wirkende Komponente die Kraft nicht direkt von hintenher anzugreifen in der Lage ist? — ein ungleichmäßig deutlicher Abdruck muß die Folge sein, genau wie bei einer Stampiglie, die schief aufgesetzt nur einseitig scharf zum Abdrucke kommt.

— —

Selbstverständlich muß ganz dasselbe für jene Ringfiguren gelten, die durch Kontusion des Augapfels von vornher zustande kommen. Wir finden mehrfach Angaben [so: KELLER (13) Fall III u. V, CASPAR (2) I, STEINER (19), HESCHELER (7), IMAI (12) I, NICOLAI (18)], daß einzelne Teile der Ringfigur fehlten, oder es wird verschieden starke Ausbildung und Breite einzelner Ringpartien erwähnt.

Auch eine andre Beobachtung verdient unsre Aufmerksamkeit:

CASPAR (3) Fall III beobachtete als erster eine Abweichung der Form der Abdrucksfigur von der bis dahin einzig beobachteten Ringform im Sinne eiförmiger Verziehung. Sein Fall war kompliziert mit Eröffnung der Vorderkammer, wodurch es zugleich zu einer Verziehung der Iris nach dem Limbus hin kam, und gerade im selben Momente denkt sich CASPAR den Abdruck des Pupillarteiles der Iris zustande gekommen, eine Annahme, die kaum Widerspruch herausfordern kann.

Analog dieser Beobachtung ist mein Fall IV, wo sich bei einem Kinde am obren Limbus ein großer Regenbogenhaut-Vorfall fand, so daß die Regenbogenhaut einen kolobomartigen Defekt nach oben zeigte. Genau der Kolobomlinie parallel fand ich einen haarscharf ausgeprägten rostfarbigen Pigmentstreif in ganzer Ausdehnung, nur etwas zentralwärts gerückt, da dem Trauma offenbar leichte Mydriasis folgte.

Und nun noch einige Worte über Auftreten und Verschwinden der VOSSIUS'schen Figur.

Ich hatte eingangs betont, daß es sich durchweg um jugendliche Individuen handelte, bei denen das Phänomen beobachtet wurde.

Man könnte zu dieser Tatsache bemerken, daß die in gedachter Richtung gefährdeten Arbeiter in gewerblichen Betrieben zwar größtenteils noch junge Leute seien, sich das relativ häufige Vorkommen aber aus der Art der Beschäftigung allein ganz gut erkläre, anderseits bei Kindern und jungen Leuten, die größtenteils beim Spiele sich diese Veränderung zuziehen, mangelnde Vorsicht und Erfahrung die relative Häufigkeit des Vorkommens leicht verständlich machen.

Beides gebe ich ohne weitres zu, kann mich aber der Anschauung nicht erwehren, daß eine junge, also noch weichere Linse besonders günstige Bedingungen für das Zustandekommen eines Abklatsches des Pupillarteiles der Iris in sich trage, daher ein Eindruck in der Kapsel und vorderen Rinde, somit Schädigung des Epithels und der zu äußerst gelegenen Linsenschichten leichter zustande kommen müsse.

Eine übersichtliche Zusammenstellung des Termines, zu welchem die Figur zuerst beobachtet wurde oder werden kann, scheint mir ziemlich wertlos. HÖEG (9) hält für wahrscheinlich, daß sie mindestens nach $1^1/_2$ Stunden schon vorhanden sein dürfte (nach SCHIRMER's Versuchen).

Die sichre Feststellung ihrer Anwesenheit ist naturgemäß nur in den

seltensten Fällen im ersten Stadium möglich, da zumeist anfangs ein Hyphaema den Einblick in die Verhältnisse der Pupille unmöglich macht.

Daß sie sich aber ziemlich lange erhalten kann, beweisen die Fälle, wo die Ringfigur noch nach Wochen beobachtet werden konnte.

Ihr Verschwinden ist begreiflicherweise je nach Intensität ihrer Ausbildung zeitlich an sehr verschiedene Termine gebunden, so daß sich allgemein nichts behaupten läßt.

Sicher feststehend ist aber eine Beobachtung, die ich in dreien meiner Fälle (III, IV u. V) machen konnte: das rasche spurlose Verschwinden nach operativen Eingriffen.

In Fall III wurde ein Repositionsversuch des kleinen Irisvorfalles vorgenommen, wobei natürlich das Kammerwasser abfloß. Tags darauf Figur spurlos verschwunden.

In Fall IV erfolgte dasselbe nach Abtragung des großen Vorfalles, welcher abundante Blutung in die Kammer folgte. Erst nach 4 Tagen war ein Einblick in die Verhältnisse des Pupillargebietes möglich. Von der rostfarbenen scharfen Linie fehlte jede Andeutung.

In Fall V gelang die Ausziehung des Eisenstückes aus dem Glaskörper durch Meridionalschnitt mittels des Hirschberg'schen Magneten sofort und mit bestem Heilerfolge. Am Tage nach der Operation keine Spur mehr von der Ringfigur zu sehen.

Wenngleich in diesem III. Falle auch keine Eröffnung der Vorderkammer stattfand, glaube ich doch die Vermutung aussprechen zu dürfen, daß in allen drei Fällen die mechanischen Verhältnisse der Spannung der Linsenkapsel, bzw. der Linsenfasern durch Eröffnung des prä- bzw. retrolentalen Raumes beigetragen haben mochte, einen raschen Ausgleich der Störung herbeizuführen.

Ich habe absichtlich auf Wiederholung bereits allbekannter klinischer Einzelheiten und ermüdende statistische Aufzählung der Häufigkeit der Komplikationen in den bisher beobachteten Fällen Vossius'scher Ringtrübung verzichtet, glaubte aber durch Hinweis auf gewisse klinische Beobachtungen die Klarstellung einiger noch ihrer Lösung harrenden Fragen besser fördern zu können.

Nachtrag.

Bald nach Fertigstellung dieser Arbeit gelangte noch ein sechster Fall von Vossius'scher Ringtrübung zu unsrer Beobachtung.

Martin Z., 15 Jahre alt, Organistensohn aus Fohnsdorf, hatte am 3. Juli 1913 einen Steinwurf — in Parabel leicht von oben her kommend — gegen das rechte Auge erlitten. Früher nie augenleidend, gut gesehen.

Befund am 4. Juli 1913: Unterlid mäßig geschwollen. Der Lidrand in der Mitte durchschlagen; von da aus zieht sich eine 1 cm lange Hautwunde gerade nach unten. Die Bindehaut des Unterlides sowie besonders

jene der unteren Augapfelhälfte stark gerötet, mäßig geschwollen; in der Augapfel-Bindehaut in der Gegend der Externus-Insertion beginnend bis zum Inferior-Ansatz eine 3—5 mm breite leicht belegte, die Lederhaut bloßlegende, aber nicht durchdringende Wunde. Die Hornhauthälfte teils diffus, teils streifig getrübt. Pupille wie bei Sphinkterlähmung, kleines Hyphaema.

$S = {}^3/_{25}$ gut.

Der lichtschwache Spiegel zeigt die typische Ringfigur von 4 mm Durchmesser, unten besonders gut, bzw. etwas breiter als oben ausgebildet. Etwas exzentrisch nach unten ein kleiner dunkler Fleck, der bei seitlicher Beleuchtung sich kreideweiß abhebt, wohl ein vorbestehender kleiner Kapselstar. Der Raum innerhalb des Ringes durchwegs leicht getrübt, so daß man von einer Trübungsscheibe sprechen kann.

Bei seitlicher Beleuchtung sind weder Ring noch Trübungsscheibe um den weißen Fleck zu sehen.

Spiegelbefund anscheinend normal.

6. Juli. Trübungsring zwar noch sichtbar, aber wesentlich verschwommener.

10. Juli. Figur noch zu erkennen. Scheibe im Innern ganz aufgehellt.

12. Juli. Ring innen unten noch eben erkennbar. Auge reizfrei.

$S = {}^3/_{12}$.

Noch leichte Hornhaut-Trübung. Macula zeigt horizontal verlaufende schwache parallele Streifung.

Offenbar ist die Vossius'sche Trübung kein besonders seltenes Vorkommnis, das eben nur zu leicht — durch Nebenerscheinungen verschleiert — übersehen werden kann. Wer nach ihr sucht, wird sie auch öfter zu beobachten Gelegenheit haben.

Quellen.

1. Bonnefon. La contusion du cristallin (Etude expérimentale et pathogénique sur l'opacification consécutive). Arch. d'ophtalm. T. XXXII, S. 748—768.

2. Caspar, L. Zur Kenntnis der ringförmigen Kontusionstrübung der vorderen Linsenfläche. Klin. Monatsbl. f. Augenheilk., 1907, XLV, 2, S. 425.

3. Caspar, L. Zur Kenntnis der ringförmigen Kontusionstrübung der Linse. Klin. Monatsbl. f. Augenheilk., 1909, XLVII, Juni, S. 606.

4. Chaillous et Pollack. Opacité annulaire du cristallin, consécutive à une contusion du globe. Société d'Opht. de Paris, Mars 1906. (Ref. Arch. f. A., LVII, 2. Heft, S. 197.)

5. Gifford, H. Ophthalmology, Vol. V, Nr. 2, S. 228. (Ref. nach Imai, Zeitschrift f. A., 1909, XXII, 2, S. 129 u. 130.)

6. Gifford, H. An unusual case of Vossius Lens-ring. The ophth. record, 1910. Bibliographie d. Klin. Monatsbl., 1910, September.

7. Hescheler, Dr. J. Ein Beitrag zur Kasuistik der ringförmigen Trübung an der Linsenvorderfläche nach Kontusionsverletzung des Auges. Klin. Monatsbl. für Augenh., 1910, April, S. 443—444.

8. Höeg Niels. Om Contusionsstaer. Sitzungsber. d. ophthalm. Ges. zu Kopenhagen. Hospitalstidende, 1909, S. 501. (Ref. Jahresbericht f. Ophth., 1909, S. 797 und 817.)

9. Höeg Niels. Über die ringförmige Trübung der Linsenvorderfläche nach Contusio bulbi (Vossius). Klin. Monatsbl. f. Augenh., XLVII, Bd. I, S. 593.

10. Holloway, T. B. Contusion of the globe. Vossius ring-shaped opacity of the lens. Section on ophthalmology. College of physicians of Philadelphia, 15. II. 1912. (Ref. Klin. Monatsbl. f. Augenh., 1913, Januar, S. 118.)

11. Hotodynski. Ringförmige Trübung der vorderen Linsenkapsel als Folge eines Trauma. Tyg. lek. Nr. 22. Klin. Monatsbl. f. Augenh., 1913, März, S. 413, Bibliographie.

12. Imai. Zur Kasuistik der ringförmigen Trübung an der Linsenvorderfläche (Vossius). Zeitschr. f. Augenh., XXII, 1909, S. 126.

13. Keller. Über ringförmige Trübungen an der vorderen Linsenfläche nach Kontusionsverletzungen des Auges. Inaug.-Dissert. Gießen, 1906.

14. Krusius. Zur Kasuistik der ringförmigen Trübungen an der Linsenvorderfläche nach Kontusionsverletzungen des Auges. Zeitschr. f. Augenh., 1907, XVII, S. 522.

15. Löhlein, W. Ringförmige Trübung der Linsenvorderfläche und Papillitis nach Kontusionsverletzung. Zeitschr. f. Augenh., 1908, XX, S. 364.

16. v. Mertz. Wochenschr. f. Therapie u. Hygiene d. Auges, 1906, Nr. 10. (Ref. Centralbl. f. Augenh., XXX, S. 477.)

17. Natanson, A. Ringförmige Trübung an der Vorderfläche der Linse (Vossius) bei Kontusions- und Perforationsverletzung des Auges. Klin. Monatsbl. f. Augenh., 1908, XLVI, 1, S. 537.

18. Nicolai. Zur Kasuistik ringförmiger Linsentrübungen bei Quetschung des Augapfels. Arch. f. Augenh., 1910, LXVII, S. 243.

19. Steiner, L. Ringförmige Trübung der vorderen Linsenfläche nach Schußverletzung der Orbita. Klin. Monatsbl. f. Augenh., 1910, Januar, S. 60—62.

20. Vossius. Über ringförmige Trübungen an der Linsenoberfläche nach Kontusionsverletzungen des Auges. Internat. Kongreß in Lissabon, 1906. (Ref. Klin. Monatsbl. f. Augenh., XIV, Bd. I, S. 544.

Kurzer Abriß der Geschichte der Tier-Augenheilkunde.

Von **Gustav Schleich** in Tübingen.

Die Tier-Augenheilkunde steht mit ihrer Geschichte und ganzen Entwicklung im engsten Zusammenhang mit der Menschen-Augenheilkunde. Sie ist aber auch bis in die neueste Zeit in völliger Abhängigkeit von derselben und in einem auffällig weiten Abstand hinter ihr zurückgeblieben. Selbständige Fortschritte hat dieser Zweig der Tierheilkunde nur selten gemacht, Wissenschaft und Praxis fördernde Anregungen sind von ihr bisher nicht ausgegangen.

Ohne Zweifel haben schon in frühesten Zeiten praktische Bedürfnisse der Tierzucht, sowie wohl der bei den ältesten Völkern eine bedeutsame Rolle spielende Tierdienst Veranlassung gegeben, die Ergebnisse der medizinischen Forschung auf die Krankheiten der Tiere überhaupt, so auch auf diejenigen der Augen derselben zu übertragen.

Freilich kennen wir von den ältesten Kulturvölkern nur wenige auf uns gekommene Überlieferungen über diesen Gegenstand, deren früheste

sich wohl an den Namen CHARAKA[1] knüpft und auch von Augenkrankheiten des Pferdes handelt.

Die eigentliche Geschichte der Augenheilkunde der Tiere beginnt, soweit unsre Kenntnisse reichen, erst mit dem griechischen und römischen Altertum.

In den Werken über Medizin und Naturkunde finden sich nicht wenige und historisch nicht unwichtige Notizen vergleichend anatomischen und physiologischen Inhalts über Tieraugen. Hatten doch letztere fast ausschließlich das Material für anatomische Forschungen über das Sehorgan des Menschen gegeben. Aber von der tierärztlichen, die Augenheilkunde betreffenden Literatur des Altertums sind uns nur wenige Werke, wohl meist nicht in der ursprünglichen Gestalt oder nur in Fragmenten auf uns gekommen.

Bedeutsam für die Geschichte der Tierheilkunde überhaupt, und gerade auch unsres besonderen Gegenstandes, sind die drei bekannten tierärztlichen Werke:

Claudii Hermeri Mulomedicina Chironis.
Ars veterinaria seu Mulomedicina P. Vegetii Renati.
Τῶν Ἱππιατρικῶν βιβλία δύω.

Das letztere ist eine uns hinterlassene Sammlung von Fragmenten und Auszügen aus älteren griechischen tierärztlichen Schriftstellern.

Die andern tierärztlichen Werke des Altertums von COLUMELLA und PELAGONIUS kommen für uns nicht in Betracht.

Die im 15. Jahrhundert geschriebene lateinische Handschrift des erstgenannten Werkes ist nach den Akten der Münchener Akademie 1855 S. 395 von WILHELM MEYER in München aufgefunden worden. Dieses Werk ist nach MEYER eine um 400 n. Chr. gefertigte Übersetzung eines griechischen Textes ins Lateinische und das älteste uns bekannte Werk über Tiermedizin. Die Absicht MEYER's, das Werk herauszugeben, ist nicht verwirklicht worden. Erst 1901 hat E. ODER eine Ausgabe gebracht[2]:

Claudii Hermeri Mulomedicina Chironis ed. E. ODER.
Leipzig, Teubner 1901.

Das Werk ist wegen des Vulgärlateins, „quo usi sunt muliones circa annum 400 p. Chr.", für den darin Nichtgeübten mühsam zu lesen[3], aber

---

[1] HECKER, J. F. C., Geschichte der Heilkunde. Berlin 1822—1829. ERCOLANI, G. B., Richerche storico-analitiche sugli scriptori di veterinaria. Torino, 2 V. 1851—1854, Bd. I, p. 81. HAESER, Geschichte der Medizin. III. Bearbeitung, Bd. I, 1875. S. 38 u. 541. VACHETTA, A., Trattato di oftalmoiatria veterinaria. Pisa 1892, p. 1 u. flgde.

[2] Siehe Präfatio der Ausgabe Oder's.

[3] Ich habe die Hilfe meines Kollegen Dr. GUNDERMANN, ord. Professor der klassischen Philologie an der Universität Tübingen, in Anspruch nehmen dürfen, die er mir aufs freundlichste gewährt hat.

für die Geschichte der Tierheilkunde deshalb von so großer Bedeutung, weil es offenbar einen Auszug aus der ganzen griechischen und römischen tierärztlichen Literatur, insbesondere auch aus den griechischen Schriften des berühmtesten Tierarztes des Altertums, des Apsyrtus gibt. Apsyrtus aus Bithynien lebte unter Konstantin dem Großen und hat unter ihm als Feldoberroßarzt den Feldzug nach Sarmatia (332—334) mitgemacht und nach 334 geschrieben.

Aus der Mulomedicina Chironis haben alle späteren geschöpft und abgeschrieben, so vor allem Publius Vegetius Renatus aus Volterra (383—450 p. Chr.), über den wir sonst keinerlei Nachrichten besitzen. Seine Ars veterinaria seu Mulomedicina ist nach der Mulomedicina Chironis gegen die Mitte des fünften Jahrhunderts entstanden. In seinem Werk benützt Vegetius ausgiebig seine Vorgänger, und dieses ist in der Hauptsache nichts andres, als eine in etwas besseres Latein übertragene Wiedergabe der Mulomedicina Chironis, so daß ihn J. Heiberg sogar einen „schamlosen Ausschreiber“ heißt. Wenn auch vom Standpunkte des kritischen Literarhistorikers gegen diese Prädizierung des Vegetius gewiß nichts einzuwenden ist, so ist doch für eine rasche Orientierung über das tierärztliche Wissen im Altertum die Ars veterinaria des Vegetius recht gut brauchbar. Vegetius gibt ja selbst an, daß er aus Columella, Pelagonius[1], Chiron und Apsyrtus und andern geschöpft habe.

Die geordnete Zusammenstellung der tierärztlichen Kenntnisse des Altertums zu einem brauchbaren Lehrbuch der Tierheilkunde, das auch für den Nichtphilologen leicht zu lesen ist, verdanken wir Vegetius, und dieses Verdienst wollen wir ihm lassen. Überdies finden wir doch bei ihm auch einiges, von dem wir wenigstens nicht nachweisen können, daß er es aus andern tierärztlichen Werken abgeschrieben hat, und wir glauben aus Einzelheiten entnehmen zu dürfen, daß er die medizinische Literatur gekannt hat.

E. Lommatzsch hat den Vegetius herausgegeben:

P. Vegetii Renati Digestorum Artis Mulomedicinae libri. Lipsiae 1903. Teubner.[2]

Das dritte Werk, die Hippiatrica, ist eine im 10. Jahrhundert durch den Kaiser Konstantin VII. Porphyrogennetos veranlaßte Sammlung von kleinen Fragmenten und Briefen griechischer tierärztlicher Schriftsteller,

[1] Bei Pelagonius findet sich nur in Kapitel XXX eine Aufzählung von Heilmitteln gegen Augenkrankheiten: Oculorum curae omnes.

[2] Die älteste Ausgabe der Ars veterinaria seu Mulomedicina Vegetii ist in Basel gedruckt worden, herausgegeben von J. Faber Emmäus, 1528. Der zweite Druck stammt von 1574 von Joannes Sambucus. Spätere Ausgaben finden sich in den Scriptores rei rusticae veteres latini ed. Gesner 1735 und 1774 und G. Schneider 1795. Vgl. hierzu Lommatzsch, Präfatio.

unter denen Apsyrtus (s. o.) in erster Linie steht. Die andern Autoren, die benutzt wurden, sind speziell namhaft gemacht.[1]

In dem ersten Werke, Claudii Hermeri Mulomedicina Chironis finden wir die Augenkrankheiten der Tiere behandelt in Lib. II 64—86, Lib. VI 529—541, Lib. VIII 796—801.

Trichiasis[2] mit chirurgischer Behandlung, Suffusio, Star, Operation durch Niederdrückung, Platocoriasis, Hypochyma, Oculus lunaticus, Staphyloma, Myiocephalon, Epiphora, Unguis (= pterygium [Celsus]), Incomatium (?) (= 'ογκομμάτιον (?) = Geschwulst, Chalazion), Glaucoma, Plumbum (macula coloris plumbei [Plinius] = Scleritis [? Hirschberg]), Lippitudo, Wunden und Verletzungen erfahren mehr oder weniger eingehende Besprechung. Außerdem wird von Vererbung von Augenfehlern geredet. Aus einer nicht klaren Stelle könnte die Kenntnis der unteren Mündung der Tränenwege in der Nase entnommen werden. Die Heilmittel, ihre Zusammensetzung und Herstellung wurden ausführlich behandelt.

Vegetius bespricht in Lib. II Kap. XV—XXII die Augenkrankheiten, Trichiasis (mit Operation, Abtragung des Cilienbodens, Kauterisation mit nachfolgendem Narbenzug), Suffusio[3] (Star mit Operation: paracentesis oculi), Oculus lunaticus, Staphyloma, Album in oculo, Lippitudo, Epiphora, Glaucoma, Narben und Trübungen der Cornea, Wunden und Verletzungen. Lib. III Kap. 28 und Lib. IV Kap. 22 handeln ähnlich wie bei Hermerus über Bereitung, Zusammensetzung der Augenheilmittel. Es sind dies die auch in der Menschen-Augenheilkunde bekannten und angewandten Mittel. Blutentziehungen spielen eine große Rolle.

---

[1] Der erste Druck der Hippiatrica erschien in lateinischer Übersetzung: Veterinariae medicinae libri II. J. Ruellio interprete 1530. Die erste Textausgabe τῶν ἱππιατρικῶν βιβλία δύω veterinariae medicinae libri duo a Ruellio Suessionensi olim quidem latinitate donati nunc vero iidem sua, hoc est graeca, lingua primum in lucem aediti. Basiliae 1537. Vgl. hierzu Hecker, l. c. Bd. II, S. 243 und Haeser, l. c. S. 546. Eine neue Textausgabe wäre sehr dankenswert.

[2] Siehe hierzu und den folgenden Krankheitsnamen die betreffenden Artikel in Hirschberg, Wörterbuch der Augenheilkunde. Leipzig, 1867.

[3] Suffusio, Star, kommt, wie beim Menschen, so auch beim Tier vor, und zwar in drei Arten. Stenocoriasis dicitur, cum constringitur visus et vires amittit. Blutentziehung und Medikamente können diese Form heilen. Platycoriasis autem est, cum se ultra naturalem modum pupilla diffundit et eripit visum, nec curari ullatenus potest. Dabei ist das Auge scheinbar gesund. Hypocoriasis (= hypochysis) autem a capitis humore descendit et in uno oculo sese primo ostendit, postea etiam ad alterum transit. — Per lacrymarum cursus consuevit saepius caligo sanari. Von der Farbe des Stars ist die Heilbarkeit abhängig. Ist die Farbe goldig oder allzu weiß, so ist der Star, wenn er reif geworden, wie beim Menschen durch Operation heilbar. Die Vorbereitung zur Operation, die besonderen Vorsichtsmaßregeln, die Lagerung des Tieres, die Ausführung der Operation werden beschrieben. Dies und die Quelle des Vegetius (Hermerus) sind den betreffenden Abschnitten des Celsus sehr ähnlich.

In den Hippiatrica beschäftigen sich die Kap. 11—13 mit den Augenkrankheiten und den Heilmitteln. Von Krankheiten werden genannt: Glaucoma, Argemos, Achlys, Hyaloma, Leucoma, Staphyloma, Helcoma, Ophthalmie, Hyphaema, Pterygium (mit operativer Behandlung), Heterophthalmus, Flüsse, Narben und Wunden. Vererbung von Augenkrankheiten wird erwähnt. Zahlreiche Heilmittel mit Namen von Tierärzten werden angegeben.

Alle in diesen Werken sich findenden Darstellungen der Tier-Augenkrankheiten und ihre Behandlung, insbesondere die aufgeführten Heilmittel, sind gar nichts andres als eine Übertragung des in der medizinischen Literatur Niedergelegten auf die Tiere, und bieten nichts Selbständiges und Originelles.

Von da an ist im Mittelalter und in der Neuzeit bis zum Ende des 18. Jahrhunderts nirgends ein Fortschritt in dem Sonderfach der Tier-Augenheilkunde zu verzeichnen, wir vermissen jede Bearbeitung derselben, und Sonderschriften auf diesem Gebiete fehlen völlig.

An dem Aufschwung der Medizin, speziell der Augenheilkunde, ist die Tier-Augenheilkunde bis zum Beginn des 19. Jahrhunderts völlig unbeteiligt geblieben. Die um die Wende des 18. und 19. Jahrhunderts in allen zivilisierten Ländern neu errichteten Fachschulen für Tierheilkunde förderten diese im allgemeinen sehr wesentlich, aber die Augenkrankheiten fanden keine Berücksichtigung. Zwar hatte die außerordentliche Verbreitung der periodischen Augen-Entzündung der Pferde, der sogenannten Mondblindheit, zwei Schriften von Ammon[1] und Toggia[2] über diese Krankheit hervorgerufen. Sie konnten aber, weil sie vereinzelt blieben, ebensowenig wie Leblanc's Traité des maladies des yeux observées sur les principaux animaux domestiques, principalement le cheval, contenant les moyens de les prévenir et de les guérir de ces affections, Paris 1824[3], nachhaltigen Einfluß auf eine intensive Bearbeitung dieses Gebiets ausüben. Da in dem Werke eine reiche und gut bearbeitete Kasuistik niedergelegt ist und der Verfasser die Fortschritte der Augenheilkunde in Frankreich sich etwas zu eigen gemacht hatte, kommt dem Werke ein bleibender Wert zu. Nicht dasselbe läßt sich von dem mehr als zwanzig Jahre später erschienenen Handbuch der Veterinär-Ophthalmologie von Müller[4] sagen. Die Fortschritte der Anatomie und Physio-

---

[1] Ammon, K. W., Abhandlung über die Natur und Heilung der Augen-Entzündung bei Pferden und ihren Folgen. Ansbach, 1807.

[2] Toggia, Fr., Su le cause più commune della cécita ossia della perdita della vista dei cavalli e sui mezzi di prevenirla. Torino, 1819, und Toggia, Von den Ursachen der Blindheit bei den Pferden. Aus dem Italienischen von Cerutti, Leipzig, 1821.

[3] U. Leblanc, Abhandlung über die Augenkrankheiten der wichtigsten Haustiere, vorzüglich des Pferdes. Deutsch bearb. von J. Radius. Leipzig, 1825. II. Aufl., 1841.

[4] Müller, J. H., Handbuch der Veterinär-Ophthalmologie für Tierärzte. Braunschweig, 1847.

logie in der ersten Hälfte des 19. Jahrhunderts waren noch nicht für Pathologie und Therapie fruchtbar gemacht, und so mußte das MÜLLER'sche Handbuch, dem, wie der Verfasser sagt, die Einteilung und Ordnung des pathologisch-therapeutischen Teils von CHELIUS' Handbuch der Augen-Heilkunde (1839—43) zur Richtschnur und Hauptgrundlage diente, mit Recht fast unbeachtet und bedeutungslos bleiben.

Und auch weiterhin schien es, als ob die Tier-Augenheilkunde von den glänzenden Fortschritten der menschlichen Augenheilkunde unberührt bleiben sollte.

Die periodische Augen-Entzündung der Pferde hatte von neuem die Aufmerksamkeit auf sich gezogen, aber die Arbeiten von ROSER[1], DIDOT[2], VAN BIERVLIET und VAN ROOY[3], SICHEL[4] und NAGEL[5] blieben ohne Anregung zu weitren Studien.

Erst als man die Notwendigkeit der Anwendung der neuen exakten Untersuchungs-Methoden, vor allem des Augen-Spiegels auf die Tieraugen, als erstes Erfordernis für einen zeitgemäßen Fortschritt auf diesem Gebiete erkannt hatte, konnte von einer ertragreichen Arbeit die Rede sein.

Von Tier- und Augenärzten ist zu Anfang der siebziger Jahre des vorigen Jahrhunderts in diesem Sinne gearbeitet worden, und die Bemühungen von FRIEDBERGER[6] und BAYER[7], vor allem aber von RUDOLF BERLIN und EVERSBUSCH sind nicht ohne nachhaltigen Erfolg geblieben.

Die Gründung der bald wieder eingegangenen „Zeitschrift für vergleichende Augenheilkunde" von BERLIN und EVERSBUSCH und die darin niedergelegten Studien, das Lehrbuch der Augenheilkunde für Tierärzte von MÖLLER[8], sowie das verdienstvolle Werk BAYER's „Bildliche Darstellungen des gesunden und kranken Auges unsrer

---

[1] ROSER, W., Zur Lehre von der Choreoiditis. Arch. f. phys. Heilkunde, Bd. XI, 1852, S. 317.

[2] DIDOT, Annales de médecine vétérinaire de Bruxelles. Juin 1860.

[3] VAN BIERVLIET et VAN ROOY, De l'ophtalmoscopie chez le cheval à propos de l'ophtalmie périodique. Ann. d'oculist. 1861, T. XLVI, p. 123.

— — — De l'ophtalmie périodique du cheval, Lettre à M. le docteur SICHEL. Annales de médecine vétérinaire de Bruxelles. Mai 1862.

[4] SICHEL, Matériaux pour servir à l'étude anatomique de l'ophtalmie périodique et de la cataracte du cheval. Ann. de méd. vétér. de Bruxelles. Fevrier, 1862.

[5] NAGEL, A., Einiges über die periodische Augen-Entzündung der Pferde. Arch. f. Ophth., Bd. IX, H. 1, S. 164 und Einige Bemerkungen über die periodische Augen-Entzündung der Pferde. Magazin für Tierheilkunde, Bd. XXIX, H. 1, S. 1.

[6] FRIEDBERGER, Das Glaukom beim Menschen und die periodische Augen-Entzündung beim Pferde. Jahresbericht der Kgl. Tierarzneischule zu München, 1874.

[7] BAYER, Die Untersuchung der Tiere mit dem Augenspiegel. Vierteljahrschrift für Veterinärkunde, Bd. 55, H. 1, S. 77.

[8] I. Aufl 1889. IV. Aufl. 1910.

Haustiere" 1892, und seine tierärztliche Augenheilkunde[1] sind die Zeugen einer auf diesem Gebiete mit Erfolg begonnenen Arbeit.

In allen tierärztlichen Lehranstalten ist ein geregelter Betrieb in der Tier-Augenheilkunde eingerichtet worden, der anfangs, nicht zum Schaden der Sache, Augenärzten übertragen wurde, was eine intensive Bearbeitung des Gebiets veranlaßte, zu deren besten Früchten neben vielen andren auch die Mitteilungen J. Hirschberg's „Zur vergleichenden Ophthalmoskopie" und „Zur Dioptrik des Fisch- und Amphibienauges", Archiv für Anatomie und Physiologie, Physiol. Abt. 1882 S. 81 und 493 gehören.

Damit schließen wir unsren Abriß, übergehen die drei letzten Jahrzehnte und begrüßen nur zum Schluß die 1910 erfolgte Gründung des Archivs für vergleichende Ophthalmologie von Gustav Freytag, das ein Zentralorgan für diese Disziplin sein will, freudig.

Hoffen wir, daß hiermit ein neuer frischer Zug auch in die Tier-Augenheilkunde kommt.

[Aus der vorm. Prof. Hirschberg'schen Augenheil-Anstalt. (Leitender Arzt Dr. W. Mühsam.)]

Über „Angiomatose" der Retina (sog. v. Hippel'sche Krankheit).

Von Dr. **Jakob Stern**, I. Assistent.

22 oder 23 Fälle dieser seltenen Krankheit sind bisher bekannt gegeben worden. Dieser neue Fall wurde mir von Herrn Geheimrat Hirschberg zur Zeichnung und Veröffentlichung übergeben.

Der 21 Jahre alte Patient stammt aus Rußland und hatte in seiner Heimat schon mehrere Ärzte konsultiert. Im Alter von 14 Jahren habe er zum ersten Male eine Sehstörung auf dem linken Auge bemerkt; die Sehkraft dieses Auges habe allmählich abgenommen; $1^1/_2$ Jahre nach Beginn der Erkrankung seien größere Schmerzen aufgetreten und im Verlauf von 5 Jahren sei der Augapfel unter allmählicher Schrumpfung und grünlicher Verfärbung der Pupille gänzlich erblindet.

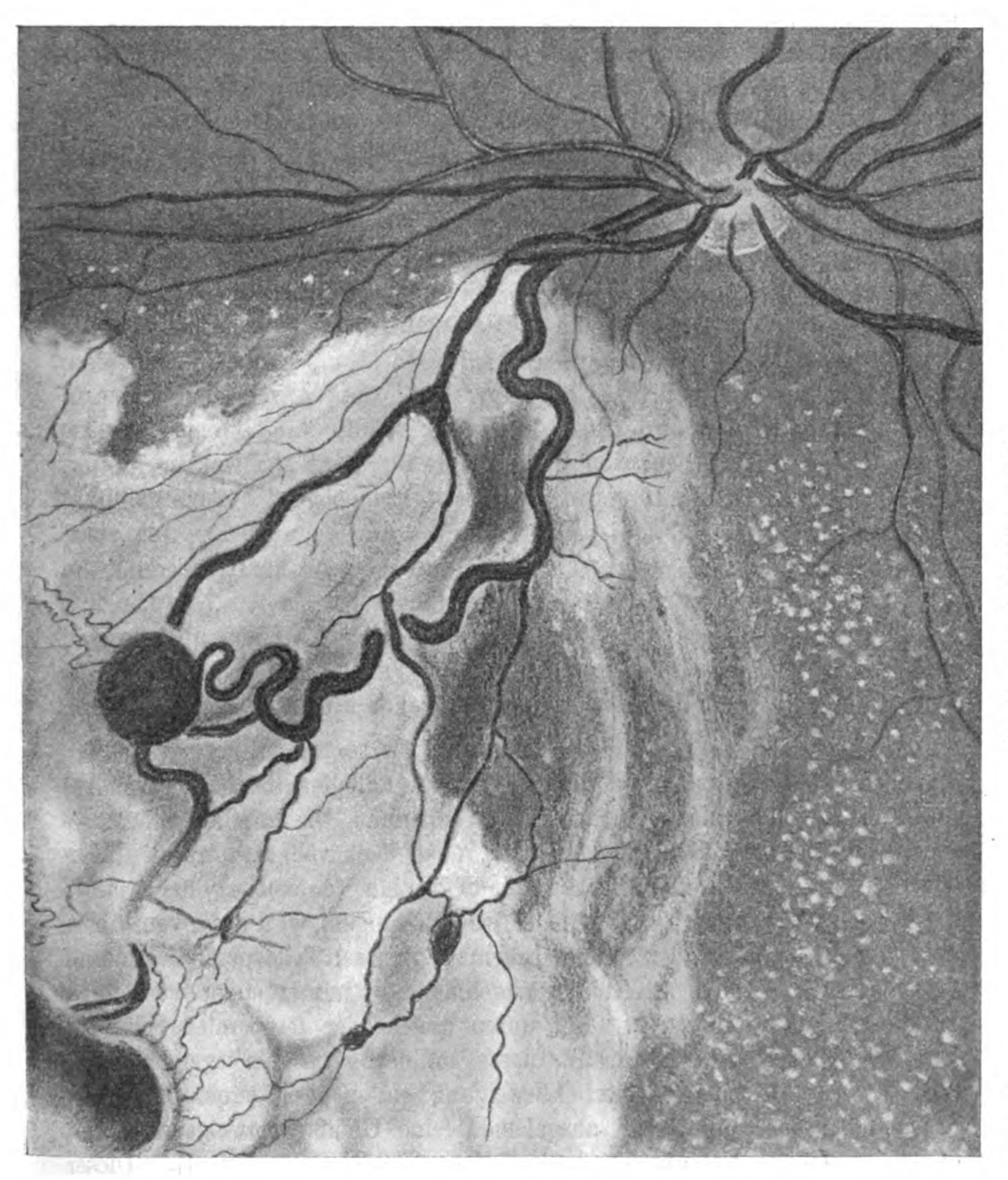
Im Mai 1912 habe das rechte Auge begonnen schwächer zu werden; und da die Ärzte in Rußland eine ungünstige Einwirkung auf das rechte Auge von seiten des erblindeten linken fürchteten, sei dieses entfernt worden.

(Leider fand sich der Bulbus nicht mehr in der Sammlung des Opera-

---

[1] I. Aufl. 1900. II. Aufl. 1906.

teurs; auch konnten mir auf meine Anfrage keine genaueren Angaben über den Beginn des Leidens auf dem rechten Auge gemacht werden.)



Angiomatose d. Retina. R. A.

Stern del.

Als der Patient zu uns kam, fand sich das Bild, wie ich es möglichst naturgetreu zu zeichnen versucht habe.

Äußerlich erschien das Auge ganz gesund. Im Glaskörper schwammen einige Flocken.

Die Sehkraft betrug $^1/_3$ der normalen. Das Gesichtsfeld hatte einen sektorenförmigen Ausfall innen unten.

Der Hintergrund ist an den normalen Stellen sehr dunkel, fast schokoladenbraun (der schwarzen Haarfarbe des Patienten entsprechend); die Aderhautgefäße markieren sich gut und sind fast so deutlich wie die Netzhautgefäße zu sehen, die sich ihrerseits vom (normalen) dunklen Hintergrund schlecht abheben. Diese normalen Stellen umfassen das Gebiet der unteren Äste und das nasale Gebiet des oberen nasalen Astes der Zentralarterie. Diese Gefäße sind in ihrer Wand nicht sichtbar verändert, nur sind sie (sowohl Arterie als Vene) etwas breiter und stärker mit Blut gefüllt als normal. Die Hauptveränderung liegt im Gebiete der Arteria und Vena temporalis superior. Verfolgen wir zunächst die Arterie in ihrem Verlauf: von der trübroten Papille steigt sie auf, kaum verschieden in Weite und Farbe von dem nasalen („gesunden") Ast; aber schon bald, nachdem sie die Papille verlassen hat, bekommt sie leichte Anschwellungen und Einschnürungen; dort, wo sie die darunterliegende Vene kreuzt, ist sie spindelförmig aufgetrieben; von dieser Stelle aus wird ihr Kaliber breiter, ihre Farbe dunkler; ein Hauptast zieht breit nach oben zu einem gelblichroten ballonartigen Gebilde („Knoten 1"). Ein schwächerer Ast zieht schläfenwärts, die Vene überkreuzend und anscheinend komprimierend, zu einem zweiten, aber bei weitem kleineren gelblichroten Knoten („Knoten 2"). Sowohl aus diesem, als aus Knoten 1 gehen weitere Gefäße ab, die sich aber ihrem Aussehen nach nicht mehr als Venen oder Arterien unterscheiden lassen; sie stellen Verbindungen mit andren noch zu beschreibenden Knoten her.

Beim Spiegeln am meisten in die Augen fällt die mächtig erweiterte und stark geschlängelte Vena temporalis superior. Die Papille verläßt sie schräg aufsteigend zwar schon erweitert, aber noch völlig gestreckt. Von der Stelle ab, wo die beschriebene spindelförmige Erweiterung der Arterie sie bedeckt, legt sie sich in wurmförmige Windungen, wird dann vom übergehenden Temporalast der Arterie scheinbar in zwei Teile geschnitten und wendet sich schließlich an Kaliber abnehmend in immer enger werdenden Windungen zum Knoten 1. Ein unten abgehender temporaler Seitenast begibt sich zu Knoten 2, verläßt diesen auf der gegenüberliegenden Seite und bildet mit einer eigenen Abzweigung ein neues kleines Knötchen (Knoten 3); das von diesem ausgehende feine Gefäß verzweigt sich und endet an einem riesenhaften ballonartigen Gebilde (Knoten 4). Dieser Riesenknoten (4) steht einerseits durch ein breites gewundenes Gefäß in Verbindung mit Knoten (1); dieses selbst gibt 2 feinere Äste ab, einen nach oben und einen nach unten, die beide in je ein Knötchen münden (Knoten 5 und 6). Aus den beiden letzten Knötchen kommen feine korkzieherartig gewundene dünne Gefäßchen; die vom Knötchen 5 lassen sich

bis zum Riesenknoten (4) verfolgen; außerdem steht Knötchen 5 durch ein Gefäß in Verbindung mit dem Hauptstamm der Vene.

So stehen sämtliche Gefäße, Knötchen und ballonartige Gebilde sichtbar in Verbindung miteinander wie ein Kanalsystem, das sich an Zusammenflüssen zu Teichen und Seen erweitert.

Die Netzhaut im Verbreitungsbezirk dieser stark veränderten Gefäße hat ihr normales Aussehen gänzlich verloren. Im am wenigsten veränderten Gebiet, d. i. in der horizontalen Zone und der Macula lutea-Gegend, hat die Netzhaut noch ihre Durchsichtigkeit bewahrt, hat aber einen leicht bläulichen Schimmer angenommen und ist bedeckt von zahlreichen weißen bis gelblich-weißen Fleckchen. Höher hinauf fließen diese zusammen zu einem gelblich-weißen Schleier. Schließlich ist die ganze Netzhaut (im stärkst veränderten Teil) verwandelt in eine bald gelblich-weiße, bald grau-grüne bis schmutzig-graue höckerige Masse, von der sich die geschlängelten Gefäße und roten Blutknoten in grotesker Weise abheben. Stellenweise werden die Gefäße von den Massen teilweise überdeckt oder tauchen ganz darin unter.

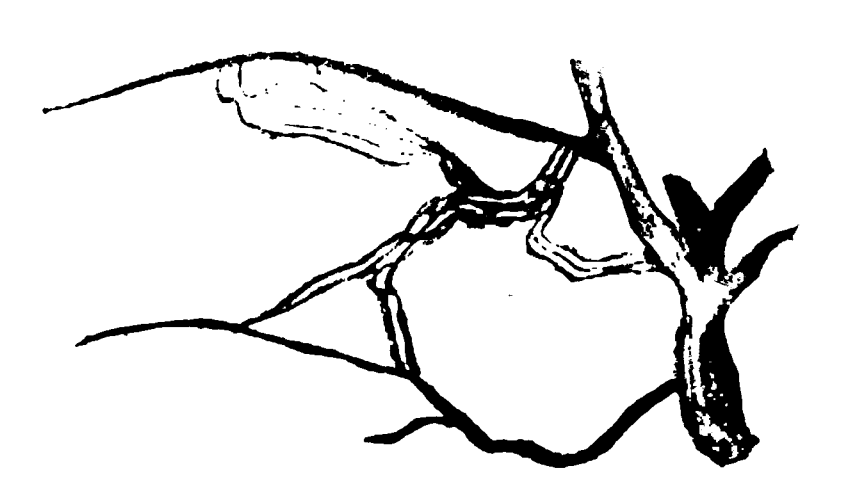
Am weitesten springt der Teil der Netzhaut vor, auf der der Riesenknoten 4 liegt (+ 8,0 D.). Dieser Knoten liegt aber schon zu peripher, als daß er zum genauen Studium im aufrechten Bilde besonders geeignet wäre; es sieht so aus, als sei sein Hauptsubstrat eine gelbliche Masse und nur einer oberflächlichen Schicht verdanke er sein leuchtendes Rot; diese rotgefärbte Partie als Konglomerat feiner Gefäße zu erkennen gelang mir nicht. Dagegen war das mit Sicherheit beim Knoten 1 möglich. Dieser liegt 7,0 D. hoch; auch seine Grundlage (so scheint es wenigstens im Spiegelbilde) bildet eine gelbliche Masse. Ganz im Anfang der Beobachtung konnte man schon bei sehr scharfer Einstellung in der scheinbar gleichmäßig roten Oberfläche isolierte feine rote Streifchen erkennen. Später aber gegen Ende der Beobachtungszeit waren Zweifel nicht mehr möglich. Die feinen Streifchen hatten sich zu kleinen Knäulchen umgewandelt, und von diesen gingen feine Ästchen nach vorne zu in den Glaskörper. Bei den kleineren Knötchen gelang es nicht, das Oberflächenrot in Gefäßchen aufzulösen.

Übrigens hat sich das Bild des Augenhintergrundes im großen und ganzen nur wenig im Verlauf des Vierteljahres, das der Patient in Berlin zubrachte, verändert.

(Die Netzhaut-Degeneration näherte sich aber doch sichtbar dem Zentrum. Dementsprechend sank auch die Sehschärfe auf Finger in 4 m und schob sich die Gesichtsfeld-Einengung über den Fixierpunkt hinüber.)

Nur noch einen Befund, den ich gegen Ende der Beobachtungszeit habe machen können, interessiert es mitzuteilen:

Es hatte sich nämlich in einem bis dahin noch relativ freien Bezirk (in dem die Netzhaut noch durchsichtig war) eine Ausdehnung von Kapillaren (oder sind es neugebildete Gefäße?) ausgebildet, wie ich sie in untenstehender Zeichnung skizziert habe: Zwischen einem kleinen Ast der Arterie und einem Seitenast der Vene spannen sich vier Stränge feiner Gefäßchen aus, die zu einem kleinen, umschriebenen angiomartigen Knötchen zusammenstreben, das aber seinerseits selbst aus feinen Gefäßchen zusammengesetzt ist. Leider konnte die Beobachtung nicht weiter fortgesetzt werden; aber ich glaube, wir hatten hier das erste Entwicklungsstadium der rötlich-gelben Knötchen und ballonartigen Gebilde



vor uns. Und die Annahme, daß es sich bei dem Prozeß um teleangiektatische Angiombildung handle und diese das Primäre darstelle, hätte auch klinisch eine Stütze erfahren.

Auf weitere theoretische Erörterungen möchte ich mich, zumal ich keine anatomische Untersuchung machen konnte, nicht einlassen. Ich könnte nur die Ansichten und Befunde der früheren Autoren wiederholen. Ich brauche das aber umsoweniger, als vor kurzem Vossius im 1. Heft des IX. Bandes seiner zwanglosen Abhandlungen eine zusammenfassende Darstellung der Krankheit gegeben hat. Hier sind auch sämtliche Fälle aus der Literatur zusammengestellt. Nur auf einen kleinen geschichtlichen Irrtum in Vossius' Arbeit erlaube ich mir aufmerksam zu machen:

Vossius schreibt (S. 6): „E. v. Hippel entwarf (dann) zum ersten Mal auf Grund der bisherigen Literatur und zweier eigenen Beobachtungen aus der Heidelberger Klinik das klinische Bild dieser seltenen Netzhautkrankheit.“ Es ist dieses nicht ganz richtig. v. Hippel's Verdienste um die Kenntnis der seltsamen Krankheit sind unbestreitbar; aber die erste klinische Beschreibung hat er nicht gegeben. Im Jahre 1895 zeigte v. Hippel auf dem Heidelberger Kongreß zum ersten Male seine Farbenskizzen und seinen Patienten einem Teil der anwesenden Ophthalmologen; keiner wußte eine Deutung. Aber im Jahre 1899 erschien im Centralbl. f. Augenh. eine Arbeit von Goldzieher, die zum ersten Male eine hervorragende Beschreibung der eigenartigen Netzhaut-Erkrankung liefert und zum ersten Male eine Deutung des Krankheitsbildes gibt, die unsren heutigen

aus den anatomischen Untersuchungen von TREACHER COLLINS, CZERMAK-ULBRICH und E. v. HIPPEL gewonnenen Anschauungen sehr nahe kommt.

Daß alle Autoren dieses Verdienst GOLDZIEHER's nicht genügend würdigen, kommt meines Erachtens daher, daß v. HIPPEL in seiner 1904 erschienenen Arbeit in Zweifel zog, ob GOLDZIEHER's Fall seinen Fällen zuzurechnen sei. (Ein Zweifel konnte eigentlich bei GOLDZIEHER's sehr klarer und charakteristischer Beschreibung nicht gut möglich sein.) Später aber hat v. HIPPEL diesen selben Fall in seiner anatomischen Arbeit als den CZERMAK'schen mit veröffentlicht, ohne genügend hervorzuheben, daß die erste treue klinische Beschreibung dieses Falles von GOLDZIEHER herrührt.

Zusatz bei der Korrektur.

In der während der Drucklegung erschienenen Arbeit MELLER's[1], die bestechende Gründe dafür beibringt, daß es sich bei unsrer Krankheit um ein echtes Gliom (dem Gliom des Zentralnerven-Systems entsprechend) handelt, wird GOLDZIEHERs Verdienst besonders hervorgehoben. MELLER schreibt:

„Ich stehe übrigens mit der hier vertretenen Anschauung nicht allein da. GOLDZIEHER, der einen der CZERMAK'schen Fälle sah, ist durch einen geistreichen diagnostischen Gedankengang zu einem ganz ähnlichen Resultate gekommen, ohne natürlich einen histologischen Befund zu besitzen."

Er bringt dann die GOLDZIEHER'schen Ausführungen wörtlich. Aber auch er hat GOLDZIEHER's Arbeit nur zufällig „beim Durchsehen der Literatur" gefunden und weiß nicht, daß GOLDZIEHER nicht nur die anscheinend richtigste Deutung des Krankheitsbildes allein auf Grund der einzigen klinischen Beobachtung gegeben hat, sondern daß er auch der erste ist, der „die seltne Netzhaut-Affektion als ein besondres Krankheitsbild aufgestellt hat."[2]

Zur Wirkungsweise des Eserins.

Von **K. Wessely** in **Würzburg**.

Trotz vielfältigster Bemühungen hat man sich bekanntlich immer noch nicht vollständig darüber zu einigen vermocht, wie das Eserin auf das normale Auge wirkt, insbesondere über das Verhalten des intraokularen Druckes und der Blutfülle des inneren Auges gehen die Ansichten dabei noch auseinander. Und doch wäre es nicht nur für bestimmte Fragen der Therapie, sondern für unsere gesamten Vorstellungen vom Wesen des

---

[1] MELLER: Über das Wesen der sogenannten HIPPEL'schen Netzhaut-Erkrankung. v. Graefe's Arch. f. Ophth. LXXXV, S. 255.

[2] l. c. S. 258.

Glaukoms wichtig, wenn über die physiologische Wirkungsweise des Mittels völlige Klarheit bestände.

Zu einer erneuten Beschäftigung mit dem Gegenstande wurde ich veranlaßt durch Beobachtung eines der sehr seltenen und interessanten Fälle, in denen die Anwendung des Eserins an einem zu Glaukom disponierten Auge nicht günstig wirkt, sondern im Gegenteil unmittelbar einen Glaukom-Anfall auslöst.

Es handelte sich um einen 69jährigen Mann, der wegen eines Ulcus corneae catarrhale in Behandlung stand. Unter klinischer Beobachtung trat bei ihm zu einer Zeit, als das Geschwür sich schon in Ausheilung befand und die anfänglich vorhandene geringe Irisreizung zurückgegangen war, ohne besondere Ursache ein leichter Glaukom-Anfall auf, der das Sehvermögen von 0,5 auf 0,2 herabsetzte. Es wurde ein Tropfen 1%igen Eserins instilliert, mit dem Erfolge, daß innerhalb einer halben Stunde das Auge das Bild des schweren akuten Glaukoms bot, die glaukomatöse Hornhaut-Trübung bedeutend zugenommen hatte, die Sehschärfe auf Fingerzählen in 2—3 m gesunken und der Augendruck von dem Tonometerwert 35 auf über 60 gestiegen war. Mehrfaches Einträufeln von Homatropin genügte, um in wenigen Stunden alle glaukomatösen Erscheinungen zum Verschwinden zu bringen, so daß die Sehschärfe am Nachmittage des gleichen Tages wieder die ursprüngliche Höhe von 0,5 erreicht hatte. Als nach 3 Tagen unverändert guten Befindens wieder ein Tropfen und zwar diesmal nur $^1/_2$%igen Eserins gegeben wurde, hatte er mit Eintritt der Pupillen-Verengerung einen Glaukom-Anfall gleicher Stärke zur Folge. Ein Zweifel an der ursächlichen Beziehung zwischen Eserin-Einträuflung und Drucksteigerung konnte also nicht bestehen. Später blieb nach Vornahme einer basalen Iridektomie die Tension dauernd normal.

Solche Fälle bereiten der Erklärung gewisse Schwierigkeiten und fordern zu einer erneuten Prüfung der Vorstellungen auf, die wir uns von der gewöhnlich günstigen Wirkungsweise des Eserins beim Glaukom machen. In erster Linie sind wir gewohnt, dabei die Ursache der Druckherabsetzung in der Freilegung des Kammerwinkels zu suchen; daneben wird von manchen Seiten auch eine primäre Verminderung der Blutfülle des inneren Auges durch das Mittel angenommen.

In der Tat ist das Eserin im allgemeinen ein ausgesprochen vasokonstriktorisches Mittel. Von dieser seiner Eigenschaft kann man sich auch am Auge jederzeit leicht überzeugen. Tropft man es an Augen mit nicht zu starker konjunktivaler Hyperämie ein, so sieht man sie schon nach wenigen Minuten abblassen, und bei Beobachtung mit der Zeiss'schen Binokularlupe findet man die Bindehautgefäße, sowohl die größeren wie die feineren Stämme, stark kontrahiert. Auch an oberflächlichen Hornhautgefäßen (Pannus) tritt die gleiche Verengerung ein. Sie hält etwa $^1/_2$ Stunde an und ist von keiner merklichen Dilatation gefolgt.

So einfach und klar also die Verhältnisse hinsichtlich der oberflächlichen Bulbusgefäße liegen, so schwer ist die Frage zu entscheiden, wie sich gleichzeitig die inneren Gefäße des Auges verhalten.

Hier reicht die bloße Beobachtung nicht aus, wenigstens gehen die Angaben hinsichtlich des menschlichen Auges in diesem Punkte noch auseinander, wenn sich die Mehrzahl der Autoren auch dahin ausspricht, daß an den Irisgefäßen eine mäßige Dilatation festzustellen sei. Auch aus den Tier-Experimenten sind widersprechende Schlüsse gezogen worden. Ähnlich verhält es sich mit der hierzu in enger Beziehung stehenden Frage der Änderung des intraokularen Druckes. Selbst nach Einführung des Schiötz'schen Tonometers ist noch keine Einigkeit darüber erzielt worden, ob nach Eserin-Einträuflung am normalen menschlichen Auge der Druck unverändert bleibt, ob er sinkt oder anfänglich eine Steigerung erfährt. Diese Widersprüche sind, abgesehen von der begrenzten Genauigkeit der Tonometer-Messungen, darin begründet, daß bei ihnen der Druck nur in größeren, willkürlich gewählten Intervallen bestimmt werden kann. Ähnliche Fehler haften den früher an Versuchstieren ausgeführten Manometer-Messungen an.

Eine vollständige Übersicht über die Folge der Erscheinungen vermag nur die graphische Registrierung zu geben. Ich habe deshalb mit dieser Methode Versuche über die Eserinwirkung in größerem Umfange angestellt und bin, wenigstens für das Kaninchen-Auge, zu durchaus eindeutigen Ergebnissen gelangt.

Erste Bedingung für einen ungestörten Verlauf der Experimente ist, daß die Tiere völlig unbeweglich sind und die Kanülen auch bei längerem Liegen keine Reizung im Auge verursachen. Am besten wird beides durch eine tiefe Curare-Narkose erreicht. Ferner muß neben dem Druck im Versuchsauge ständig auch der im anderen Auge oder zum mindesten der allgemeine Blutdruck registriert werden, damit etwaige Störungen durch Wirkung des resorbierten Eserins von der Blutbahn aus nicht übersehen werden. Solche Nebenwirkungen spielen bei ein- oder selbst mehrmaliger Einträuflung $1^0/_0$iger Eserinlösung beim Kaninchen nach meinen Erfahrungen zwar keine erhebliche Rolle, eine große aber bei Katzen, so daß diese Tiere zu solchen Experimenten überhaupt kaum verwendet werden können.

Die Registrierung wurde je nach Bedarf bis zu einer Stunde und länger ausgedehnt. Eine Reproduktion der Originalkurven ist somit wegen ihrer Länge ausgeschlossen, doch sind die Änderungen des Augendrucks so langsame, daß man sogar ein übersichtlicheres Bild von ihnen erhält, wenn man die Kurven in Form verkürzter Diagramme zusammenzieht. Diese Diagramme, wie ich sie im Folgenden in einigen Proben wiedergebe, müssen selbstverständlich auf Grund genauester Ausmessungen der Originalkurven konstruiert werden, dann lassen sie die ganze Folge der Druckänderungen auf einen Blick gut übersehen.

Den Typus eines solchen Versuches gibt Fig. 1 wieder.

Der Druck wurde in beiden Augen des kurarisierten Kaninchens geschrieben. Der des rechten war von vornherein einige Millimeter niedriger, als der des linken. Rechterseits wurde Eserin eingetropft (E). 13 Minuten

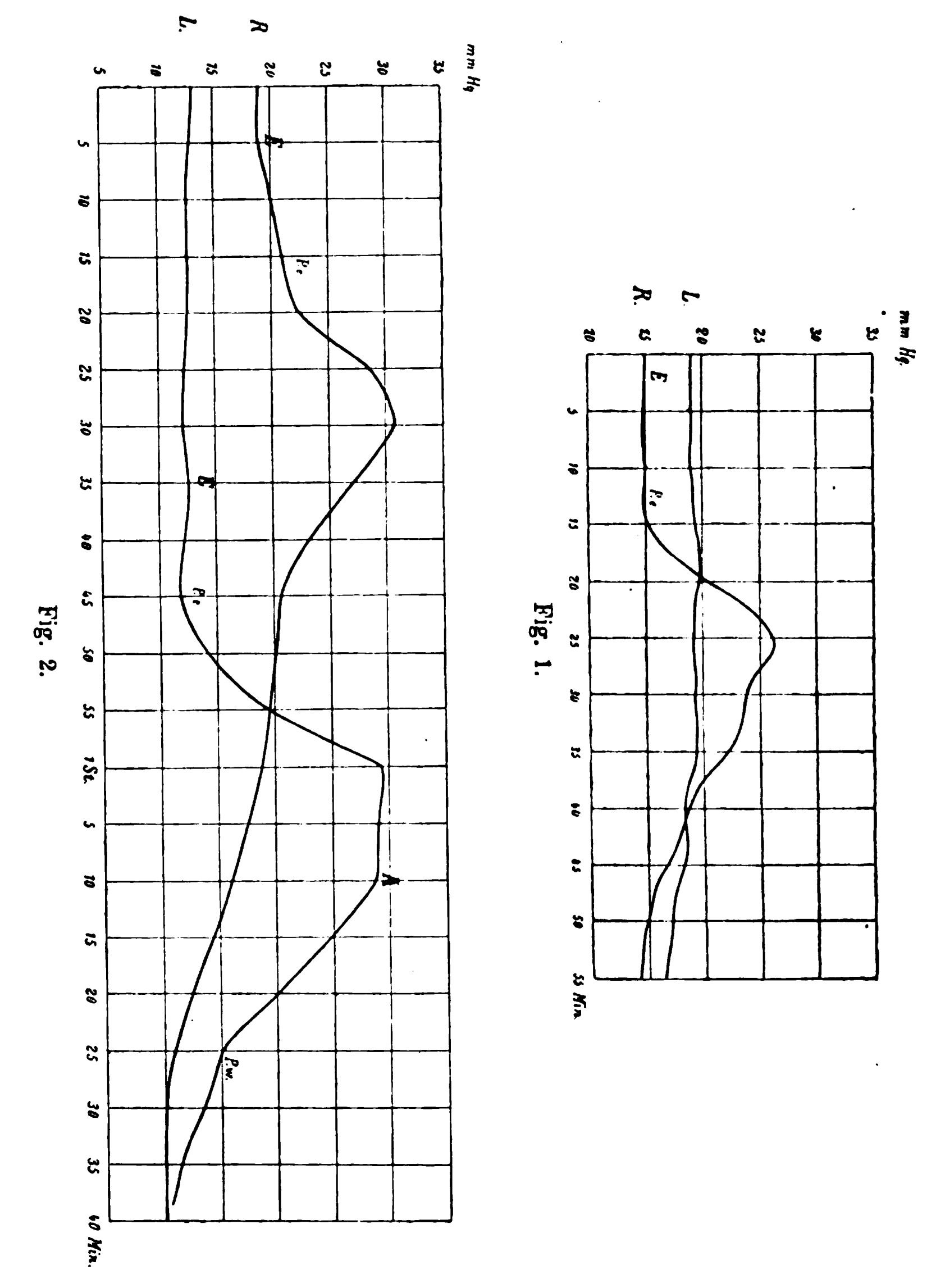


Fig. 2.

Fig. 1.

später sieht man, nachdem kurz vorher die Pupillen-Verengerung begonnen hat ($P.e$), den Druck ansteigen und zwar erreicht er innerhalb 10 Minuten die Höhe von 26 mm, um dann langsam innerhalb $^1/_2$ Stunde bis zum Ausgangswert von 15 mm herabzusinken. Die wellenförmigen Schwankungen, die die Kurve dabei in ihrem abfallenden Schenkel aufweist, sind für die

Eserinwirkung nicht charakteristisch. Das beweist außer ihrem Fehlen in anderen Versuchen der Umstand, daß die gleichen Wellen auch an der Kurve des Kontrol-Auges hervortreten, wenn auch, der niedrigeren Druckhöhe entsprechend, in geringerer Stärke. Sie sind also durch zufällige Änderungen des Blutdrucks bedingt und der Versuch veranschaulicht somit zugleich gut die Wichtigkeit der Kontrolregistrierung am zweiten Auge.

Der in Fig. 2 wiedergegebene Versuch dehnte sich über einen noch längeren Zeitraum aus. Hier wurde zuerst am rechten Auge, das von vornherein den höheren Druck (19 mm) zeigte, eingetropft. Wie man sieht, beginnt der Druck hier schon unmittelbar nach der Eserin-Einträuflung ein wenig anzusteigen (in 15 Minuten um 3 mm); die starke Erhebung der Kurve setzt aber wiederum erst nach $^1/_4$ Stunde, nachdem vorher die Miosis bemerkbar geworden ist, ein. In 10 Minuten ist der Höhepunkt mit 31 mm erreicht, der absteigende Schenkel kommt zum Anfangswert $^1/_2$ Stunde später zurück. Darauf hin sinkt die Kurve aber noch weiter, so daß zum Schluß des Versuchs (nach $1^1/_2$ Stunden) nur noch ein Druck von 10 mm vorhanden ist. Inwieweit diese Drucksenkung Folge der Eserineinträuflung ist, muß eine offene Frage bleiben, weil bei einer so langdauernden Fixation der Versuchstiere in Curare-Narkose immer eine Blutdruck-Senkung und damit auch ein Sinken des Augendrucks eintritt. Dies beweist im vorliegenden Falle der langsam absteigende Verlauf der Kurve des Kontrol-Auges in der ersten halben Stunde des Versuches. Dann war auch hier Eserin eingetropft worden, und die Kurve zeigt darauf hin wieder den typischen Anstieg und zwar von 12 auf nahezu 30 mm. Auch der Abfall hält, trotz Atropin-Einträuflung (*A*) wieder die übliche Form ein.

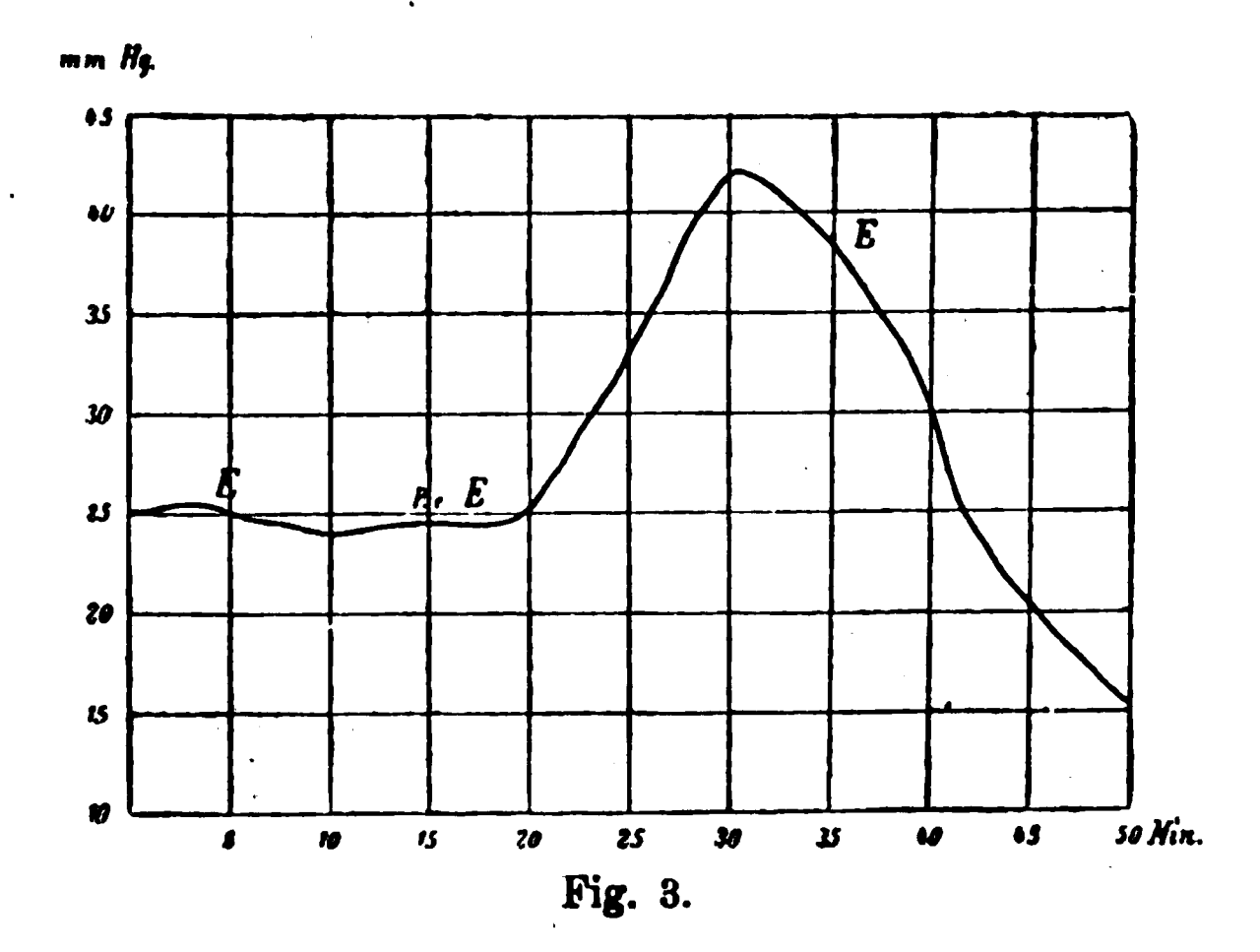


Fig. 3.

Auf die Frage, ob wiederholte Eserin-Einträuflung die Wirkung summiert, bzw. verlängert, gibt ein Versuch, wie er in Fig. 3 abgebildet ist, die Antwort. Zwar zeigt die Kurve hier einen verhältnismäßig hohen Anstieg (von 25 auf 42 mm), aber ein längeres Anhalten der Drucksteigerung ist trotz dreimaligen Einträufelns in Abständen von 15 Minuten nicht erzielt worden. Im Gegenteil, die Kurve fällt relativ steil und stark ab. Der gleichzeitig in der Karotis der anderen Seite geschriebene Blutdruck zeigte eine kontinuierliche geringe Senkung.

Diese Beispiele mögen genügen, um ein Bild von den nach Eserin-Einträuflung am Kaninchen-Auge auftretenden Druckänderungen zu geben. Im ganzen verfüge ich über 12 derartig völlig fehlerfreie Versuche.

Die Höhe der Augendruck-Steigerung bewegt sich bei ihnen zwischen 5 und 17 mm Hg, in der Mehrzahl der Fälle aber um 10 mm herum. Nur in einem einzigen Falle habe ich sie ganz vermißt. Immer zeigt die Augendruck-Steigerung dabei den ganz charakteristischen Verlauf: sie beginnt 10 bis 15 Minuten nach der Einträuflung, nachdem kurz vorher die Pupille eng geworden ist, erreicht in weiteren 10 bis 15 Minuten ihre Höhe, dann sinkt sie langsam ab und spätestens 1 Stunde nach Beginn des Versuches hat der Augendruck wieder seinen Anfangswert erreicht.

Wie weit dann das fernere Absinken des Augendrucks noch auf spezifische Eserinwirkung, wie weit auf die langdauernde Curare-Narkose oder möglichenfalls auch auf Nachwirkung der Hyperämie zu beziehen ist, mag unentschieden bleiben. Wegen der Stärke des Abfalles neige ich zur ersterwähnten Deutung, doch ist zur Beurteilung solcher Spätfolgen das Registrierverfahren in langdauernder Curare-Narkose wegen der mit ihr unvermeidlich verbundenen allmählichen Blutdruck-Senkung, wie schon vorhin erwähnt wurde, nicht ausreichend. Um so zuverlässiger ist der mit ihm erbrachte Nachweis der anfänglichen Drucksteigerung, und es soll uns daher nur diese hier beschäftigen.

Das bei ihr zustande kommende Kurvenbild entspricht durchaus derjenigen Form, die ich bei meinen früheren Untersuchungen als charakteristisch für eine reaktive innere Hyperämie aufstellen konnte.

In der Tat läßt sich am Kaninchen-Auge leicht nachweisen, daß die Eserin-Einträuflung von einer Hyperämie der Iris und der Ciliarfortsätze gefolgt ist. Beweisend hierfür ist der vermehrte Eiweiß- und Fluoreszeïnübertritt ins Kammerwasser. Wendet man die Methode des Vergleichs mit Serum-Verdünnungen von bekanntem Eiweißgehalt an, so findet man am Eserinauge meist Werte zwischen 0,05 und 0,1 %, während der durchschnittliche Eiweißgehalt des normalen Humor aqueus nur 0,02 % beträgt. Seltener sieht man Prozentzahlen bis zu 0,2 und 0,3 und zwar ist hierfür mehr die individuelle Verschiedenheit in der Reaktion der einzelnen Tiere auf das Mittel als die Wiederholung der Einträuflung oder eine Verstärkung der Dosis maßgebend.

Bei intravenöser Fluoreszeïn-Injektion ist der Fluoreszeïngehalt des Kammerwassers entsprechend erhöht. Wählt man die Dosen hoch (2 ccm einer 5 %igen Fluoreszeïnkaliumlösung für Tiere von 1 bis 1½ kg Gewicht), so kann man bei Betrachtung mit der Binokularlupe am Eserinauge nicht nur verstärkten Farbstoff-Austritt aus den Irisgefäßen, sondern auch deutlichen Durchtritt durch die Pupille beobachten, und nach Dekapitation, Enukleation und äquatorialer Halbierung der Bulbi sieht man die Ciliar-

fortsätze sich in Form eines grünen Ringes um die Linse abheben, während sie am Kontrolauge ungefärbt erscheinen. Dieser einfache Versuch gibt das anschaulichste Bild von der Beeinflussung des intraokularen Flüssigkeitswechsels durch das Eserin und beweist zugleich das Nichtvorhandensein eines sog. „physiologischen Pupillen-Abschlusses" in der Miosis.

Besonders interessierte mich die Frage, ob Darreichung von Kalksalzen, die ja nach unseren jetzigen Vorstellungen die Durchlässigkeit der Gefäße herabsetzt, imstande ist, die Wirkung des Eserins auf das innere Auge zu beeinflussen. Ich habe deshalb an 5 Kaninchen zuerst an einem Auge, nachdem 1 Stunde zuvor 1 %iges Eserin eingetropft worden war, den Eiweißgehalt des Kammerwassers untersucht; dann wurde den Tieren innerhalb der folgenden 24 Stunden 1 g Chlorcalcium in 5 %iger Lösung, in 5 Einzeldosen verteilt, subkutan injiziert und hierauf am zweiten Auge der Eserinversuch in gleicher Weise ausgeführt. Die erhaltenen Resultate gibt die nachstehende Tabelle wieder.

Eiweißgehalt des Kammerwassers in %		
	R. 1 Stunde nach Eserin-Einträuflung	L. 24 Stunden später nach 5 mal. subkutaner Injektion von 4 ccm einer 5 % igen . Chlorcalciumlösung, wiederum 1 St. nach Eserineinträuflung
Kaninchen 1 . . .	0,07	0,02
Kaninchen 2 . . .	0,06	0,025
Kaninchen 3 . . .	0,05	0,02
Kaninchen 4 . . .	0,2	0,08
Kaninchen 5 . . .	0,05	0,06

Wie man sieht, ist mit Ausnahme eines einzigen Falles (Kaninchen 5) jedesmal eine Wirkung in dem Sinne vorhanden, daß die Eiweiß-Ausscheidung durch die Kalkdarreichung vermindert wird.

Auch dieses Ergebnis spricht für die Annahme, daß wir es bei der Eserinwirkung mit einer aktiven Hyperämie zu tun haben, die in ihrem Einfluß auf den Flüssigkeitswechsel derjenigen gleichkommt, die wir bei örtlichen Reizen sehen. Damit soll nicht gesagt sein, daß unbedingt eine Reizwirkung des Eserins vorliegt. Es wäre vielleicht auch denkbar, daß ein Antagonismus in der Wirkung des Mittels auf die äußeren und inneren Gefäße bestände, der durch verschiedene Innervationsverhältnisse begründet sein könnte. Daß es sich aber nicht lediglich um eine Hyperämie durch Ausbreitung des Irisgewebes handelt, scheint mir durch

meine sonstigen Augendruck-Versuche (Vergleich mit dem Verhalten nach Sympathikus-Durchschneidung)[1] erwiesen.

Wir stehen also vor der Tatsache, daß das Eserin im Gegensatze zu seiner sonstigen vasokonstriktorischen Wirkungsweise im inneren Auge eine reaktive Hyperämie der Iris und der Ciliarfortsätze hervorruft, die von einer qualitativen Änderung des Flüssigkeitswechsels und von einer typisch verlaufenden vorübergehenden Drucksteigerung begleitet ist.

Dieses Ergebnis scheint mir darum bemerkenswert, weil es wohl schwerlich nur für das Kaninchen-Auge Gültigkeit haben dürfte. Eine Reihe der am menschlichen Auge gemachten Beobachtungen spricht dafür, daß auch an ihm das Eserin eine derartige vorübergehende Druckerhöhung hervorruft, und ich glaube, daß auf sie die seltenen Fälle der Auslösung eines Glaukom-Anfalls durch das Mittel zu beziehen sind. Wenn wir solche Zufälle nicht häufiger erleben, so mag das daran liegen, daß, wie auch in dem eingangs geschilderten Fall, schon eine gewisse Disposition zur Irishyperämie vorhanden sein muß, damit die Eserinwirkung bedrohliche Folgen nach sich ziehen kann. Vor allem aber ist für das glaukomatöse Auge die Freilegung des Kammerwinkels durch die Eserinmiosis für gewöhnlich wohl von entscheidenderer Bedeutung, als die vorübergehende Hyperämie. So sind derartige Versuche über die Physiologie der Eserinwirkung geeignet, auch auf gewisse Fragen aus der Pathogenese des Glaukoms Licht zu werfen, und hierin wird der Wert einer weiteren Beschäftigung mit ihnen liegen.

---

[1] Vgl. Arch. f. Augenheilk. Bd. 60, 1908.

Centralblatt

für praktische

AUGENHEILKUNDE.

Herausgegeben von

Prof. Dr. J. Hirschberg, Geh. Med.-Rat, in Berlin.

Unter ständiger Mitwirkung der Herren Prof. G. Abelsdorff in Berlin, Dr. Berger in Paris, Prof. Birnbacher in Graz, Dr. Brailey in London, Prof. Cl. du Bois-Reymond in Schanghai, Dr. Crzellitzer in Berlin, Dr. Oscar Fehr in Berlin, Prof. C. Gallenga in Parma, Dr. Ginsberg in Berlin, Hofrat Prof. Goldzieher in Budapest, Dr. Gordon Norrie in Kopenhagen, Dr. Issigonis in Smyrna, Dr. Leo Jacobsohn in Berlin, Priv.-Doz. Dr. H. Lauber in Wien. Dr. May in Berlin, Lt. Col. F. P. Maynard, I. M. S., Calcutta, Dr. F. Mendel in Berlin, Dr. Moll in Berlin, Dr. W. Mühsam in Berlin, Dr. Neuburger in Nürnberg, Dr. Peltesohn in Hamburg, Dr. Pergens in Maeseyck, Prof. Peschel in Frankfurt a. M., Dr. Purtscher in Klagenfurt, Dr. M. Reich in Petersburg, Dr. H. Rönne in Kopenhagen, Obermed.-Rat Dr. Scheer in Oldenburg, Prof. Schenkl in Prag, Prof. Schwarz in Leipzig, Dr. Spiro in Berlin, Dr. Steindorff in Berlin, Dr. Stern in Berlin.

Monatlich ein Heft. Preis des Jahrganges 12 Mark. Zu beziehen durch alle Buchhandlungen des In- und Auslandes und die Postanstalten des Deutschen Reiches.

1913. Siebenunddreißigster Jahrgang. Oktober.

Jonathan Hutchinson,

geboren zu Selby, Yorkshire, am 23. Juli 1828;
gestorben zu London, am 23. Juni 1913.

Jonathan Hutchinson studierte in York, später am Barthol.-Hospital zu London, praktizierte daselbst als Surgeon seit 1854, war 1859—1883 Wundarzt des London Hosp., 1862 F. R. C. S., 1879—1883 Professor der Chirurgie, auch Senior-Surgeon am Hospital für Hautkrankheiten, von Anfang der sechziger Jahre an Assistent-Surgeon am R. London Ophth. Hosp., Surgeon an demselben von 1867—1878, von 1883—1886 Vorsitzender der

augenärztlichen Gesellschaft von England, vor der er 1884 die Bowman-Vorlesung hielt „Über die Beziehung von gewissen Augenkrankheiten zur Gicht".

JONATHAN HUTCHINSON's Arbeitsfeld umfaßte weite Gebiete der Chirurgie. Unsterbliches Verdienst um die Augenheilkunde erwarb er sich durch das 1863 verfaßte, schon 1857—1859 in einzelnen Abhandlungen vorbereitete Werk: Clinical Memoir on certain Diseases of the Eye and Ear consequent on Inherited Syphilis. Zwei Tatsachen hat er darin festgestellt: 1. Chronische interstitielle Hornhaut-Entzündung ist wesentlich eine ererbt-syphilitische Krankheit. 2. Gewisse Zahn-Anomalien sind ein sicheres Zeichen der ererbten Lues, namentlich die Einkerbungen der oberen Schneidezähne zweiter Schichtung. Die eigentümliche Hornhauttrübung, die gekerbten Zähne und Schwerhörigkeit stellen die HUTCHINSON'sche Trias dar.

Nicht rasch hat die neue Lehre sich Bahn gebrochen: Augen-, Kinder-, Zahn-Ärzte erhoben Widerspruch. A. v. GRAEFE wollte angeborene Lues nur für 5 % der Fälle von diffuser Keratitis zulassen; SOELBERG WELLS, HUTCHINSON's Kollege in Moorfields (1869), nur für einen gewissen Teil der Fälle.

Die Zahn-Verbildung hat wiederholt zu Erörterungen in der Berliner medizinischen Gesellschaft Veranlassung gegeben[1]: die meisten Redner erklärten sich gegen ihre diagnostische Bedeutung. Ich selber sagte in der Sitzung vom 19. Februar 1896: „HUTCHINSON ist neulich bei uns vielfach zitiert worden, aber vielfach unrichtig. Ich habe deshalb sein Original-Werk vom Jahre 1863 mitgebracht, zumal dasselbe sehr selten ist und auch in unsrer Königl. Bibliothek[2] nicht vorhanden sein soll." In der Tat hatte kein Mitglied der so erleuchteten Versammlung jemals dies Buch gesehen; ich mußte es für 1/2 Jahr ausleihen, an Professoren der Frauen-, Augen-, Zahn- und Kinder-Heilkunde. Also, wenn man Engländern Nicht-Berücksichtigung der deutschen Literatur vorhält; so kommt auch das Entgegengesetzte vor, Nicht-Berücksichtigung der englischen seitens deutscher Ärzte.

Ich selber hatte 1876, als ich HUTCHINSON zu Moorfields in seiner

[1] Verhandlungen der Berliner med. Gesellsch. VII, II, S. 43, 1876. Der Zahnarzt Prof. ALBRECHT, der Syphilodologe G. LEWIN sprechen sich gegen die Beweiskraft der Zahn-Veränderung aus.

XV, II, S. 267, 280, 1885.

Der Kinderarzt HENOCH, der Syphilidologe LEWIN dagegen, der Augenarzt HIRSCHBERG, der Chirurg P. GÜTERBOCK dafür.

XXVII, I, S. 47, 48, 71; II, S. 35, 1897.

Der Zahnarzt Prof. BUSCH dagegen, der Syphilidologe BLASCHKO dafür, Augenarzt Prof. SILEX eher dagegen, HIRSCHBERG dafür.

[2] Auch nicht in der so vollständigen medizinischen Bibliothek der Kaiser Wilhelm-Akademie.

Wirksamkeit beobachtete[1], die Wichtigkeit des Gegenstandes voll erfaßt und in meinem eigenen Material genau zu studieren unternommen.

1885 hatte mein Assistent ANCKE (Centralbl. f. Augenheilk.) aus meinen Krankentagebüchern 100 Fälle von diffuser Keratitis ausgezogen und 61 mal Lues verzeichnet gelesen. Im Jahre 1866 hatte ich (Centralbl. f. Augenheilk.) geschrieben: „Ich glaube, daß der Prozentsatz noch größer sein würde, wenn es erst gelänge, von der typischen Form ähnliche mit Sicherheit abzutrennen.“ Ich habe dann weiter beobachtet und 1896 (Heidelberger Verhandlungen) erklärt, daß für die typische diffuse Hornhaut-Entzündung eigentlich nur Lues die Haupt-Ursache bildet; und 1901 (in meiner Einführung), nach Beobachtung von 1200 Fällen der Krankheit, kurz und bündig erklärt: „Die Ursache ist Lues“. (Vgl. Centralb. f. Augenh. 1913, S. 125.)

EDWARD NETTLESHIP, der zuerst als Schüler und Assistent, dann als Kollege und Freund JONATHAN HUTCHINSON nahe gestanden, hat ihm die folgenden Worte gewidmet:[2] „Beharrlich im Werk, nie in Eile, nie ermüdet, ausgestattet mit so mannigfacher Begabung, hat er seine Erholung mehr in dem Wechsel seiner Tätigkeit, als in der Muße des Feiertags gesucht und gefunden. Ein Freund eifriger, schneller, abwechslungsreicher und treu im Gedächtnis bewahrter Lektüre, war er auch, wie manche Chirurgen, ein großer Naturfreund und liebte es, in seiner Besitzung zu Haslemere jede Art von Feld- und Gartenarbeit auszuführen....

Niemand, war es ein Student oder ein Mann von gereifter Erfahrung, konnte mit HUTCHINSON länger verkehren, ohne die Anziehungskraft seiner Größe und seiner stillen Begeisterung zu verspüren. Die Fülle und Klarheit seiner Kenntnisse, verbunden mit seiner immanenten Empfindung, daß er die Pflicht habe zu lehren, was er unablässig selbst lernte, das verlieh seiner Persönlichkeit einen Ehrfurcht gebietenden Zauber....

HUTCHINSON war nicht ein formvollendeter und anziehender Redner; aber, wenn die Gelegenheit es forderte, sprach er klar, angenehm und eindrucksvoll.

Wie alle großen Lehrer, blieb er ein Schüler und Wahrheitssucher bis zum Ende seiner Tage. Wie alle großen Ärzte, war er mehr, als ein Doktor. Geistvoll, immer zugänglich, sehr gastfreundlich in einer gelassenen Weise, kannte und verstand er die meisten Seiten der menschlichen Natur und war nachsichtig in den meisten Dingen. Seine Vorfahren hatten seit mehreren Generationen zu der Gesellschaft der Freunde gehört und er selber war, wenn auch nicht als strenger Quäker, so doch vollkommen alkoholfrei aufgezogen worden.[3] Er selber war von seiner Lebensmitte an

[1] Die Londoner Augenkliniken, D. Z. f. prakt. Med. 1877, Nr. 27—31.

[2] Vgl. The Ophthalmoscope 1913, S. 504—505.

[3] Uns aber hat er zu Haslemere für das Mittagsmahl persönlich eine Flasche Rheinwein aus dem Keller geholt und auf den Tisch gesetzt mit den freundlichen Worten: „Hier haben Sie Ihr Vaterland“.

frei von den Grundsätzen irgend einer Sekte; aber seine Lebensweise war den Überlieferungen des Vaterhauses treu geblieben."

Ich persönlich bewahre die angenehmste Erinnerung an JONATHAN HUTCHINSON und schulde ihm große Dankbarkeit.

Als ich, ein 33jähriger Privat-Dozent, im Jahre 1877 HUTCHINSON in Moorfields aufsuchte, war er, der 45jährige, auf der Höhe seines Ruhmes als Wund- und Augen-Arzt und als Forscher. Höchst sorgsam, gelassen wortkarg stand er an seinem Tisch und fertigte einen Kranken nach dem andren ab, umgeben von einem Kreis ebenfalls schweigsamer, ehrfürchtig zu ihm aufblickender Studenten und Ärzte. Da begann ich, nach meiner lebhafteren Art, ihn zu befragen und gelegentlich sogar zu bestreiten. Freundlich ging er auf alles ein und begann zu lehren und zu erörtern: der Kreis der Zuhörer wurde immer größer.

Dann besuchte ich, mit meiner lieben Frau, ihn und seine Familie zu Haslemere und fand die liebevollste Aufnahme. Immer war er bereit, zu forschen und zu lernen, selbst von Jüngeren. Wie wir über das wellige Hügelland spazierten, zog er aus seinem langen, schwarzen Rock eine große Brieftasche hervor und trug z. B. ein: „Haslemere, Mai 1877. Dr. HIRSCHBERG aus Berlin erklärt, daß der allgemeine Militär-Dienst ein wichtiges Hilfsmittel zur Volks-Erziehung darstelle."

Nach dem Landhaus zurückgekehrt, fanden wir, daß eine seiner Ziegen verendet war. Sofort machte er sich an die Sektion und zeigte uns, wie ein für Menschen ungefährliches Leiden, der Vorfall der Scheide, bei der unvernünftigen Patientin durch stetes Reiben zur Gangrän und zum tödlichen Ausgang geführt; und knüpfte daran lehrreiche Betrachtungen über den Unterschied der menschlichen und der tierischen Heilkunde.

Daß ich ihm bedeutsame Anregungen zum Studium des Zusammenhangs zwischen Augenleiden und den Zuständen des gesamten Körpers verdanke, habe ich schon mitgeteilt. Auf seine Veranlassung habe ich damals mehrere Abhandlungen in den R. London Ophthalmic Hospital Reports veröffentlicht.

Zum letzten Mal habe ich ihn 1890, als der internationale Kongreß für Medizin in Berlin tagte, in meinem Hause begrüßt, wo er an der Tafel eine englische Rede hielt, die mit großem Beifall aufgenommen wurde. Sein Werk über die angeborene Lues und sein Lehrbuch über Syphilis zieren meine Bücher-Sammlung und werden oft zu Rate gezogen, nicht bloß von mir, sonderen auch von andren.

Dem großen und bei allem Ernste doch so freundlichen Mann werde ich stets ein ehrendes Andenken bewahren. Er war mir die Verkörperung einer Reihe von tüchtigen Eigenschaften des englischen National-Charakters.

J. HIRSCHBERG.

[Aus der Bakteriologischen Abteilung des Pathologischen Instituts der Universität Berlin.]

I. Über den Mechanismus der Cornea-Anästhesie.[1]

Von **J. Morgenroth** und **S. Ginsberg.**

I.

Bei unsern ersten Versuchen „Über die Wirkung der China-Alkaloide auf die Cornea“[2] haben wir bereits von der Löslichkeit der Basen des Hydrochinin uud des Äthylhydrocuprein[3] in Öl Gebrauch gemacht, um festzustellen, daß auch diese öligen Lösungen, in den Konjunktivalsack des Kaninchens eingeträufelt, eine vollständige und lange dauernde Anästhesie der Cornea hervorbringen können, im allgemeinen analog dem Verhalten der wäßrigen Lösungen der Alkaloidsalze. Bekanntlich zeigen auch die öligen Lösungen der Basen andrer Alkaloide (Eserin, Atropin, Acoin) analoge physiologische Wirkungen wie die wäßrigen Lösungen ihrer Salze.

Nachdem sich gezeigt hatte, daß die Chlorhydrate der höheren Homologen des Hydrochinin und des Äthylhydrocuprein (nämlich des Isopropylhydrocuprein, Isobutylhydrocuprein und Isoamylhydrocuprein) eine besonders starke, den niedrigeren Homologen um ein vielfaches überlegene anästhesierende Wirkung auf die Kaninchencornea ausüben, erschien es von Interesse, auch das Verhalten der öligen Lösungen der freien Basen vergleichend zu untersuchen, wobei als Grundlage die Wirkung der in Öl gelösten Base des Chinin gewählt wurde.

Wir geben im folgenden unsere neueren Versuche tabellarisch geordnet wieder. Die Einwirkungsdauer betrug eine Minute, die Technik der Versuche schließt sich an die in unseren früheren Mitteilungen geschilderte an.

I. Chininbase in Olivenöl.

1%	Nach $4\frac{1}{2}^m$ Herabsetzung der Sensibilität	Dauer $> 15^m < 25^m$
1 „	Keine Herabsetzung der Sensibilität	
2 „	Nach 13^m vollständige Anästhesie	„ $> 11^m < 21^m$
2 „	„ 10^m „ „	„ $> 4^m < 20^m$
2 „	„ 10^m Herabsetzung der Sensibilität	„ $> 12^m < 18^m$
4 „	„ 4^m vollständige Anästhesie	„ $> 45^m < 58^m$
4 „	„ 3^m „ „	„ $> 10^m < 23^m$
4 „	„ 5^m „ „	„ $> 12^m < 23^m$

---

[1] Diese Mitteilung war für die Festnummer, welche anläßlich des 70. Geburtstags von Julius Hirschberg erschien, bestimmt und konnte dort leider nicht mehr zum Abdruck gebracht werden.

[2] Morgenroth und Ginsberg, Berliner klin. Wochenschrift 1912, Nr. 46.

[3] Bezüglich der Konstitution dieser Verbindungen s. u. a. Morgenroth und Ginsberg, Berliner klin. Wochenschrift 1913, Nr. 8.

II. Hydrochininbase in Olivenöl.

1 %	Nach 7^m Herabsetzung der Sensibilität	Dauer	$> 13^m < 21^m$
1 „	„ 7^m „ „ „	„	$< 2^m$
2 „	Sofort vollständige Anästhesie	„	$> 10^m < 21^m$
2 „	Nach 6^m „ „	„	$< 4^m$
2 „	Keine Herabsetzung der Sensibilität		
2 „	Sofort vollständige Anästhesie	„	$> 63^m < 79^m$
2 „	Nach 7^m Herabsetzung der Sensibilität	„	$> 9^m < 15^m$

III. Äthylhydrocupreinbase in Olivenöl.

1 %	Keine Herabsetzung der Sensibilität		
1 „	„ „ „ „		
1 „	„ „ „ „		
2 „	Nach $1^1/_2{}^m$ vollständige Anästhesie	Dauer	$> 85^m < 3^h\ 15^m$
2 „	„ $^3/_4{}^m$ „ „	„	$> 23^m < 34^m$
2 „	„ 4^m „ „	„	$> 31^m < 43^m$
2 „	„ 2^m „ „	„	$> 37^m < 52^m$
4 „	„ 1^m „ „	„	> 4 Tage < 5 Tage (Trübung. Anästhesie nach 8 Tagen noch nicht völlig abgeklungen)
4 „	„ $1^3/_4{}^m$ „ „	Dauer	$> 70^m < 83^m$

IV. Isopropylhydrocupreinbase in Olivenöl.

1 %	Nach 5^m Herabsetzung der Sensibilität	Dauer	$> 36^m < 46^m$
1 „	„ 4^m „ „ „	„	$> 19^m < 30^m$
2 „	„ 3^m vollständige Anästhesie	„	$> 79^m < 94^m$
2 „	„ 6^m „ „	„	$> 27^m < 37^m$
2 „	„ 8^m „ „	„	$> 1^h < 1^h\ 38^m$
2 „	„ $4^1/_2{}^m$ „ „	„	$> 1^h < 1^h\ 45^m$
2 „	„ $4^1/_2{}^m$ „ „	„	$> 1^h < 1^h\ 45^m$

V. Isoamylhydrocupreinbase in Olivenöl.

0,4 %	Keine Herabsetzung der Sensibilität		
0,8 „	„ „ „ „		
1 „	„ „ „ „		
1 „	„ „ „ „		
1 „	„ „ „ „		
2 „	Nach 6^m vollständige Anästhesie	Dauer	$> 6^h\ 30^m < 24^h$
2 „	„ $2^1/_2{}^m$ „ „	„	$> 72^m < 76^m$
2 „	„ $4^1/_2{}^m$ „ „	„	$> 31^m < 44^m$
4 „	„ 5^m „ „	„	> 7 Tage < 8 Tage (Trübung).

Betrachtet man die in der Tabelle wiedergegebenen Versuche, so fällt als erstes auf, daß die außerordentlich starke Progression der anästhesierenden Wirkung innerhalb der homologen Reihe, wie sie die wäßrigen Lösungen der Alkaloidsalze zeigen, bei den öligen Lösungen der Basen nicht zum Ausdruck kommt. Zwischen den wäßrigen Lösungen der Salze

des Äthylhydrocuprein und des Isopropylhydrocuprein besteht in bezug auf die anästhesierende Wirkung ein ganz gewaltiger Unterschied — letzteres ist um das zehnfache stärker —, und beim Übergang zu den wäßrigen Lösungen des Isoamylhydrocupreinchlorhydrats tritt eine weitere Steigerung ein. Dagegen verhalten sich die öligen Lösungen sowohl des Äthylhydrocuprein als seiner untersuchten höheren Homologen im Prinzip gleich, es bedarf bei allen einer 2%igen öligen Lösung der Base, um mit Sicherheit eine länger dauernde Anästhesie hervorzubringen. Die Hydrochinin- und Chininbase erweist sich als schwächer wirksam.

Dieser Ausgleich der anästhesierenden Wirkung der Alkaloidbasen in öliger Lösung gegenüber dem Verhalten der wäßrigen Lösungen der Alkaloidsalze ist von hohem theoretischen Interesse. Die Bedeutung dieser Beobachtung geht über das Gebiet der hier als einfache und klare Reaktion benutzten Anästhesie hinaus; die wiedergegebene Versuchsreihe weist vor allem darauf hin, welche große Bedeutung den Löslichkeitsverhältnissen der angewandten Substanz zukommt. Die Wirkung der an und für sich viel stärker wirkenden Alkaloide erfährt bei dieser Versuchsanordnung deshalb eine so auffallende Zurückdrängung, weil zugleich mit dem Ansteigen der absoluten anästhesierenden Wirkung das Löslichkeitsverhältnis der Basen in Öl zu demjenigen in Wasser außerordentlich stark zugunsten des Öls verschoben wird, und zwar entspricht innerhalb der homologen Reihe diese Verschiebung der Zunahme der anästhesierenden Kraft, was zu der beobachteten Kompensation führen muß.

Hier besteht ein gewisser Zusammenhang mit dem Wirkungsmechanismus der indifferenten Narkotika der Fettreihe gemäß den Anschauungen von Overton und H. Meyer; wenn man sich der Annahme von Overton anschließt, daß der Wirkung der Alkaloide auf Gewebe eine Salzbildung zugrunde liegt, muß man natürlich auch für die hier behandelten Chinaalkaloide verwickelteren Beziehungen annehmen, die durch die Auffassung der Gewebsbindung als Ausschüttelungsvorgang nicht erschöpfend zu behandeln sind.

Im Anschluß an die Versuche von Morgenroth und Halberstädter über die chemotherapeutische Wirkung der subkutanen Injektion öliger Lösungen der Chinaalkaloide bei der Trypanosomeninfektion der Maus waren diese Autoren schon zu Beobachtungen gelangt, die in derselben Richtung gedeutet werden mußten, und Versuche von Morgenroth und Spanjer-Herford, die mit Hilfe hämolytischer Methoden angestellt wurden, hatten diese Annahme bestätigt. Die Fortführung der hier geschilderten Versuche dürfte für die Wirkungsweise derjenigen Alkaloide, denen zugleich chemotherapeutische und anästhesierende Qualitäten zukommen, wichtige theoretische Aufschlüsse geben, wie die folgenden Überlegungen zeigen.

II.

Wenn man sich den Vorgang, wie er sich bei dem Zustandekommen einer Hornhautanästhesie durch ölige Lösungen der Alkaloidbasen abspielt, anschaulich vorstellt, so scheint er in seinen Hauptzügen folgendermaßen zu verlaufen. Die nach dem Einträufeln der öligen Lösung über die Cornea gelagerte Ölschicht ist von dem Cornealepithel durch eine äußerst dünne Schicht Conjunctivalflüssigkeit getrennt. Die Löslichkeit der Alkaloidbasen in Wasser ist eine außerordentlich geringe und wird durch die alkalische Reaktion der Tränenflüssigkeit wohl noch ganz erheblich herabgedrückt. Wenn also in das Cornealepithel zu den Nervenendigungen genügende Mengen der anästhesierenden Alkaloidbase durchdringen sollen, so muß eine kontinuierliche Strömung derselben von der öligen Lösung durch die wäßrige Zwischenschicht hindurch in die Cornea hinein stattfinden; dieser Vorgang wird wahrscheinlich dadurch erleichtert und beschleunigt, daß an der Grenze zwischen Öl und Tränenflüssigkeit durch das Alkali der letzteren eine Mikroemulsion eintritt, eine Flächenentwicklung der einen Phase, die wohl für die Eigenart des Vorgangs von Bedeutung ist.

Kann man sich so von dem Wege, auf welchem die Wanderung der Alkaloidbasen stattfindet, eine vorläufige Vorstellung machen, so bieten die quantitativen Verhältnisse, die hier obwalten, viel Merkwürdiges, wenn man sich darüber klar ist, daß — wie wir in vielfachen Versuchen uns überzeugt haben — eine gesättigte wäßrige Lösung der Alkaloidbasen eine anästhesierende Wirkung unter entsprechenden Versuchsbedingungen überhaupt nicht ausübt. Nun dürfte der Gehalt der anzunehmenden dünnen wäßrigen Schicht (Tränenflüssigkeit), welche die Öllösung von der Cornealfläche trennt, von dem einer gesättigten, wäßrigen, nicht alkalischen Lösung noch sehr weit entfernt sein.

Es tritt also hier ein Vorgang ein, der dadurch charakterisiert ist, daß aus einem Lösungsmittel (Öl), welches die erste Phase bildet, die gelöste Substanz (Alkaloidbase) durch ein zweites Lösungsmittel (Konjunktivalflüssigkeit), welches eine zweite Phase bildet, in ein drittes Lösungsmittel (Cornealepithel als dritte Phase) übertritt. Das eigentümliche dieses Vorgangs, für den wir vorläufig die Bezeichnung Transgression wählen wollen, besteht darin, daß eine gelöste Substanz aus der ersten Phase in die dritte übertritt (Anästhesie), ohne daß in der dazwischenliegenden Phase in der entsprechenden Zeit die zur Wirkung nötige Konzentration erreicht wird.

Formal erinnert dieser Vorgang, wie er hier an Alkaloidbasen beobachtet wird, an das Phänomen des „Überspringens“ von hämolytischen Ambozeptoren und von Seifen, wie es zuerst von MORGENROTH[1] und seinen Mitarbeitern eingehend untersucht worden ist.

[1] Münchner med. Wochenschr. 1903.

Wir haben uns die Aufgabe gestellt, diesen „Übergang" chemisch bekannter Substanzen zum Gegenstand eingehender Studien zu machen, da wir der Überzeugung sind, daß dem hier in groben Zügen analysierten Vorgang für den Stofftransport innerhalb des Organismus Bedeutung zukommt, und daß seine Ergründung für die Lehre von der Ernährung und vom Stoffwechsel, für Pharmakologie und Chemotherapie von Wichtigkeit ist.

Das eben verleiht dem hier geschilderten und besprochenen Versuch an der Cornea sein weiter tragendes Interesse, daß er als das experimentell zu beherrschende Modell eines Vorganges erscheint, der im normalen und pathologischen Leben des Organismus sich in unzähligen Modifikationen abspielen dürfte. Setzt man an Stelle der öligen Lösung irgendwelche mobile Formelemente (Erythrozyten, Leukozyten, Blutplättchen, Parasiten), so erscheint die Cornea als das Prototyp aller erdenklichen Gewebe (Capillarendothel, Nervengewebe, Parenchyme aller Art); die mobilen Formelemente dürften für die Vermittlung des Transports zwischen den Geweben, besonders was die relativ erhebliche Menge der in einer bestimmten Zeit transportierten Substanz betrifft, in hohem Maße in Betracht kommen.

III.

Es ist uns nun gelungen, das physiologische Modell, welches der eben geschilderte Cornealversuch darstellt, noch weiterhin zu vervollkommnen und den Verhältnissen im Organismus anzunähern, indem wir anstelle der öligen Lösung Erythrozyten setzten, welche das Anästheticum aufgenommen haben.

Die beiden hier wiedergegebenen Versuche veranschaulichen die Methodik, mit deren Bearbeitung nach verschiedenen Richtungen hin wir beschäftigt sind.

Versuch vom 2. Juli 1913.

Zu 15 ccm einer 5 %igen Aufschwemmung von Ziegenblutkörperchen (zweimal gewaschen) in 8,5 %iger Rohrzuckerlösung wird 1,0 ccm einer 3 %igen Lösung von Äthylhydrocuprein. hydrochloric. zugesetzt. Nach etwa 20stündigem Verweilen im Eisschrank wird zentrifugiert (vorher schon starke Agglutination). Die obenstehende klare Flüssigkeit wird abgegossen und das Sediment von neuem in einem kleinen Quantum (etwa 1,5 ccm) der Suspensionsflüssigkeit möglichst gleichmäßig wieder verteilt.

Es werden nun Abguß und Sediment gesondert untersucht, indem mit den Flüssigkeiten je drei Minuten die Cornea eines der Augen von Kaninchen Nr. 67 bespült wird. Von dem Abguß, der reichlich vorhanden war, wurde immer von neuem aufgegossen; die in nur geringer Menge vorhandene Sedimentaufschwemmung konnte nur spärlich erneuert werden.

Die Prüfung der Sensibilität der Augen wurde in der früher angegebenen Weise vorgenommen.

Der Abguß erzeugte keine nachweisbare Anästhesie; es wurde nach 3, 13, 26 und 45 Minuten untersucht, und nur nach 13 Minuten konnten Zweifel bestehen, ob nicht eine minimale Herabsetzung der Sensibilität bestünde, was sich sicherer Entscheidung entzieht.

Ganz anders das Sediment. Hier war schon 2 Minuten nach Beendigung der Einwirkung vollständige Anästhesie in allen Teilen der Hornhaut eingetreten, die 21 Minuten andauerte; nach 34 Minuten war die Anästhesie, bei sehr starker Herabsetzung der Sensibilität, nicht mehr vollkommen, nach 43 Minuten war normale Sensibilität zurückgekehrt.

Versuch vom 3. Juli 1913.

Die Versuchsanordnung und die angewandte Quantität waren dieselben wie im vorigen Versuch. Prüfung an Kaninchen Nr. 17, Einwirkung auf die Cornea kürzer als im vorigen Versuch, Abguß $1^1/_2$ Minuten, Sediment 1 Minute.

Das Auge, welches mit dem Abguß behandelt worden war, zeigte nach 1, $3^1/_2$, 5, 11, 52 Minuten normale Sensibilität, nach 3 Minuten schien eine minimale Herabsetzung eingetreten, der normale Befund nach $3^1/_2$ Minuten weist darauf hin, daß dies nicht als sicher anzusehen ist. Das Sediment macht nach $2^1/_2$ Minuten starke, noch nicht komplette Anästhesie; nach $3^1/_2$ Minuten ist die Anästhesie komplett und hält 22 Minuten an. Nach 30 Minuten ist die Anästhesie noch stark, aber es tritt Reaktion auf sehr kräftige Reize ein, nach etwas mehr als einer Stunde ist sie völlig abgeklungen.

Als hauptsächlichstes Resultat beider Versuche erscheint die Tatsache, daß nach Zusatz einer bestimmten Menge von Äthylhydrocuprein hydrochloric. zu einer Aufschwemmung von Erythrozyten dem Blutkörperchensediment anästhesierende Eigenschaften zukommen, welche der zellfreien Zwischenflüssigkeit fehlen. Hieraus ergibt sich für die mit dem Alkaloidsalz behandelten Blutkörperchen im Prinzip dieselbe Gesetzmäßigkeit wie für das die Alkaloidbase enthaltende Öl. Die Blutkörperchen erzeugen Anästhesie, trotzdem in dem gewählten System die „Zwischenflüssigkeit" nicht die zur Anästhesierung erforderliche Konzentration des Alkaloids enthält. Es ist also auch hier der Vorgang der Transgression anzunehmen; die Abgabe erfolgt durch die Erythrozyten, die Aufnahme durch das Cornealepithel. Damit ist ein Modell hergestellt, das prinzipiell auf das System Erythrozyten-Capillarendothel übertragen werden kann und die Bedeutung des Vorgangs für den Transport von Blut zu Organ veranschaulicht.[1]

[1] Die Bedeutung der Erythrocyten für den Transport des Traubenzuckers (Michaelis und Rona u. a.) dürfte eng an die Transgression von Blut zu Gewebe vice versa geknüpft sein.

Daß auch der umgekehrte Weg der Alkaloide von der Cornea zu Erythrozyten (Modell für die Wanderung Organ → mobiles Element) beschritten wird und analytischer Untersuchung zugänglich ist, ist klar. Dies dürfte auch für andre Gruppen von Anästhetica Geltung haben, wie aus einer interessanten Beobachtung von Härtel[1] zu schließen ist. Härtel beobachtete bei seinen Versuchen über die Bier'sche Venenanästhesie mit Novocain, daß die Anästhesie (ebenso wie die motorische Lähmung) durch reichliche Durchspülung des Gebietes mit Kochsalzlösung nicht beeinflußt wird, während die Durchströmung mit Blut sie rasch zum Schwinden bringt. Härtel nimmt an, daß die Verbindung des Anästheticum mit den Nervenzellen erst „unter Mitwirkung der Ernährung durch arterielles Blut" gelöst wird, wir nehmen an, daß hier ein typischer Fall der retrograden Transgression vorliegt. Ganz allgemein ist die Durchspülung mit indifferenten Flüssigkeiten zum Zweck der Gewebsentgiftung nicht gleichzusetzen der Durchspülung mit einer Aufschwemmung von Formelementen, die unter Umständen vermöge der Transgression mehr zu leisten vermag.

Der Gegensatz von Organotropie und Parasitropie chemotherapeutisch wirksamer Substanzen, wie er von Ehrlich aufgestellt und mit gewissen Einschränkungen von Morgenroth und Halberstädter aufgenommen wurde, kann sich, soweit die „Transgression" in Frage kommt, verwischen. Es kann sogar die Organotropie einer chemotherapeutisch wirksamen Substanz als Vorbedingung des Transports und der Transgression zum Parasiten unter Umständen notwendig für die Beeinflussung des letzteren werden, wie andrerseits der in der Blutbahn kreisende Parasit der Träger der Substanz zu den Organzellen sein kann[2]. Es muß anstelle der „statischen" Auffassung dieser Vorgänge eine mehr „dynamische" treten.

[Aus der II. Universitäts-Augenklinik in Wien (Vorstand: Hofrat E. Fuchs).]

II. Cholesterin-Krystalle in der Hornhaut.

Von Dr. **Muszyński**, k. u. k. Regimentsarzt.

Cholesterin wird unter verschiedenen Umständen im Auge abgelagert und zwar in krystallinischer Form.

Die Frage, woher das Cholesterin stammt, läßt sich durch die Annahme beantworten, daß es aus dem allgemeinen Kreislauf unter krank-

---

[1] Härtel, F., Wiener med. Wochenschr. 1909, Nr. 35.

[2] Es soll hier nur angedeutet werden, daß die beim innerlichen Gebrauch des Äthylhydrocuprein bei Pneumonie zuweilen beobachteten Amblyopien möglicherweise damit in Zusammenhang stehen, daß die im Blut kreisenden Pneumokokken, vielleicht auch die vor der Krisis an Zahl stark vermehrten Leukocyten auf dem Wege der Transgression das Alkaloid reichlicher an die Ganglienzellen der Retina abgeben.

haften Umständen in die Augenflüssigkeit übergeht, wo es sich in krystallinischer Form ausscheidet [GREEFF (1)]. Ferner bleibt es sehr häufig nach Blut-Ergüssen zurück.

In krystallinischer Form tritt es vor allem beim fettigen Zerfalle von Körpergewebe auf, ferner häufig beim Zerfall von Blut, Plattenepithel [ASCHOFF (2)].

Von PONCET wird fettige Degeneration des Glaskörpers als Ursache der Cholesterinbildung im Glaskörper angenommen.

Bei Verletzungen der Linse mit Einreißen der vorderen Linsenkapsel, ferner bei Katarakt wird Cholesterin in der Linse, bzw. in der Vorderkammer beobachtet (v. WECKER).

Schließlich geben Erkrankungen der Uvea, Iridocyclitis, Iridochorioiditis mit regressiver Metamorphose von Entzündungsherden zur Cholesterinablagerung Anlaß.

Isoliert steht das klinische Bild von Cholesterinkrystallen in der Hornhaut, welches im folgenden Falle beobachtet wurde.

Patientin M. V., 80 Jahre alt, erkrankte zuerst im Jahre 1898 am rechten Auge an Keratitis und Iritis und genas nach 9monatiger Behandlung. Im Jahre 1900 Rezidive, welche durch Eindringen eines kleinen Staubfremdkörpers in das Auge angefacht worden sein soll. Nach 8monatiger Behandlung Genesung.

Erst 1910 trat Keratitis und Iridocyclitis in mehr chronischer Form an demselben Auge auf und dauert mit Unterbrechungen bis jetzt fort. Patientin leidet außer an zeitweise auftretenden Schmerzen und Lichtscheu an Beeinträchtigung des Sehvermögens, wobei sie bemerkt, daß sie seit etwa 1 Jahre beim Schauen gegen das Licht eine blumenartige Figur mit dem rechten Auge sieht.

Anamnese betreffs überstandener Krankheiten negativ.

Status praesens. Rechtes Auge: Lider leicht geschwollen, Injektion der Lidbindehaut, ciliare Injektion des Bulbus.

Im lateralen Anteile der Hornhaut, welche in toto matt erscheint, liegt insbesondere im äußeren unteren Quadranten eine grauweißliche Trübung, die bis gegen das Zentrum reicht und in der schon mit freiem Auge und insbesondere bei Lupenbetrachtung gelbliche, strichförmige Kryställchen sichtbar sind, die besonders schön im Hornhautmikroskop als glitzernde Schüppchen erscheinen. Randständig ziehen vom Limbus oberflächliche Gefäße in der Hornhaut. Vorderkammer etwas tiefer. Die Iris zeigte verwischte Zeichnung; Pupille rund, ohne Synechien, eng, auf Licht träge reagierend. Augenhintergrund wegen der Hornhaut-Trübung nicht zu sehen. Tonus normal.

Sehschärfe rechts $^6/_{36}$; stenop. Lücke zusammen mit $-10 = {}^6/_{18}$.

Im vorliegenden Fall werden die öfters rezidivierenden Entzündungen der Hornhaut, die regressiven Metamorphosen der Entzündungsprodukte

(fettige Degeneration) als Ursache der Bildung der Cholesterin-Krystalle aufgefaßt werden können, was bei dem hohen Alter der Patientin um so mehr gerechtfertigt ist.

Es handelt sich also um eine rein lokale Ursache des Phänomens zum Unterschied von jenen Fällen der Cholesterin-Ablagerung, wo Allgemein-Erkrankungen die Ursache bilden.

Nach v. WECKER ist der Zusammenhang der Cholesterinbildung im Auge mit Erkrankung der Leber (Gallensteine) nicht von der Hand zu weisen. Dann tritt dieses Phänomen aber meistens auf beiden Augen auf.

Interessant ist die Mitteilung von SGROSSO (3), welcher einen Fall von Cholesterin im Auge nach Malaria beobachtete.

Dieser Autor teilt die klinischen Bilder der Cholesterin-Ablagerung in zwei Gruppen ein. Zur ersten zählt er bloß die Ablagerung der Cholesterin-Krystalle im Glaskörper unter dem Namen „Synchysis scintillans“, zur zweiten die in übrigen Abschnitten des Auges, die er unter dem Namen „Spintheropie“ zusammenfaßt. Zu dieser Gruppe würde also auch der beschriebene Fall gehören.

Es ist mir eine angenehme Pflicht, meinem hochverehrten Chef, Herrn Hofrat FUCHS, für die Überlassung des Falles meinen ergebensten Dank auszusprechen.

Literatur.

1. GREEFF, Die pathologische Anatomie des Auges.
2. ASCHOFF, Pathologische Anatomie. 1909.
3. SGROSSO, Synchysis étincelant et Spintheropie.

Unser Büchertisch.

Neue Bücher.

1. In Memoriam. À la mémoire du professeur Docteur Henri Dor 1835—1912. Lyon 1913.

Eine pietätvolle Sammlung von Ansprachen und Nekrologen. Schade, daß die aus Deutschland vergessen sind.

2. Précis d'ophtalmologie par le Dr. V. Morax, Ophtalmologiste de l'hôpital Lariboisière. Deuxième Edition refondue. Avec 427 figures dans le texte et 4 planches en couleurs. Paris 1913, Masson & C. (768 S.)

Die erste Auflage erschien 1907. In derselben bemühte sich der Verf., alles Abschreckende der gewöhnlichen Lehrbücher, die lange Beschreibung des Seh-Apparates und die mathematischen Formeln über die Gesetze der Lichtbrechung vollkommen fortzulassen.

Man braucht nicht zuzugeben, daß jede Darstellung der Optik langweilig oder abschreckend sein müsse; man kann auch betonen, daß von der Vorbildung der Leser viel abhängt. Aber das muß man Herrn Morax lassen, seinen Plan hat er vortrefflich durchgeführt: so gut, daß jetzt schon eine zweite Auflage notwendig geworden.

Diese ist vollkommen umgearbeitet und durch neu entdeckte Krankheiten (z. B. Sporotrichosis) sowie durch neue Kapitel der Technik oder der Behandlung (Tonometrie, Operationen gegen Drucksteigerung) sowie durch farbige Augengrundbilder, die Herr Dr. Pollak gezeichnet, wesentlich vermehrt worden.

3. The Ophthalmic Year Book Vol. IX containing a Digest of the Literature of Ophthalmology for the years 1911 and 1912. Edited by Edward Jackson M. D., Prof. of ophth. in the Univ. of Colorado. Published with Assistance from the Knapp-Testimonial Fund of the Section on Ophthalmology ot the American Medical Association, Denver, Colorado, 1913. (518 S.)

Es ist hoch erfreulich, daß dieses für den Fortschritt der Augenheilkunde so wichtige, ja unentbehrliche Werk nun doch, 18 Monate nach dem VIII. Bande, weiter erschienen ist und keine Lücke gelassen hat. Es enthält die Gegenstände von einiger Wichtigkeit. Alle Veröffentlichungen zur Augenheilkunde werden in der von demselben hochverdienten Verf. herausgegebenen Ophthalmic Literature allmonatlich verzeichnet.

*4. Transactions of the ophthalmological Society of the United Kingdom. Vol. XXXIII. Session 1913. London 1913. (242 S.)

Der wissenschaftliche Inhalt dieser wichtigen Verhandlungen wird ausführlich wiedergegeben werden. Aus dem Bericht des Vorstandes (S. 231 flg.) entnehmen wir folgendes:

„Zufolge der Entscheidung der Kgl. Gesellschaft für Heilkunde, eine Sektion für Augenheilkunde zu begründen, wurde eine General-Versammlung einberufen, am 11. Juli 1912, um die Verschmelzung mit der erstgenannten Gesellschaft in Erwägung zu ziehen. Dieser Vorschlag wurde abgelehnt, dagegen beschlossen, die Sitzungen der ophthalmologischen Gesellschaft jährlich im Laufe einer Woche abzuhalten, wie es andre nationale Gesellschaften der Augenheilkunde ja auch machen. ... Präsident ist Richard F. Croß. Die Bowman-Vorlesung für 1914 hat, auf Einladung, Prof. Uhthoff aus Breslau übernommen."

*5. On Cases of Accident to Shipping and on Railways due to defects of Sight by E. Nettleship, F. R. C. S., F. R. S., Consulting Ophthalmic Surgeon to St. Thomas Hosp. and Consulting Surgeon to the Royal London (Moorfields) Ophthalmic Hosp. London, Adlard & S., 1913. (54 S.)

Über den interessanten Inhalt dieser wichtigen Schrift werden wir in Bälde genauer berichten.

*6. Bulletin de la Société Belge d'Opht. Nr. 36. Compte rendu des communic. faites à la 36. réunion, le 2—3 août 1913. (Réunion extraord. internat., Gand, 1913.) (114 S.)

*7. XIX, I, July 1913. The Royal London Ophth. Hosp. Reports edit. by J. Herbert Parsons, London.

*8. XVIIth Internat. Congreß of Medicine, London 1913. Sect. IX, Ophthalmology Part. I. London 1913. (415 S.)

*9. Graefe-Saemisch-Hess. Handbuch der gesamten Augenheilkunde.... Begründet von Saemisch. Fortgesetzt von Prof. A. Elschnig. Zweite neubearbeitete Auflage. 228. und 229. Lieferung. XI B. XXII Kap. 2 Abt. Die Augenveränderungen bei den Erkrankungen des Gehirns, von Prof. W. Uhthoff.

*10. Jahresbericht des Niederländischen Augenkrankenhauses, Nr. 54, Utrecht 1913.

*11. Bericht über die 39. Versammlung der ophthalmologischen Gesellschaft Heidelberg 1913. Redigiert von A. Wagenmann in Heidelberg,

Schriftführer der ophthalm. Gesellschaft. Wiesbaden 1913. (500 S., mit 44 Tafeln und 62 Abbildungen im Text.) Diesmal ist auch ein Sach- und Namen-Register beigefügt.

12. Die Anstaltsfürsorge für körperlich, geistig, sittlich und wirtschaftlich Schwache in Wort und Bild. V. Abteilung: Deutsche Blinden-Anstalten in Wort und Bild. Herausgegeben von Immanuel Matthies, Kgl. Schulrat, Direktor der Kgl. preuß. Blinden-Anstalt in Berlin-Steglitz. Halle a. S., Karl Marhold, Verlagsbuchhandlung. 1913. (Kl. Folio, 359 S. mit zahlreichen Abbildungen.)

„Begonnen im Jahre 1912, das durch die Einführung der längst erstrebten gesetzlichen Schulpflicht der blinden Kinder und der Fachprüfungen für Blindenlehrer im Königreich Preußen ohne Frage einen bedeutsamen Markstein in der Entwicklung des deutschen Blindenwesens bildet, und vollendet im Jahre 1913, das mit seiner erhebenden vaterländischen Erinnerung zurückreicht in die Zeit der Entstehung der ersten deutschen Blinden-Anstalten[1], gewährt das Werk eine zusammenfassende Rückschau, Umschau und Ausschau." Das Werk sei den Fachgenossen dringend empfohlen. Es ist staunenswert, was das XIX. Jahrhundert auch auf diesem Gebiet geleistet hat.

13. Pseudoisochromatische Tafeln zur Prüfung des Farbensinns, nebst 4 Tafeln zur Bestimmung der Farben-Sehschärfe, von Dr. J. Stilling, Geh. Med.-Rat, Prof. an der Universität Straßburg. Vierzehnte Auflage. Leipzig, 1913, G. Thieme.

Es gibt nur wenige augenärztliche Veröffentlichungen, die es bis zur 14. Auflage gebracht haben. Eine wichtige Zugabe der neuesten Auflage sind die 4 kleinen Buchstaben-Tafeln zur Bestimmung der Farben-Sehschärfe.

*14. Aus der Universitäts-Augenklinik zu Freiburg i. Br., Direktor Geh.-Rat Prof. Dr. Axenfeld.

Studien über die pathologische Anatomie der erworbenen Linsen-Luxationen nebst Beiträgen zur Kenntnis der pathologischen Anatomie der Spontan-Resorption der Linse in geschlossener Kapsel und der traumatischen Iris-Ablösung, von Dr. Fritz Ask, Privat-Dozent der Augenheilkunde der Universität Lund (Schweden). Mit 23 Abbildungen auf Tafel I—X. Wiesbaden, J. F. Bergmann. (164 S.)

15. Dr. Lionel G. Dodds, chefe de clinica. Estadistica de la clinica oftalmológica, Serviciò del Profesor Lagleyze (1909 und 1910). Buenos Ayres, 1913. (70 S.)

Gesellschaftsbericht.

Berliner Ophthalmologische Gesellschaft.

Vorsitzender: Herr Greeff. Schriftführer: Herr Wertheim.

Sitzung vom 26. Juni 1913.

1) Herr Fehr demonstriert einen Fall von multipler Neurofibromatose, in dem er eine elephantiastische Veränderung der Haut der Stirn und der Lider des linken Auges mit starker Verlagerung der Lidspalte mittelst Hautexzisionen und subkutanen Geschwulst-Ausschälungen beseitigt hat. Die

[1] Vgl. Geschichte der Augenheilk. § 407.

Operation war notwendig geworden, da das rechte Auge infolge Hornhautabszeß erblindet, und das linke so ganz unbrauchbar war. Es ist nunmehr eine genügende Lidspalte geschaffen bei guter Schließfähigkeit der Lider.

(Ausführliche Veröffentlichung erfolgte im Centralbl. f. Augenh.)

2) Herr Paderstein: Familiäre Pupillen-Ungleichheit.

Von sämtlichen 5 Mitgliedern einer Familie zeigen Mutter, eine Tochter von 14 und eine von 9 Jahren erhebliche, der Vater geringere, eine Tochter von 11 Jahren nur eine angedeutete Pupillendifferenz bei intakter Reaktion. Abgesehen vom Vater, bei dem anamnestisch Lues nicht ausgeschlossen werden kann, läßt bei den andren Familien-Mitgliedern weder die Untersuchung noch die Anamnese eine pathologische Ursache erkennen. Auch ein Schwestersohn der Frau zeigt erhebliche Pupillendifferenz. Es dürfte sich somit um eine familiäre kongenitale Anomalie handeln. Blut-Untersuchungen wurden nicht vorgenommen.

3) Herr Wätzold: Demonstration (Molluscum contagiosum).

4) Herr v. Haselberg stellt einen Mann vor, welcher 2 Monate vor der Krankmeldung beim Heben einer schweren Last einen Ruck im linken Auge verspürt hatte. Später bemerkte er, daß er links sehr schlecht sah. Es fand sich eine eigentümliche Veränderung, welche am Opticus begann und nach 2 Seiten hin bis in die Peripherie ausstrahlt. Er hält diese Veränderungen für einen großen Aderhautriß mit Pigmentierung des Randes und der Tiefe. Er führt aus der Literatur zwei ähnliche Fälle von Mannhardt an, ohne Zeichnung, mit ähnlicher Ätiologie und 2 Fälle von Caspar aus der Bonner Klinik mit genau denselben Veränderungen. Man hat diese bisher als Chorioretinitis striata bezeichnet, Panas, Jäger, Caspar u. a. bringen Abbildungen hiervon. Diese drei abgebildeten Fälle sind aber nach Ansicht des Vortr. anders aufzufassen. Da im vorderen Abschnitt nun gar keine Veränderungen zu sehen sind, kann die Chorioidalruptur nur durch starke plötzliche Muskelkontraktion beim Heben sehr schwerer Gegenstände entstanden sein oder durch Erschütterung von den knöchernen Teilen der Orbita aus. Auch derartige Fälle sind beschrieben: Riß der Macula durch Sturz auf Trottoir u. ä. Neben dem eigentlichen Riß finden sich an einzelnen Stellen auch bläulich-weiße feine Netzhautstränge. Es muß ein Unfall im Sinne des Gesetzes angenommen werden.

5) Herr Hildesheimer demonstriert im Anschluß an den äußerst bemerkenswerten Fall des Herrn v. Haselberg eine durch ein äußeres Trauma verursachte Ruptur der Chorioidea, die nicht ganz dem Typus entspricht. Es handelt sich um einen 29 Jahre alten Mann, dem ein Stück Eisen gegen das rechte Auge flog. Die Verletzungen bestanden in einer auf der Mitte des Oberlides befindlichen, längs von oben nach unten verlaufenden Hautwunde von 1 cm Länge und einer Wunde der Konjunktiva und Episklera am unteren Hornhautrande, ebenfalls längs von oben nach unten verlaufend. Das Eisenstück muß also demnach von oben nach unten gegen das Auge geflogen sein. Im Augengrunde findet sich nun im umgekehrten Bilde unter der Papille eine konzentrisch zu ihr verlaufende Aderhautruptur, die medial bis zur Makula reicht. Die Theorie, daß die Ruptur durch Contrecoup an der der Verletzungsstelle entgegengesetzten Aderhautstelle zustande kommt, wird durch diese Beobachtung von neuem gestützt, und zwar dürfte es auch erklärlich sein, daß entsprechend der längs verlaufenden Verletzung die Ruptur senkrecht dazu, d. h. horizontal gestellt ist. Erhöhtes Interesse

gewinnt der Fall durch eine große Blutung in der Makula. Vielleicht spielt bei der Entstehung der Hintergrund-Affektion eine überstandene Nephritis und dadurch verursachte größere Brüchigkeit der Gefäße eine Rolle.

6) Herr Halben: Über die Augen der Luftfahrer.

Sitzung vom 17. Juli 1913.

Vorsitzender: Herr Krückmann. Schriftführer: Herr Wertheim.

1) Herr West (a. G.): Über die Physiologie des Tränenweges.

2) Herr L. Müller-Wien (a. G.) demonstriert zwei Patienten, die an totaler Netzhaut-Abhebung länger als ein Jahr gelitten hatten. Beide wurden von ihm nach seiner Methode operiert, die insofern modifiziert wurde, als die temporäre Resektion nach Krönlein weggelassen und dafür einfachere Mittel angewendet wurden, um den Bulbus besser zugänglich zu machen.

Der eine Patient wurde im April 1911, der andre im Juni 1912 operiert. Bei beiden ist die Netzhaut seit der Operation vollständig angelegt geblieben. Der optische Erfolg ist ein ausgezeichneter. (Erscheint ausführlich in der Münchener med. Wochenschr.)

Journal - Übersicht.

I. The Ophthalmic Review. 1913. März.

1) **Ein Fall von Parese des Trochlearis nach Herpes Zoster Ophthalmicus, kompliziert durch eine bereits bestehende Heterophorie,** von H. M. Traquair.

Von den Herpes-Erkrankungen der Hirnnerven ist der Trochlearis am seltensten befallen, namentlich isoliert. In der gesamten Literatur sind nur vier Fälle von Lesser, Caspar, Ginsberg und Higgins erwähnt, von denen nur die beiden ersteren eine wirklich isolierte Lähmung beschrieben haben. Verf.'s Fall betraf einen 66jährigen Herrn, der eine mäßig schwere Herpes-Eruption der rechten Kopfseite vom Oberlid bis hinten zum Scheitelbein durchgemacht hatte und etwa einen Monat später lediglich durch asthenopische Erscheinungen beim Lesen auf die neue Erkrankung hingelenkt wurde. Doppeltsehen wurde erst sehr viel später nachgewiesen. Schließlich war die Diagnose einer Trochlearisparese nicht mehr zweifelhaft. Der Umstand, daß das Auge mehr, als es dem Grade der Lähmung entsprach, nach oben abwich, erregte den Verdacht, daß unabhängig davon eine Hyperphorie und Esophorie vorher bestanden haben mochte, die erst durch das Hinzutreten der Obliquuslähmung recht eigentlich manifest wurde. Bei einem Sohn des Patienten stellte sich ein ähnlicher Gleichgewichtsdefekt heraus. Von der allmählichen Besserung blieb dann auch die Esophorie unberührt.

2) **Eine andre Glaukom-Operation,** von David Priestley Smith.

Verf. schlägt eine Kombination der verschiedenen wohlbekannten Methoden vor, um ebenfalls deren Absichten zu erreichen: Iridektomie mit Drainage der Vorderkammer. Er benutzt die Elliot'sche Bindehaut-Hornhautlappenbildung, macht aber die Ausschneidung der Hornhaut nicht mit dem Rundtrepan, sondern mit einem Keratom, indem er aus der vorderen Wundlefze

eines regulären Hornhaut-Lanzenschnitts ein dreieckiges Stück entfernt. Bei fünf chronischen und einem akuten Glaukomfall hat er das Verfahren angewendet und empfiehlt es der Nachprüfung der Fachgenossen.

Peltesohn.

II. The Ophthalmic Record. 1913. Februar.

1) **Augenschutz bei Schulkindern,** von Nelson M. Black und F. A. Vaughan.

Eine breit angelegte Kritik der von New Yorker Erziehungsbehörden herausgegebenen Grundsätze über die Abstellung der Augenbeschwerden der Schüler durch richtige Anlage der Schulbücher und bessere Beleuchtung, Anlage der Schulzimmer usw. Um ein eigenes Urteil zu erleichtern, sind die Ausführungen der Verff. auf den verschiedenst gefärbten Papiersorten abgedruckt.

2) **Behandlung des pulsierenden Exophthalmus, mit einem Beispiel,** von Frost C. Buchtel.

Bei einem 11jährigen Knaben mit (wahrscheinlich durch Ruptur der Carotis interna im Sinus cavernosus entstandenem) Exophthalmus machte Verf. einen Einschnitt durch die Augenbrauengegend, präparierte die Haut nach oben und unten zurück, wobei er mehrfach erweiterte oberflächliche Venen unterbinden mußte und verfolgte dann die Ophthalmica superior so weit wie möglich nach hinten, ohne den Augapfel zu gefährden, und unterband sie mit Catgut. Das vorher laute Pulsationsgeräusch hörte sofort auf. Zuerst folgte der Operation ein beträchtliches Ödem am Augapfel und die hervortretende Unterlidbindehaut mußte zweimal punktiert werden, und bei der Entlassung aus dem Hospital nach 2 Wochen schien der Effekt eher eine Verschlimmerung zu sein. Man konnte einen deutlichen Thrombus in der Augenhöhlen-Spitze durchfühlen. Die Pulsation und das Geräusch blieben aber fort und allmählich wich auch der Exophthalmus, so daß nach 3 Monaten beide Augen sich nicht mehr unterschieden.

Gegenüber den bisher beliebten, in mehr als $10\,^0/_0$ tödlich verlaufenden Unterbindungen der Carotis communis oder ihrer Abzweigungen rühmt Verf. die Harmlosigkeit seines Verfahrens.

3) **Loch in der Makula,** von C. A. Clapp.

Verf. beschreibt ein doppelseitiges Loch der Makula bei einem 35jähr. Farbigen, angeblich durch einen Schlag mit einem Holzstück entstanden. Ausdehnung etwa 1—3 Papillendurchmesser unterhalb und nach innen von dem Zentrum. Tiefe mindestens 1 mm mit abschüssigen Rändern, aber ohne Pigmentsaum. Die Gesichtsfelder zeigten merkwürdigerweise eine beträchtliche Einengung nach oben und innen, dagegen war ein positives Skotom nicht nachweisbar.

4) **U-förmige Lidklemme, zum Schutz der Lider bei starkem Druck mit Gummiröhrchen umkleidet,** von Mark D. Stevenson.

5) **Eine neue Kapsel-Pinzette,** von Harry S. Gradle.

Eine Modifikation der Fisher'schen mit weniger Zähnen und einer S-förmigen Krümmung oberhalb der Zahnreihe, um bei einfachen Extraktionen besser die Iris zu vermeiden.

März.

1) **Infektiöse Keratitis,** von E. A. La Mothe.
Theoretischer Artikel.

2) **Dystrophia epithelialis corneae,** von Rob. G. Reese.
Wenn im allgemeinen die Fälle dieser von Fuchs zuerst gewürdigten Krankheitsform als eine lokale Ernährungs-Störung aufzufassen sind, so gibt es doch drei Formen, die von einer allgemeinen Ernährungs-Störung abhängen, nämlich beim Myxödem, nach der Kropf-Entfernung und die grau-grüne Verfärbung der Hornhaut bei disseminierter Sklerose. Verf. beschreibt 2 Fälle, die er erst nach der Fuchs'schen Beschreibung diagnostizieren konnte. Sie betrafen Leute in den 70er Jahren und widerstanden jeglicher Behandlung. Zum Unterschied vom Glaukom klagen diese Kranken, daß ihr Sehen in den Morgenstunden schlechter sei, und die wechselnden Sehstörungen sind nicht von Druckschwankungen des Augapfels abhängig. Die Ätiologie ist immer noch nicht geklärt, die einzige ständige Erscheinung ist das vorgerücktere Alter der meist sonst gesunden Individuen.

3) **Ein praktisches elektrisches Perimeter,** von Nelson M. Black.
Verf. rühmt seinem Instrument nach, daß die Augen im Dunkelraum untersucht werden können, wodurch die Aufmerksamkeit weniger abgelenkt werde, und daß die Farbenobjekte reine Farben enthielten.

4) **Cerebellargeschwulst (Kleinhirn-Brücken-Tumor), diagnostiziert und lokalisiert 3 Jahre vor der Autopsie,** von C. A. Vessey.
Hochgradige Stauungspapille auf beiden Seiten, Akustikus-Störungen, Beteiligung des rechten Facialis, Abducens, Trigeminus neben allgemeinen Hirnstörungen wie Kopfschmerz, Erbrechen, Schwindel, Ataxie. Die Sektion ergab ein walnußgroßes Endotheliom, das die 5.—8. Hirnnerven umklammerte.
Peltesohn.

III. The Ophthalmoscope. 1913. April.

1) **Die Kontakt-Infektion beim Krebs des Auges,** von D. V. Girl.
In zwei Fällen wurde das Unterlid durch Kontakt-Infektion vom Krebs des Oberlids befallen. Im zweiten Falle wurde auch die Hornhaut im oberen und unteren Drittel in je zwei gesonderten Herden, wo sie mit dem Ober- und Unterlid in Berührung kam, ergriffen.

2) **Die Königl. Ungarische Universitäts-Augenklinik in Budapest,** von E. v. Grosz.

3) **Bildung einer Vorderkammerfistel,** von A. Zorab.
Zur Herabsetzung gesteigerten intraokularen Druckes hatte Verf. vorgeschlagen, einen Faden mit der Nadel in die Vorderkammer einzuführen (Ophthalmoscope, Mai 1912). Er bildet jetzt einen Bindehautlappen, macht dann einen Einschnitt in die Lederhaut, führt mit der Pinzette einen Faden in die Vorderkammer so ein, daß die Mitte desselben vor der Regenbogenhaut und die beiden Enden auf der Lederhaut liegen. Er drainiert so die Vorderkammer in den Subkonjunktivalraum.

Die Operation wurde in 16 Fällen an 21 Augen (zum Teil noch mit

der Nadel) ausgeführt. In einem Falle trat im Anschluß an akute Bindehautentzündung Panophthalmie ein! Im übrigen war Verf. mit den Erfolgen zufrieden, wenn auch der Faden wiederholt schließlich freilag und daher entfernt werden mußte.

4) **Das innere Lidband**, von S. E. Whitnall.

Bei Entfernung des Tränensacks braucht die Entfernung des inneren Lidbandes kein Abstehen des Unterlids zur Folge zu haben. Man muß nur vermeiden, diejenigen Muskelfasern zu verletzen, welche hinter dem Tränensack entlang ziehen. Die Entfernung des vorderen Teils des Lidbandes beeinträchtigt diese Fasern nicht, die als Teil des Orbicularis oder Horner'scher Muskel vom freien Lidrande sich hinter dem Tränensack fortsetzen und dazu bestimmt sind, die Lidränder in dichter Berührung mit dem Augapfel zu halten.

5) **Trepanation der Lederhaut**, von Archibald Stanley Percival.

Die Elliot'sche Operation hat dem Verf. nicht die von andren gerühmten Resultate ergeben; in einem Falle schlug er folgendes Verfahren ein: rechtes Auge keine vordere Kammer, Lichtschein. T + 2, linkes Auge S = $^6/_{18}$, T + 1, nasale Einengung des Gesichtsfeldes. Rechts wurde die Lederhaut subkonjunktival zwischen Rectus enternus und inferior trepaniert und eine große Menge Glaskörper herausgelassen. 5 Wochen später T. normal, S = $^6/_{24}$. Im linken Auge bei Pilokarpin-Behandlung T normal, S = $^6/_6$.

6) **Eine weitere Bemerkung über das „Sklerektom"**, von F. H. Verhoeff.

1) **Ein Fall von multilokularer traumatischer Hornhautcyste**, von T. S. Tirumurti.

Bei einem 10jährigen Mädchen mit traumatischer Phthisis bulbi war die äußere Hälfte des Augapfels von einer ovalen cystischen Geschwulst eingenommen. Die anatomische Untersuchung ergab, daß die Hornhaut in eine multilokulare Cyste verwandelt ist, die von mehreren Schichten Endothels ausgekleidet ist. Verf. führt die Cyste auf implantiertes Endothel der Descemet'schen Membran zurück, das zwischen die Hornhautlamellen geraten und gewuchert ist.

2) **Pulsation der Netzhaut-Arterien**, von A. J. Ballantyne.

Bei der Pulsation der Netzhaut-Arterien sind vier Arten zu unterscheiden: 1. der lokomotorische Puls, 2. der Expansionspuls, 3. der Kapillarpuls, 4. der Druckpuls. Der lokomotorische Puls besteht in rhythmischer Verlagerung der Arterie fast synchron mit der Herzsystole und ist am ausgeprägtesten an gekrümmten Abschnitten der Arterien zu sehen. Der Expansionspuls ist als Verbreiterung der Blutsäule und des zentralen Reflexstreifens sichtbar. Der Kapillarpuls zeigt sich als rhythmisches Erröten und Erblassen der Sehnervenscheibe. Der Druckpuls besteht in abwechselnder Füllung und Leerung der zentralen Enden der A. centralis retinae und wird fast ausnahmslos nur bei Glaukom beobachtet.

Zwischen lokomotorischem Puls und pathologischen Änderungen des intraokularen Druckes besteht keine Beziehung, er scheint nur von der Abnormität der Pulswelle, welche in die Netzhaut-Arterie eintritt, abzuhängen. Für das Zustandekommen des Expansionspulses ist erforderlich entweder

Erhöhung des intraokularen Drucks, um dem diastolischen endovaskulären Druck gleichzukommen, oder Senkung des diastolischen endovaskulären Druckes, um dem intraokulären gleichzukommen.

3) **Ein Phantom zur Einübung der Schiel-Operationen,** von Bishop Harman.

4) **Ein Phorometer für die Nähe,** von E. Maddox.

Eine Scheibe enthält durchsichtige grüne Punkte, welche rechtwinklig von roten gekreuzt werden; vor das rechte Auge kommt ein rotes, vor das linke ein grünes Glas. Durch Numerierung der Punkte von 1 bis 40 kann Esophorie, Exophorie, Hyperphorie abgelesen werden. Die Entfernung ist für Prismendioptrien berechnet, so daß die abgelesene Zahl dividiert durch die Dioptrien der getragenen Linse in Zentimetern angibt, um wieviel die Linse zum Ausgleich der Ablenkung dezentriert werden muß.

Juni.

1) **Einige weitere Bemerkungen über sklerokorneale Trepanation,** von H. Elliot.

Der Lappen muß groß sein, konzentrisch zum Limbus verlaufen, auf jeder Seite mindestens 4 mm von ihm entfernt. Um den Trepan so weit als möglich vorn aufsetzen zu können, muß die Hornhaut in der Mitte der Basis des Lappens gespalten werden, d. h. die Bindehautschicht der Hornhaut muß von den tieferen abpräpariert werden. Wenn gelegentlich ein Knopfloch eingeschnitten wird, so stellt dies keine ernste Komplikation dar, da sie den Erfolg nicht beeinflußt. Um das Einheilen der Regenbogenhaut zu verhüten, sollte in jedem Falle die Iridektomie gemacht werden. Gewöhnlich haftet die trepanierte Scheibe an einem Ende und hier drängt sich die Regenbogenhaut vor, so daß man beide mit einem Scherenschlage abtragen kann.

In einer Reihe von Fällen, die $2^1/_2$ bis 3 Jahre beobachtet wurden, blieb die Filtration eine dauernde und der Druck normal. Nach Verf.'s Ansicht ist die v. Graefe'sche Iridektomie bei chronischem Glaukom nutzlos und bei akutem weniger sicher, als die Trepanation. Bei der Lagrange'schen Operation ist der Einschnitt von gefährlicher Größe und liegt in einer gefährlichen Gegend.

2) **Ein Schema zur Aufzeichnung der Augenhintergrunds-Veränderungen bei Kurzsichtigkeit,** von N. Bishop Harman.

3) **Pulsation der Netzhaut-Arterien** (Fortsetzung), von A. J. Ballantyne.

Ein ausgesprochener lokomotorischer Puls ist pathologisch.

4) **Interstitielle Hornhaut-Entzündung bei angeborener Syphilis mit Salvarsan behandelt,** von G. F. C. Wallis.

Salvarsan-Injektionen beschleunigen die Heilung, ohne bei einseitiger Erkrankung verhindern zu können, daß das andre Auge später erkrankt.

5) **Guajakol zu Schwitzkuren in der Augenheilkunde,** von C. G. Russ Wood und F. A. Anderson.

Zur Erzielung der Diaphorese reiben die Verff. Guajakol und Olivenöl

zu gleichen Teilen in die Gegend des Epigastrium ein, bedecken es mit undurchlässigem Stoff und lassen es 4 Stunden liegen.

6) **Die Beziehung zwischen Blutdruck und gesteigertem intraokularem Druck,** von H. C. Craggs und C. G. Taylor.

Vergleichende Untersuchungen an normalen und Glaukompatienten in Madras ergaben, daß hoher arterieller Druck kein notwendiger Faktor in der Ätiologie des Glaukoms ist.

7) **Kapselspaltung vor dem Hornhautschnitt bei Star-Operation,** von Drake Brockman.

Diese in Madras geübte Methode, die Kapsel vor dem Hornhautschnitt mit Bowman's Nadel zu spalten, wurde vom Verf. bereits 1879 eingeführt.

G. Abelsdorff.

Vermischtes.

1) Wir beklagen den Tod von Ernst Motais, Prof. der Augenheilkunde an der Medizin-Schule zu Angers. Motais hat eine ausgezeichnete Arbeit für die große Encyclopädie français d'Ophtalm. geliefert (I, S. 137 bis 219, 1903): Anatomie und Physiologie der Bewegungs-Apparate am menschlichen Auge; und 1897 eine neue Ptosis-Operation eingeführt, die darauf beruht, daß an die Stelle des gelähmten Lidhebers die Wirkung des oberen geraden Augenmuskels eingeführt wird. (Vgl. den Bericht der französischen augenärztl. Gesellschaft 1897, S. 213 und die franz. Encyklop. IX, S. 153.) Ferner hat Motais die Zeitschrift Ophtalmologie provinciale gegründet und viel zur Verbesserung der sozialen Lage der französischen Ärzte und Fachgenossen getan. Er starb am 30. Juni 1913, im Alter von 67 Jahren.

2) Alphons Desmarres, der Sohn des berühmten L. A. Desmarres, ist am 4. August in der Bretagne gestorben, wo er seit vielen Jahren in Zurückgezogenheit gelebt. (Vgl. Gesch. d. Augenheilk. § 595.)

3) Leopold Mandelstamm,

geb. am 16. Mai 1839 zu Szagarren (Gouv. Kowno), studierte erst in Dorpat, dann in Berlin und Heidelberg. Er arbeitete im Laboratorium von Helmholtz und besuchte die Kliniken von Leber, Hirschberg, Pagenstecher. Mit H. Schöler zusammen hat er 1872 eine „Neue Methode zur Bestimmung der optischen Konstanten des Auges am Lebenden“ im XVIII. Band des Graefe'schen Archives veröffentlicht. Im Jahre 1874 ließ er sich in Riga als Augenarzt nieder und entfaltete eine bedeutsame praktische Tätigkeit, hat auch aus derselben kasuistische Mitteilungen veröffentlicht und erhielt den Charakter als Staatsrat. In den letzten Jahren lebte er zurückgezogen in Berlin und ist hierselbst am 5. Juli d. J. verstorben.

4) Concours pour un prix d'Ophtalmologie de 5000 Fcs.

Grâce à la libéralité d'un généreux philanthrope qui désire conserver l'anonymat, un prix de 5000 Francs sera attribué en 1914 au meilleur travail ayant trait à l'étiologie, à la prophylaxie ou au traitement des formes d'iritis, d'irido-cyclite ou de cyclite qui ne relèvent pas de la syphilis.

Ne seront admis à concourir que les mémoires ayant fait l'objet d'une présentation ou d'une communication à l'une des Sociétés d'ophtalmologie de France ou de l'étranger. Un jury composé de trois membres choisis parmi

les ophtalmologistes des principales institutions ophtalmologiques parisiennes sera chargé d'attribuer ce prix.

Les mémoires dactylographiés ou imprimés et rédigés en français, en anglais ou en allemand devront être reçus au plus tard le 15 août 1914 au Bureau des Annales d'oculistique, 26 Boulév. Raspail, à Paris.

5) Juli 1913.

Hochgeehrter Herr Kollege!

Mit Beginn des Jahres 1914 wird ein neues Zentralblatt für die gegesamte Ophthalmologie und ihre Grenzgebiete erscheinen. . . .

Wir richten daher als die unterzeichneten Herausgeber an Sie, hochgeehrter Herr Kollege, die Bitte, uns auf beiliegender Karte freundlichst mitzuteilen, ob Sie geneigt wären, über ein von Ihnen selbst zu bestimmendes Kapitel zu referieren, oder ob Sie uns Herren namhaft machen können, die Sie im Hinblick auf die oben genannten Aufgaben für geeignet halten, als Referenten an dem neuen Blatte mitzuarbeiten.

Die Redaktion des Blattes hat einstweilen der zu wissenschaftlichen Studien nach Berlin beurlaubte 1. Assistent der Marburger Universitäts-Augenklinik, Privat-Dozent Prof. Dr. W. Krauss, übernommen. Seine Adresse ist bis zum 1. Oktober 1913 Marburg a. L., von da ab Berlin W 9, Linkstraße 23/24. In vorzüglicher Hochachtung

Die geschäftsführenden Herausgeber:

A. Bielschowsky. F. Schieck.

6) Prof. van der Hoeve ist zum Nachfolger des in Ruhestand getretenen Prof. Mulder zu Groningen ernannt worden.

7) XII. Internationaler Ophthalmologen-Kongreß St. Petersburg. 10. August/28. Juli bis 15. August/2. August 1914.

Die Herren Kollegen, welche sich zur Teilnahme an dem Kongresse anmelden, werden gebeten ihre Visitenkarte mit Vornamen und genauer Adresse beizulegen.

Die Überweisung des Mitgliedsbeitrags muß in russischer Valuta geschehen und sind 25 Fr. = 9 Rubel 50 Kopeken, 10 Fr. = 3 Rbl. 80 Kp. für Familienglieder zu berechnen.

Präsident des Zentralbureau: Prof. L. G. Bellarminof.

Generalsekretär: Dr. Th. Germann.

St. Petersburg, Augenheilanstalt Mochowaja 38. (August 1913.)

8) Swanzy Memorial.

At a Public Meeting convened by The Lord Mayor of Dublin, The Lord Chancellor of Ireland, The Earl of Pembroke, The Earl of Meath, Viscount Monck, Viscount Ardilaun, The Rt. Hon. W. D. Andrews, W. M. Murphy, President Chamber of Commerce; James Henry, President Incorporated Law Society; C. E. Fitzgerald, President Royal College of Physicians, Ireland; R. D. Purefoy, President Royl College of Surgeons, Ireland, and held in the Royal College of Surgeons, Dublin, on July 3rd, 1913, it was unanimously resolved that a permanent Memorial should be erected in Dublin to the late Sir Henry R. Swanzy, and that the Memorial should, if possible, take the form of completing the Royal Victoria Eye and Ear Hospital, to the foundation and construction of which he devoted the best years of his professional life.

Subscriptions are accordingly invited . . . . J. B. Story, Hon. Sec.

Subscriptions to be sent to The Hon. Treasurers, „Swanzy Memorial", Royal Victoria Eye and Ear Hospital, Dublin.

9) Danksagung.

Bei Gelegenheit meines 70. Geburtstages habe ich von Fachgenossen so viel Freundliches erfahren, daß es mir ganz unmöglich ist, jedem Einzelnen zu antworten. Ich bitte, meinen Dank an dieser Stelle und auf diese Weise ausdrücken zu dürfen.

Berlin, 18. September 1913. Prof. Hirschberg.

Bibliographie.

1) Über lokale Behandlung der Keratitis parenchymatosa mit Neosalvarsan, von Dr. E. Bachstez. (Klinik Prof. Dr. Dimmer's in Wien.) (Wiener klin. Wochenschr. 1913. Nr. 3.) Bei Behandlung von 9 Fällen sicherer Keratitis parenchymatosa durch Einträufeln einer 2,5%igen Lösung Neosalvarsan und durch Einlegen der Substanz in den Konjunktivalsack ließ sich kein günstiger Erfolg konstatieren.

2) Über hereditäre, familiäre Sehnerven-Atrophie, von Dr. E. Guzmann. (Augenklinik des Hofrat Fuchs in Wien.) (Wiener klin. Wochenschr. 1913. Nr. 4.) Über das weitere Schicksal von fünf mit hereditärer familiärer Sehnerven-Atrophie behafteten Geschwistern, deren Krankheitsbefund Lauber schon vor 10 Jahren zum Gegenstand einer Veröffentlichung gemacht hatte, berichtet der Verf., und ist in der Lage einen sechsten Fall hinzuzufügen. 4 Fälle zeigen das typische, schon oft beschriebene Krankheitsbild auch in bezug auf Geschlecht, Alter und Verlauf. Beim 5. Falle trat das Leiden einseitig auf und blieb es auch. Außerdem trat hier Heilung ein, wonach ein Rückfall auftrat, der ebenfalls günstig ausging. Der 6. Fall ist insofern von Interesse, als er ein weibliches Mitglied der Familie betrifft und außerdem ungewöhnlich spät (in der 5. Lebensdekade) aufgetreten ist.

3) Über Nystagmus bei Fieber, von Dr. O. Beck und Dr. P. Blach. (Klinik des Prof. Chvostek.) (Wiener klin. Wochenschr. 1912. Nr. 46.) Nystagmus-Formen an nicht otogen fiebernden Patienten haben die Verff. in 56 Fällen beobachtet und nachgewiesen, daß das Auftreten des Nystagmus mit dem Fieber in inniger Beziehung gestanden war. In der Mehrzahl der Fälle erfolgte das Auftreten und Verschwinden des Nystagmus gleichzeitig mit dem Auftritt, bzw. Aufhören der Temperatur-Steigerung. Eine notwendige Bedingung des Zustandekommens des febrilen Nystagmus scheint eine akute Infektionskrankheit zu sein; der Nystagmus muß daher unter jene Symptome gruppiert werden, welche als Zerebral-Erscheinungen bei akuten Infektions-Krankheiten bekannt sind. Bei manchen Fällen von febrilem Nystagmus war eine Analogie mit dem Befunde bei Erkrankungen der hinteren Schädelgrube nachweisbar, so daß an einen hyperämisch ödematösen Zustand im Bereiche der hinteren Schädelgrube gedacht werden konnte.

4) Erfahrungen und Gedanken über Tuberkulose und Tuberkulin, von Prof. Dr. Heine in Kiel. (Medizin. Klinik. 1912. Nr. 44 u. 45.) Verf. macht auf eine Zahl von Veränderungen an der Sklera, Hornhaut und des Uvealtraktus aufmerksam, die für Tuberkulose sprechen und teilt seine Erfahrungen über den Wert des Tuberkulin für die Stellung der Diagnose mit.

Schenkl.

Um Einsendung von Separat-Abzügen wird gebeten (Berlin NW. 26 Schiffbauerdamm).

Verlag von Veit & Comp. in Leipzig. — Druck von Metzger & Wittig in Leipzig.

Centralblatt
für praktische
AUGENHEILKUNDE.

Herausgegeben von

Prof. Dr. J. Hirschberg, Geh. Med.-Rat, in Berlin.

Monatlich ein Heft. Preis des Jahrganges 12 Mark. Zu beziehen durch alle Buchhandlungen des In- und Auslandes und die Postanstalten des Deutschen Reiches.

1913. Siebenunddreißigster Jahrgang. November.

I. Glückliche Magnet-Ausziehung nach Hirschberg unter schwierigen äußeren Umständen.

Julius Hirschberg zum 70. Geburtstag gewidmet
von Dr. **M. Meyerhof**, Augenarzt in Kairo.

Ägypten ist ein fast nur Ackerbau treibendes Land. Infolgedessen sind industrielle Verletzungen in seiner Bevölkerung sehr selten, und der Augenarzt bekommt nur ausnahmsweise einmal durchbohrende Eisenspitter-

Verletzungen des Auges in seine Behandlung. Im Abbas-Hospital sah ich unter 15000 Patienten aus den unteren Volksschichten nur eine einzige Eisensplitter-Verletzung des Auges; in meiner Privatpraxis unter einer etwas größeren Zahl von Kranken deren sechs, von welchen nur drei durch Ausziehung geheilt werden konnten, da zwei Fälle bereits in Eiterung waren, der dritte die Operation ablehnte. Auch die größten Polikliniken und Krankenhäuser von Ägypten haben nur einen Fall von intraokularer Eisensplitter-Verletzung im Jahre durchschnittlich zu verzeichnen. Daher gibt es in ganz Ägypten meines Wissens bisher keinen Riesenmagneten, und selbst der HIRSCHBERG'sche Handmagnet ist nicht im Instrumentarium eines jeden Augen-Arztes vorhanden. Die neuen großen Handmagnete zum direkten Anschluß an die Starkstromleitung sind wegen des fast überall gelieferten Wechselstroms hierzulande nicht verwendbar. Da ich dieselbe Stromart habe, so benutze ich zur Speisung des Handmagneten einen Akkumulator. Die Zahl der für schwere Augenfälle in Ägypten zur Verfügung stehenden Betten ist auch heute noch recht gering, besonders hier in Kairo. Dennoch wollte mein verstorbener Freund und Kollege Dr. VON SCHÜTZ-HOLZHAUSEN im Jahre 1904 einen griechischen Arbeiter nicht ambulant an seiner Eisensplitter-Verletzung behandeln, sondern schickte ihn in das Regierungs-Hospital. Dort gelang es nicht, den Eisensplitter zu entfernen, und nach Abreise des europäischen Chefarztes wurde von den eingeborenen Assistenten der richtige Termin zur Enukleation versäumt. Der Kranke erblindete an sympathischer Entzündung des andren Auges. Ich hatte den traurigen Fall später zu begutachten und habe seitdem alle Augen-Verletzungen lieber, wenn auch unter ungünstigen Umständen, selbst behandelt, als sie wenig geübten orientalischen Ärzten im Krankenhaus zu überlassen.

Am 29. Juni 1913, einem Sonntag, nachmittags 2 Uhr, holte mich ein deutscher Herr vom Essen fort, welcher vor der Tür im Wagen einen halbohnmächtigen Monteur, den 40jährigen Armenier Artin Z., sitzen hatte. Derselbe war von der Arbeit geschwärzt, graugelb von Reisestaub, trug einen schmutzig gewordenen, blutigen Notverband auf dem linken Auge und triefte vor Schweiß, denn ein heißer Ostwind steigerte die Schattentemperatur auf 38° Celsius. Sein Herr erzählte mir, daß der Mann drei Stunden zuvor bei einem Orte im Deltaland den letzten Hammerschlag an einer Kesselniete getan habe; dabei sei ihm ein Eisensplitter ins linke Auge gesprungen und wahrscheinlich wieder herausgefallen; aber er habe sogleich nicht mehr gesehen und stark geblutet. Nach Anlegung eines Notverbandes ist er dann von seinem Herrn zu Esel zum Bahnhof und von dort anderthalb Stunden weit im glühend heißen, staubigen Personenzuge nach Kairo gebracht worden. Dort kamen sie vor meine verschlossene Wohnung und holten mich dann, wie bemerkt, ab. Mein Assistent war verreist, Heilgehülfe und Diener nicht zu erreichen. So nahm ich die

erste Reinigung und Untersuchung des Patienten mit Hilfe seines Arbeitgebers vor.

Unter der Schmutzkruste, welche die Lider bedeckt, erscheint ein ziemlich reizloses, matschweiches Auge. Eine scharfe, leichtgekrümmte Wunde von 1 cm Länge durchsetzt außen horizontal, im Meridian, die Bindehaut und Lederhaut und reicht noch 1 mm über den Limbus in die Hornhaut hinein. Iris und Ciliarkörper präsentieren sich oben in der Wunde, die bei Augenbewegungen klafft und etwas Glaskörper über Unterlid und Wange fließen läßt. Der Einblick in das Auge wird durch totale Vollblutung der Vorderkammer verhindert. Die Lichtempfindung ist gut. Die Projektion fehlt oben und nasal. Die sideroskopische Untersuchung war wegen des Ohnmachtszustandes des Patienten, welcher sich vor dem Instrument fürchtete, unmöglich. Indessen war das Vorhandensein eines größeren Splitters im Auge gewiß. Ich bereitete daher den Verletzten zur sofortigen Operation vor. Indessen versagte der seit langer Zeit nicht benutzte Akkumulator; der vom Umformer des Pantostaten gelieferte Gleichstrom erwies sich als zu schwach, und die Wohnung eines befreundeten Kollegen, der Gleichstrom von einer privaten Zentrale bezieht, war, wie ich wußte, geschlossen. Ich sah mich also genötigt, den Versuch zur Ausziehung des Splitters mit Wechselstrom zu machen, um im Falle des Mißlingens die Sache am nächsten Tage mit Gleichstrom zu wiederholen. Der Arbeitgeber des Verletzten hielt mir dessen Kopf, indem er das Gesicht abwandte; auf andre Assistenz mußte ich verzichten. Zunächst gelang es, den Sitz des Splitters festzustellen. Einen Zentimeter unterhalb der Wunde gab der Patient bestimmten Schmerz bei Einschalten des Stromes an. Es konnte dann der Splitter bis zur Wunde geführt werden; beim Anlegen des kürzesten dicksten Ansatzes des Hirschberg'schen Magneten von außen an die halbgeöffneten Wundlippen ertönte sogleich ein lautes Schnarren aus dem Augeninnern; über das Geräusch erschrak der Patient so sehr, daß er in eine tiefe Ohnmacht fiel: der Splitter hatte Kontakt mit dem Wechselstrom-Magneten und folgte ziemlich glatt. Er war nur mit einer scharfen Ecke im Ciliarkörper verhakt und mußte mit der Schere befreit werden. Nach nochmaliger Spülung mit sterilem Salzwasser reponierte ich Iris und Ciliarkörper, sah aber von einer Naht der Wunde ab, da sich dieselbe spontan vorzüglich legte. Der Splitter war auf der einen Kante messerscharf, sonst von länglicher unregelmäßiger Gestalt, maß 10 : 5 : 2 mm und wog genau 150 mg. Der Patient erholte sich von seiner Ohnmacht unter Äther-Injektionen und Kognak, und nach 2stündiger Sonntagsnachmittagsarbeit konnte ich ihn mit seinem Verband nach Hause schicken. Die Nachbehandlung konnte aus äußeren Gründen nicht im Krankenhaus geschehen, und so kam der Verletzte jeden zweiten Tag zu mir. Er war übrigens recht unvernünftig und verschob sich anfangs mehrmals den Verband. Trotz dieser Kette von Übelständen hatte ich die Freude, eine

ganz glatte, reizlose Heilung mit anzusehen. Die Wunde schloß sich wie eine Star-Operationswunde, das Hyphäma schwand bald und ließ starke Blutungen im Glaskörper durchblicken. Auch diese saugten sich rasch auf. Schon eine Woche nach der Verletzung sah Patient die Finger in 3 m Entfernung, Mitte Juli, noch 10 Tage später, hatte er mit — 4,0 D S = $^5/_{50}$. Die Spannung des Augapfels war normal. Ende Juli war zwischen starken Glaskörpertrübungen der Sehnerv als normal zu erkennen, der Augenhintergrund nur der Wundstelle entsprechend unten außen durch graue Massen verschleiert. Unter Aufsicht meines Vertreters Dr. Peretz hat die Heilung weitere Fortschritte gemacht, und am 29. September, genau 3 Monate nach dem Unfall, konnte ich folgenden Befund erheben: reizloses linkes Auge; die Wundstelle ist kaum mehr erkennbar. Ein kleines Narbenflügelfell bedeckt die Limbus-Narbe, nach der hin die Pupille ein wenig verzogen ist, indem die Iris dort peripher anhaftet. Keine Linsentrübung. Zwei größere und einige kleinere Trübungen schwimmen im Glaskörper. Der Augengrund ist normal, nur temporal und unten liegt eine buckelförmige graugelbe Masse, welche eine Netzhaut-Ablösung vortäuscht. An der entsprechenden Stelle ist das Gesichtsfeld immer oben spitzwinklig bis 45° eingeengt. Der Augendruck ist normal. Mit — 3,0 D S = $^5/_{10}$!

Bei der Kürze der verflossenen Zeit ist natürlich ein späteres Eintreten von Star oder Netzhaut-Ablösung nicht ausgeschlossen. Es kam mir aber nur darauf an, zu zeigen, daß bei Beachtung der Hirschberg'schen Regel der möglichst frühen Entfernung des Eisensplitters das primäre Resultat selbst unter den denkbar ungünstigsten Verhältnissen ein sehr gutes sein kann. Der Patient hat das Glück gehabt, daß der Splitter scharf schneidend und trotz seiner Schmutzigkeit nicht mit Eitererregern behaftet war, und daß sein Herr ihn ohne Zögern auf weite Entfernung sofort dem Augenarzt zugeführt hat. Dem standen als ungünstige Faktoren die Schmutzigkeit des Patienten, seine schwierige Beförderung, die Sommerhitze, der Mangel an Hilfe und die ungeeignete Stromart bei der Magnet-Operation gegenüber, endlich auch die Hitze und der Mangel an Ruhe während der Nachbehandlung. Der Splitter steht nach Hirschberg (Die Magnet-Operation in der Augenheilkunde, 2. Aufl. 1899) schon an der Grenze von „mittelgroß" und „übergroß". Daher ist er auch wohl dem Wechselstrommagneten so gut gefolgt; aber nur selten geben derartig große Splitter selbst nach leichter Ausziehung ein so gutes Anfangsresultat.

[Aus der Universitäts-Augenklinik in Tübingen (Direktor: Prof. v. Schleich.)]

II. Atypische Retinitis circinata besonderer Art[1], und ihr Verhältnis zum Maculafleck.

Von Dozent Dr. Clemens Harms in Tübingen.

Gelegentlich eines an der Hand eigenen Beobachtungsmaterials gemeinsam mit Heinricy[2] unternommenen genauen Studiums der ganzen Literatur über „Retinitis circinata" konnten wir folgende Einteilung aller (etwa 80) bisher in der Literatur niedergelegten (einschließlich unsrer eigenen) Fälle machen:

I. Einseitige typische Fälle (40 Fälle) [darunter einige mit zugleich atypischen Hintergrunds-Veränderungen neben den typischen (3 Fälle)].

II. Einseitige atypische Fälle (17 Fälle).

a) Ein Fleckengürtel in richtiger Form und Lage um die Macula beim Fehlen einer ophth. sichtbaren Macula-Veränderung (11 Fälle).

b) Ein Fleckengürtel außerhalb des Macula-Bereichs ohne Affektion der Macula (1 Fall).

c) Zwei Fleckengürtel, je einer um die und außerhalb von der unveränderten Macula (2 Fälle).

d) Ein oder mehrere Fleckengürtel außerhalb der Macula beim Vorhandensein eines typischen Maculaflecks (3 Fälle).

III. Doppelseitige Fälle (23 Fälle).

a) Fälle, in denen sich auf beiden Augen die typischen Veränderungen vorfinden (14 Fälle).

b) Fälle, die auf beiden Augen atypisch erkrankt sind (8 Fälle).

c) Fälle, die auf einem Auge typische, auf dem anderen nur atypische Veränderungen erkennen lassen (1 Fall).

Der Fall, dessen beide Hintergrundsbilder (aus zwei verschiedenen Stadien der Erkrankung desselben Auges) ich in Heidelberg demonstrierte, gehört der Gruppe II d) an, zu der es bis dahin noch kein Beispiel in der Literatur gab. Denn bei allen andren einseitigen atypischen Fällen fehlte

---

[1] Erweiterte Ausführung einer kurzen Demonstrations-Bemerkung vom 15. Mai 1913 in Heidelberg. (Bericht S. 411 und Klin. Monatsbl. f. Augenheilk. Neue Folge, XV. Band, S. 711.)

[2] Inaug.-Dissert. Tübingen 1913, W. Engelmann Leipzig und Berlin, und Heinricy und Harms: Klinische Beiträge zur Degeneratio circinata retinae [Retinitis circinata (Fuchs)] mit besonderer Berücksichtigung der atypischen Formen des Krankheitsbildes. v. Graefe's Arch. f. Ophth. Bd. LXXXVI, 3. (Fall IV u. V und Tafel XX u. XXI. Figg. 1 bis 3).

bisher immer die Macula-Veränderung, während in dem folgenden Falle trotz vorhandener ausgesprochener Macula-Affektion, deren Zugehörigkeit zum genannten Krankheitsbilde über allen Zweifel erhaben ist, mehrere Fleckengürtel in andren Bereichen der Netzhaut, insbesondere in ihrer Mehrzahl in der nasalen Hälfte der Netzhaut lagen.

1. Fall. Dieser äußerst seltene Befund betrifft das rechte Auge eines 43jährigen, sonst gesunden Bauern, der erst seit 4 Wochen eine Sehstörung bemerkt hatte, die bei meiner ersten Untersuchung des Falles (am 10. Dezember 1909) $^5/_{36}$ bis $^5/_{24}$ der Norm betrug. Etwa $1^1/_2$ Jahre nach Beginn der Sehstörung hatte sich bei ganz bedeutender Verschlechterung des Sehvermögens (S = Finger in $^1/_2$ m exzentr. nach unten) der Befund dahin geändert, daß die Maculagegend in einen weißgelblichen, vollkommen atrophischen Flecken verwandelt war und die hauptsächlich nasal, dann auch oben, außen oben und außen unten gelegenen Fleckengürtel an Zahl, Ausdehnung und Gelbfärbung zugenommen hatten, wobei an einigen Stellen deutliche Niveaudifferenzen, besonders an dem größten (nasal unten gelegenen) Gürtelringe hervortraten (siehe Fall IV und Tafel XX, Figg. 1 u. 2 in v. Graefe's Arch. f. Ophth. Bd. LXXXVI, 3).

Außer diesem in Heidelberg demonstrierten Falle habe ich im September 1911, also fast 2 Jahre später, einen zweiten derartigen Fall ganz ähnlicher Art beobachtet, den ich in Heidelberg wegen der Kürze der Zeit nicht mehr besprechen konnte. Er unterscheidet sich aber von dem vorhergehenden dadurch, daß die Gürtelringe zwar auch außerhalb der ganz eigenartig veränderten Macula, aber in der temporalen Netzhauthälfte lagen.

2. Fall. Der 24jährige, sonst gesunde Mann (Hilfsheizer), dessen zentrales Sehvermögen auf dem befallenen linken Auge bei meiner ersten Untersuchung (am 2. September 1911) $^5/_{18}$ (kaum) betrug, hatte den Beginn der Sehstörung („Schleier“) etwa $^3/_4$ Jahre zuvor bemerkt. Ophthalmoskopisch fand sich eine charakteristische Macula-Veränderung, die allerdings durch eine eigentümliche Ablagerung glitzernder Krystalle vor ihr (in den hinteren Teilen des Glaskörpers) ein besonderes Gepräge erhielt, und außerdem waren 2 vollständige Fleckengürtel nach außen und ein unvollständiger nach oben außen von der Maculagegend zu sehen (s. Fall V und Tafel XXI, Fig. 3 in v. Graefe's Arch. f. Ophth. Bd. LXXXVI, 3).

Diese beiden seltenen Fälle repräsentieren die Gruppe II d) zusammen mit dem von Bachstez[1], der aber erst nach meiner Heidelberger Demonstration vor kurzem publiziert worden ist.

Die 3 Fälle brechen also mit der nach den bisherigen Erfahrungen gültigen Anschauung, daß, wenn der Fleckengürtel einmal nicht an dem für ihn sonst so charakteristischen Prädilektionsorte um die Macula herum auftritt, auch die Maculagegend nicht an dem Prozesse beteiligt zu sein pflege. Mein 1. Fall, bei dessen erster Untersuchung die Sehstörung seit 4 Wochen bestand und auch die Macula erst den Beginn ihrer Verände-

---

[1] Bachstez, Ein Fall von atypischer Retinitis circinata. Klin. Monatsbl. f. Augenh. Augustheft 1913, S. 232.

rung ophthalmoskopisch erkennen ließ, während die außerhalb der Maculagegend liegenden Gürtelringe größtenteils schon voll ausgebildet waren (also wohl auch schon viel länger als 4 Wochen bestanden) und erst im Laufe vieler Monate auch der Maculafleck zu seiner vollen Höhe sich entwickelte, zeigt vielmehr, daß man bei dem Befunde eines oder mehrerer außerhalb der Macula liegender Gürtelringe ohne Macula-Veränderung immer mit dem späteren Hinzutreten des typischen Maculafleckes wird rechnen müssen, wenn er auch, wie einige längere Zeit fortgesetzte Beobachtungen aus der Literatur zeigen, gelegentlich ganz ausbleiben kann.

Rein theoretisch betrachtet könnte aber auch das Umgekehrte der Fall sein, daß nämlich der Maculafleck zuerst auftritt und erst viel später sich ringförmige Fleckenbildungen um die Macula oder außerhalb derselben an andren Stellen des Hintergrundes hinzugesellen, wofür allerdings eine beweisende Beobachtung in der Literatur nicht vorliegt. Ein von Herrn Prof. v. SCHLEICH schon vor vielen Jahren beobachteter Fall seiner Privatklientel, der in meiner obengenannten, gemeinsam mit HEINRICY verfaßten Arbeit (l. c. Fall 1) genauer mitgeteilt wird, scheint vielleicht für die Möglichkeit dieses Vorkommens zu sprechen.

Ist man aber geneigt, Fälle, in denen die eine (Maculafleck) der beiden für das vollständige Krankheitsbild der sog. „Retinitis circinata" nach FUCHS*) notwendigen Veränderungen (Maculafleck und Fleckengürtel) fehlt und anscheinend manchmal auch dauernd ausbleibt, zu den atypischen Fällen dieser Erkrankung zu rechnen — und die 14 Fälle**), welche wir zu

---

*) FUCHS, Retinitis circinata. v. Graefe's Arch. f. Ophth. XXXIX, 3, S. 229.

**) 1. DE WECKER, Faut-il différencier la rétinite circinée, ou dégénérescence blanche, de la rétinite applectiforme. Arch. d'opht. XIV, p. 1 (Fall 3 p. 27), 1894.

2. FRIDENBERG, A case of retinitis circinata. Transact. of the Americ. Ophth. Soc. Thirty-third Annual Meeting 1897, p. 181. Centralbl. f. Augenh. 1897, S. 453.

3.—7. GOLDZIEHER, Die HUTCHINSON'sche Veränderung des Augenhintergrundes (Retinitis circinata FUCHS). Arch. f. Augenheilk. Bd. XXXIV (1897), S. 112. [Fall 1 (S. 126), 2 (S. 127), 4 (S. 128), 6 (S. 129) und 8 (S. 130)].

8. FISCHER, Retinitis circinata. Transact. of the ophth. Soc. of the United Kingdom Vol. XVIII, p. 167 (1898).

9. DREYER-DUFER, Über eine syphilitische Chorioretinitis circinata. Pariser Ophth. Gesellschaft., Sitzung vom 7. Februar 1899. Ophthalm. Klinik Bd. III, 1899, S. 111.

10. HOOR, Eine eigenartige Veränderung der Netzhaut um die Macula lutea und die Retinitis circinata FUCHS. Zeitschr. f. Augenh. Bd. III (1900), S. 26.

11. RETZE, Einige interessante Spiegelfälle. II u. III Retinitis circinata. Deutschmann's Beiträge z. Augenh. Bd. V, S. 833. (Fall 1 S. 836), 1901.

12. ÖLLER, Atlas seltener ophthalmoskopischer Befunde. C. Tab. I (2. Fall im Text), 1903.

13. FISHER, J. H., Retinitis circinata and its relation to other forms of retinitis with haemorrhages and exudats. The Royal London Ophthalmic Hosp. Rep. 1910, Vol. XVIII, Part. I, p. 37 (Fall 8 p. 46).

14. HARMANN, Case of „retinitis circinata"; disappearance of symptoms in one year. Transact. of the ophth. Soc. of the United Kingdom 1911, Vol. XXXII, p. 105.

den Gruppen II a—c gerechnet haben, beweisen dies — so dürfte es auch nicht ungerechtfertigt sein, Fälle, in denen die andre (Fleckengürtel) der beiden sonst für die Diagnose notwendigen Veränderungen fehlt, ebenfalls als atypische Fälle dieses Krankheitsbildes zu bezeichnen, sofern der Prozeß in der Maculagegend charakteristisch ist und mit andren Macula-Erkrankungen (Drusen der Glaslamelle, HAAB'sche senile Affektion usw.) nicht verwechselt werden könnte.

Eine gewisse Berechtigung dazu scheinen mir jene nicht gerade seltenen Fälle zu geben, in denen auf der einen Seite eine typische Erkrankung an Retinitis circinata (mit Maculafleck und Fleckengürtel) besteht und auf der andren Seite nur eine Macula-Veränderung beim Fehlen eines Fleckengürtels vorhanden ist, die ich aber vorläufig, so lange ein strikter Beweis durch klinische Beobachtung der zeitlichen Aufeinanderfolge: zuerst Maculafleck, dann Fleckengürtel, nicht erbracht ist, zu den Fällen unter I und nicht unter III c) gerechnet habe.

Ein schon vor längerer Zeit in der Tübinger Klinik beobachteter Fall von eigenartiger, doppelseitiger Macula-Erkrankung scheint mir in diesem Zusammenhange interessant genug, daß ich ihn im Anhange hier noch mitteilen will. Er ist in meiner Arbeit mit HEINRICY (l. c.) nicht erwähnt.

3. Fall. Der Bauernschultheiß Georg Michael L., 62 Jahre alt, aus M. O/A. K. wurde am 23. April 1901 (Journal-Nr. 452) in die Tübinger Universitäts-Augenklinik aufgenommen.

Anamnese: Patient bemerkte Anfang Dezember 1900, nachdem er 2 Tage lang nicht mehr in der Nähe hatte arbeiten brauchen, plötzlich, daß er zum Lesen und Schreiben nicht mehr genügend sehen könne. Brillen, die er probierte, besserten das Sehen nicht. Es ist seitdem ungefähr gleich geblieben, in den letzten 14 Tagen glaubt er jedoch die Leute weniger gut zu erkennen. Vor etwa 5 Wochen ließ er sich in der Würzburger Universitäts-Augenklinik untersuchen, wo, wie mir Herr Geheimrat v. Hess auf meine Anfrage liebenswürdigst mitteilte, folgender Befund am 17. März 1901 erhoben wurde:

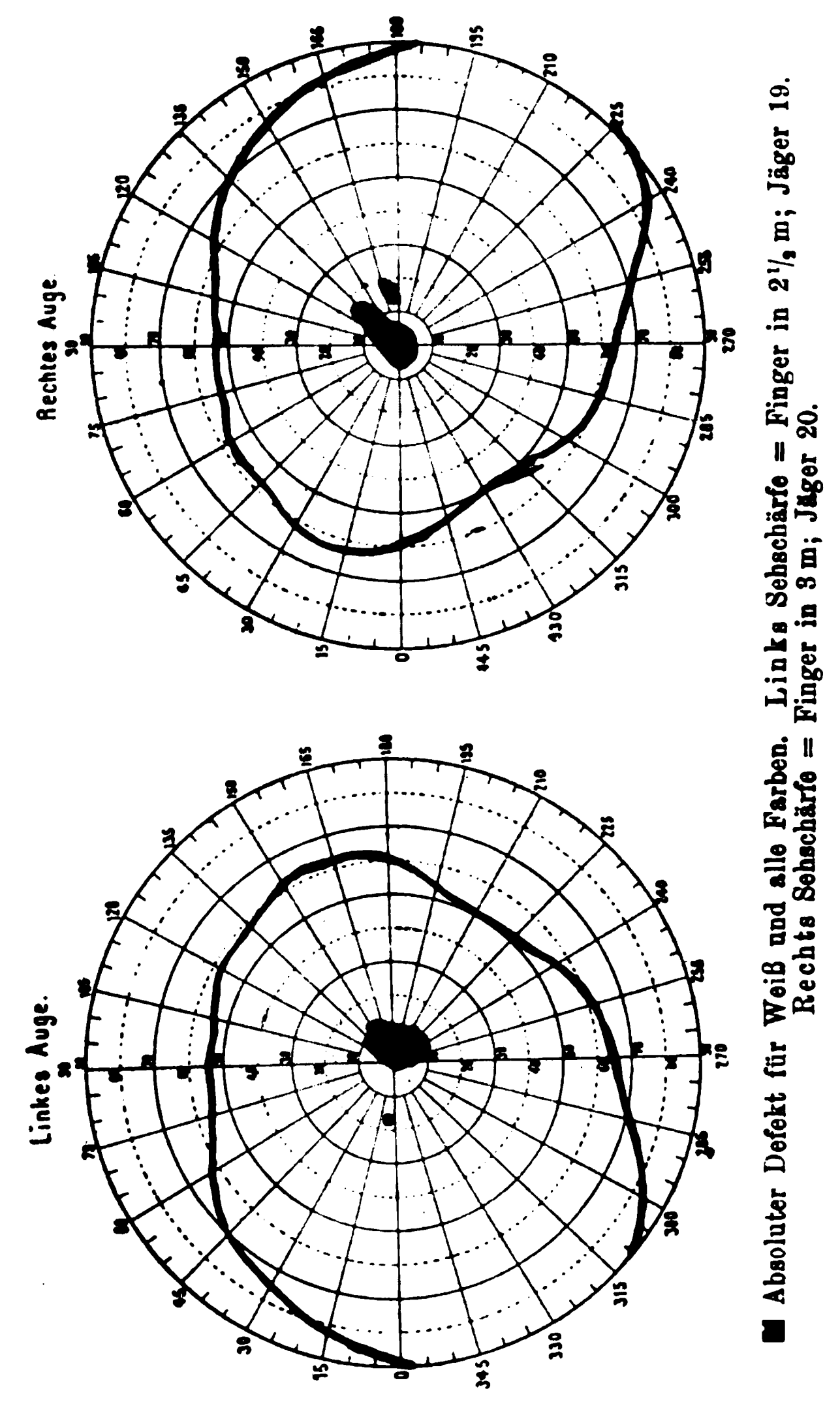
Rechts mit + 1,0 D S = $^{6}/_{60}$,
Links mit + 1,0 D S = Finger in 20 cm.

Beiderseits skiaskopisch hyperopischer Astigmatismus von 1,0 D mit horizontaler Achse. Ophthalmoskopisch sind auf beiden Augen dieselben Veränderungen: In der Gegend der Macula beiderseits ein runder, weißlicher, scharf begrenzter retinitischer Herd, auf dem die Gefäße der Netzhaut zu verfolgen sind; links hat derselbe eine Falte, als ob eine flache zircumskripte Ablatio retinae bestanden hätte. In der Nachbarschaft der rechten Papille einige Hämorrhagien und zahlreiche gelbweiße Stippchen, die an Drusen der Chorioidea erinnern, für retinitische Herde nicht weiß genug aussehen. Ferner tiefer Gefäßtrichter beiderseits."

Nach einer Angabe des Patienten soll bei einer Allgemein-Untersuchung in Würzburg durch Prof. Matterstock nichts von Bedeutung (außer „Schleimfieber") konstatiert worden sein.

Augenbefund vom 24. April 1901 in der Tübinger Klinik:
Rechts S = Finger in 3 m; Jäger 20.
Links S = Finger in $2^1/_2$ m; Jäger 19.

Im Gesichtsfelde ist beiderseits ein absolutes zentrales Skotom für Weiß und alle Farben (siehe die Figur), sonst werden die Farben gut erkannt.



■ Absoluter Defekt für Weiß und alle Farben. Links Sehschärfe = Finger in $2^1/_2$ m; Jäger 19.
Rechts Sehschärfe = Finger in 3 m; Jäger 20.

Beide Augen sind äußerlich normal, die Cornea klar, Pupille mittelweit, reagiert auf Licht, auf Homatropin nicht maximal erweitert. Brechende Medien klar.

Der von Herrn Prof. v. Schleich diktierte eigenartige ophthalmoskopische Befund war folgender:

Rechts findet sich eine eigentümliche Exkavation der Papille, rund, nur einen Teil der Papille einnehmend, außen undeutlich die Lamina cribrosa sichtbar, ringsum überhängender Rand, an dem die Gefäße verschwinden, um in der Tiefe wieder sichtbar zu werden. Die Exkavation ist blendend weiß im Gegensatze zu den rötlichen Randteilen der Papille. Der äußere Rand der Papille ist etwas überdeckt. Nach außen von der Papille schließt sich eine trübe Partie der Retina an, in welche kleine, nicht scharfe, weiße Fleckchen und einzelne kleine Blutungen eingestreut sind. Diese gleichmäßig rötlich-trübe Partie zeigt gegen die Macula lutea zu eine gegen die Papille konkave Grenzlinie, an welche sich eine etwa 4 PD breite rundliche Partie anschließt, die, in ihren unteren Teilen weißlich, nach oben mehr rötlich, nach außen hin wieder in eine rötliche Retinaltrübung ohne scharfe Grenze übergeht, in welche wieder zahlreiche weißgelbliche rundliche Fleckchen eingestreut sind. Die Macula als solche ist als rötlicher Punkt sichtbar. — Die weiße Trübung der Retina zeigt (im a. B.) beim Auffallen des Randes des Lichtkegels eine eigentümliche maschenförmige Zeichnung, ein unregelmäßiges Netzwerk von weißen, röhrenförmigen Balken mit dunkleren Feldern dazwischen. Man hat den Eindruck, daß diese so gezeichnete Schichte nicht oberflächlich liegt, sondern von einer durchsichtigen Schichte der Retina (mit ihren Gefäßen) bedeckt und also ungefähr in der Stäbchen- und Zapfenschicht gelegen ist.

Links sind die Verhältnisse am Opticus dieselben. Auch die Veränderungen in der Retina, die übrigens im ganzen sich etwas weiter nach oben und nach unten erstrecken, sind, wenn auch in einzelnen Details etwas verschieden, im großen und ganzen dieselben. Auch hier findet sich die an die Papille nach außen anstoßende Netzhautpartie trübe, durchsetzt von weißen Fleckchen und kleinen Blutungen im Stadium der Resorption. Auch hier ist eine scharfe Grenze gegen die stärker getrübte Partie in der Macula, wo die stattgehabten Blutungen, die weißen Partien als roter Saum umgrenzend, deutlich zu sehen sind. Die weiße Partie in der Macula, die als solche nicht näher zu bezeichnen ist, zeigt Niveaudifferenz, sowohl im aufrechten Bilde (etwa 2 D. Hyperopie), als auch durch den Gefäßverlauf.

Diagnose: Retinitis centralis (circinata?).

Patient blieb etwa 3 Wochen in der Klinik und wurde während dieser Zeit mit großen Dosen Jodkalium und subkonjunktivalen Kochsalz-Injektionen behandelt. In dem Zustande beider Augen trat aber keine nennenswerte Änderung ein. Patient wurde am 14. Mai 1901 entlassen und hat sich seitdem nicht wieder gezeigt.

Wer die Literatur über „Retinitis circinata“ einigermaßen genau kennt und studiert hat, wird mir Recht geben, wenn ich behaupte, daß die in diesem Falle auf beiden Augen beschriebenen Macula-Veränderungen mit dem sonst in vielen Fällen genau beschriebenen typischen „Maculafleck“ bei Retinitis circinata die größte Ähnlichkeit haben und mit andren bekannten Macula-Erkrankungen, unter denen hier, wie erwähnt, in erster Linie Drusen der Glaslamelle und die Haab'sche senile Macula-Affektion in Betracht kommen, nicht verwechselt werden können. Mir ist bei meinen früheren Studien über die senile Macula-Affektion[1] und auch bei einem

---

[1] Harms, Anatomisches über die senile Macula-Affektion. Klin. Monatsbl. f. Augenh., XLII. Jahrg. 1904, I. Bd., S. 448.

allerdings nur flüchtigen Durchsehen der späteren Literatur die Beschreibung einer derartigen Macula-Veränderung ohne den dazugehörenden Fleckengürtel bisher nicht bekannt geworden, obwohl ich natürlich eine oder die andre Mitteilung übersehen haben kann. Doch möchte ich nicht so weit gehen, die Zugehörigkeit dieses Falles zum Krankheitsbilde der Retinitis circinata heute schon mit Bestimmtheit auszusprechen. Ich würde aber diese Zugehörigkeit sofort mit größter Wahrscheinlichkeit in Anspruch nehmen, wenn ein Fall beobachtet worden wäre oder in Zukunft einmal beobachtet würde, in dem auf eine ähnliche Macula-Veränderung später die Ausbildung eines oder mehrerer typischer weißer Gürtelringe folgt. Ich würde dann folgenden Standpunkt einnehmen: Gerade so gut wie es atypische Fälle gibt, in welchen die charakteristischen Veränderungen der „Retinitis circinata" mit dem isolierten Auftreten eines oder mehrerer Fleckengürtel beginnen und später eine Macula-Veränderung hinzutritt oder auch ganz ausbleibt, kann es auch Fälle geben, in denen der Beginn des Leidens in dem primären Auftreten des Maculafleckes zum Ausdruck kommt und ein Gürtelring erst später hinzutreten oder auch ganz ausbleiben kann.

Gesellschaftsbericht.

1) Berliner Ophthalmologische Gesellschaft.

Vorsitzender: Herr Krückmann. Schriftführer: Herr Abelsdorff.

Sitzung vom 23. Oktober 1913.

1) Herr Pollack stellt eine 55 jährige, sonst völlig gesunde Frau vor, die auf der Konjunktiva des linken Oberlides bis in den Fornix hinein und unter fast völliger Freilassung des tarsalen Abschnittes zahlreiche eigentümliche Exkreszenzen verschiedener Größe von rundlicher und länglicher Form bietet. Es finden sich keine Narben-Bildungen und der Bulbus ist völlig normal. Die Diagnose wird erst durch die mikroskopische Untersuchung gestellt werden können. In Betracht kommt hauptsächlich Trachom, Amyloid und Frühjahrskatarrh; doch liegen zu jedem dieser Fälle auch Gegengründe vor.

2) Herr Adam: Zwei Patienten mit Melanochromie der Sklera und abnormer Knochenbrüchigkeit:

a) 31 jähriger Mann zweimal Finger, einmal Fuß, einmal Arm gebrochen, ein Bruder mit gleichfalls blauer Sklera 10 Knochenbrüche, sonstige Familienmitglieder ohne Verfärbung und ohne abnorme Knochenbrüchigkeit.

b) 14 jähriger Knabe 4 Knochenbrüche aus unbedeutendem Anlaß, einmal Schlag auf den Arm mit der Faust, einmal Bruch der Fußknöchel dadurch, daß ein 15 jähriger Knabe versehentlich darauf trat.

Bei beiden Patienten keine sonstigen Degenerationszeichen.

3) Herr Ginsberg (zugleich im Namen von Herrn Spiro): Gefäßtumor der Netzhaut.

Ein 14jähriger Patient, dessen beide Augen bei einer Untersuchung im Mai 1905 normal befunden worden waren (Gesichtsfeld, Sehschärfe und Spiegelbefund), klagt Januar 1906 über Flimmern vor dem linken Auge seit 6 Wochen. Befund: geringe Trübung und Schwellung des temporalen Papillenrandes, S = 1. Vergrößerung des blinden Flecks. Anamnese und Allgemein-Untersuchung geben keine Anhaltpunkte für Konstitutions-Anomalie oder Allgemein-Infektion.

Im rechten Auge ein etwa $^1/_2$ P. D. großer rosafarbener Knoten, etwa 5 P. D. unterhalb der Papille, von Netzhautgefäßen teils um-, teils überzogen.

Befund des rechten Auges bis heute unverändert. Links: anfangs rasches, dann langsames Wachstum der Papillenschwellung, die sich Ende Januar zu einem Tumor von 4,0 D. Höhe und etwa 3 P. D. Breite entwickelt hat. 1908 Ablatio retinae, 1910 Glaukom-Anfälle, die 1912 zur Enukleation nötigen.

Es zeigt sich im aufgeschnittenen Bulbus totale faltige Netzhaut-Ablösung. Temporal in der Papille und der angrenzenden Retina findet sich eine gegen das Netzhautgewebe ziemlich scharf abgegrenzte Neubildung von etwa $1^1/_2 : 2^1/_2$ mm Durchmesser im Schnittpräparat, die aus Blutgefäßen und Glia zusammengesetzt ist. Ein peripherer Teil besteht aus lockerer Faser- und zellreicher Glia mit Astrocyten und Riesenkernen, sowie aus vielen Gefäßbäumchen. An den Gefäßen vielfach Wucherungen von Zellen endothelialen Charakters. Die Wände größerer Gefäße sind durch solche Zellen, aber auch durch andre Elemente unbestimmter Form vielfach aufgefasert. Nach der Mitte zu, in Schnitten, welche mitten durch den Opticus gehen, tritt die Gliawucherung mehr an den Rand der Neubildung. Die Hauptmasse der letzteren wird hier von einem feinen blutführenden Gefäßnetz eingenommen, in dessen Maschen große, meist mit gsschrumpftem Keru versehene, vacuolysierte Zellen (Fett- bzw. Lipoidzellen) liegen.

In der übrigen Retina sieht man die gewöhnlichen Veränderungen der abgelösten Netzhaut sowie Gliawucherungen, besonders aber einen zweiten Knoten von $^1/_2 : 1$ mm Durchmesser zwischen innerer Körner- und plexiformer Schicht. Er besteht aus weiten blutführenden Gefäßen (Endothelschläuchen mit gequollen aussehender Adventitia), und aus den auch beim Haupttumor beschriebenen großen Fett- oder Lipoidzellen, welche die zwischen den Gefäßen liegenden Räume ausfüllen. Gegen die Körnerschicht ist dieser Tumor scharf abgegrenzt, gegen die innere plexiforme Schicht nicht überall, indem Züge gesonderter Zellen (Glia?) bis unmittelbar an die Tumorzellen heranreichen.

Wir finden also beim Haupttumor: 1. geschwulstmäßige Wucherung von Gefäßen und Adventitiazellen. 2. Wucherung der Glia, die nirgend gegen das Gefäßgewebe scharf abgesetzt ist und auch an Masse über das hinausgeht, was als einfach reaktiv anzusehen ist. — Es handelt sich also um ein aus beiden Komponenten bestehendes Angiogliom von der Art der weichen Hirngliome, die auch nur lokale Malignität besitzen.

Die Herkunft der Xanthomzellen sowie der die Gefäßwände auffasernden Zellen (abgesehen von den typischen Endothelwucherungen) ist nicht sicher zu erkennen. Es könnte sich um Glia- oder Gefäßwand-Zellen handeln.

Durch die Multiplizität der Tumoren und das Befallensein beider Augen gewinnt unser Fall enge Beziehungen zur Goldzieher-Czermak-v. Hippel'schen Angiomatose. Nur das Fehlen der sonst beobachteten Gefäßschlängelungen und Erweiterungen unterscheidet ihn von dieser; ob das zu einer

Abtrennung nötigt, wird die weitere Beobachtung lehren, einstweilen kann man über diesen Punkt nur mit Reserve sich äußern. Alle andren Unterschiede sind nur graduell. Die Gliawucherung ist in unsrem Fall sehr stark. Daher erschien der ophthalmoskopisch sichtbare Knoten nicht blutrot. Auch in den bisher bekannten Fällen der „Angiomatose" wechselt die Farbe der Knoten je nach der stärkeren oder geringeren Beteiligung der Glia zwischen gelblich, gelbrötlich und dunkelrot. Goldzieher legte bei seiner Bezeichnung der Krankheit auf die Proliferation des Stützgewebes den Hauptwert, Czermak, v. Hippel und fast alle späteren Autoren hielten die Gliawucherung für reaktiv. Nur Meller vertritt den entgegengesetzten Standpunkt und hält die Gliawucherung für das Wesentliche des Prozesses, den Gefäßreichtum aber nicht für geschwulstmäßig, sondern nur für eine mehr nebensächliche Eigenschaft dieser Gliome.

Nach unserem Fall sowie den in der Literatur niedergelegten Befunden scheint mir das entschieden zu weit gegangen: die Gefäßentwicklung ist meines Erachtens eine geschwulstmäßige. Aber darin pflichte ich Meller bei, daß die Gliawucherung nicht bloß reaktiv, sondern gleichfalls geschwulstmäßig ist. Denn erstens ist die Masse des neugebildeten Gliagewebes eine sehr bedeutende, die Wucherung geht weit über das Maß dessen, was man als „reaktiv" zu bezeichnen gewohnt ist hinaus; zweitens aber, und dies ist entscheidend, findet nirgend eine Abgrenzung der beiden am Tumor-Aufbau beteiligten Gewebe gegeneinander statt, vielfach sind beide sogar innig vermischt. Es ist daher die Bezeichnung „Angiogliomatose" zu wählen.

4) Herr Paderstein: Zur Technik und Indikation der Elliot'schen Operation.

Um die Eröffnung der Vorderkammer zu sichern, empfiehlt es sich, den Trepan schräg aufzusetzen. Um zu vermeiden, daß er plötzlich zu tief eindringt, oder, bei vorsichtigem Vorgehen, die Durchbohrung der Sklera gar zu viel Zeit erfordert, benutzt Vortr. einen Trepan mit sehr schmalem Hemmungsring[1], der das Gesichtsfeld nicht stört. Ein besonders angefertigter schmaler Spatel[1] ermöglicht das Eingehen in die Vorderkammer durch das Trepan-Loch.

In einem Fall von Glauc. chron. infl. mit sehr hohem Druck (75 mm Hg) gelangen trotz richtiger Lage des Trepan-Loches die Eröffnung der Vorderkammer und die Iridektomie nicht, wofür die Ursache in ausgedehnter Verwachsung der Iriswurzel mit der hinteren Hornhautwand zu suchen ist. — Abgesehen von diesem, offenbar seltenen Vorkommnis, ist die korrekt ausgeführte Trepanation ein leichtes, sicheres und schmerzloses Verfahren zur Eröffnung des Kammerwinkels. Sie erlaubt, je nach der vorliegenden Indikation, die Kombination mit beliebig dosierter Iridektomie. Wie weit das Verfahren ungefährlich ist, kann erst eine zukünftige Statistik der Spätinfektionen erweisen.

---

2) Ophthalmologische Gesellschaft in Wien.

Sitzung vom 7. Juli 1913.

H. Lauber stellt aus der Klinik v. Pirquet ein 13 Monate altes Kind mit Hydrocephalus vor, das denselben Befund bietet, wie zwei andre vom

---

[1] Erhältlich bei H. Lindler, Berlin.

Vortr. beobachtete Kinder mit der gleichen Schädeldeformität. Der Schädel-Umfang beträgt in dem demonstrierten Falle 54 cm, bei den andern zwei beobachteten Kindern 58 bzw. 60 cm. Die Haut der Oberlider ist zur Deckung des Schädels aufgegangen, wodurch sowohl die Augenbrauen wie auch die Lider stark hinaufgezogen sind, und die Lidspalte eine abnorme Gestalt und eine abnorme Lage erhält. Sie ist nach oben zu verlagert, das untere Lid nach oben zu stark konkav. Bei ungefähr geradeaus gerichtetem Blicke ist fast die Hälfte der Hornhaut durch das untere Lid gedeckt. Das vorgestellte und ein andres Kind, die im Schlafe beobachtet werden konnten, drehen im Schlafe die Bulbi nach unten, so daß die Kornea hinter dem unteren Lide steht. Die Lidspalte klafft dabei häufig um ein geringes. Bei Berührung der Kornea war bei allen 3 Kindern dasselbe Phänomen vorhanden, es wurden nämlich die Augen nach unten gedreht, anstatt wie gewöhnlich nach oben. Ein Kind konnte im Schlafe nicht beobachtet werden, so daß diesbezüglich nichts ausgesagt werden kann. Eine solche Abweichung vom Bell'schen Phänomen ist einmal von Fleischer notiert worden. Fleischer veröffentlichte auch einen andern Fall von narbiger Einziehung des Oberlides, ferner ist ein Fall von Bordier bekannt, bei dem bei einer Facialislähmung gleichfalls der Bulbus nach unten gedreht wurde. Doch wurden diese Beobachtungen nicht beim Schlafenden erhoben, sondern es wurde lediglich das Verhalten der Augen beim forzierten Lidschluß beschrieben, woraus die Autoren den Schluß zogen, daß das Verhalten im Schlafe das gleiche sei. Dies ist insofern nicht richtig, als bei Beobachtung schlafender Kinder, die durch das liebenswürdige Entgegenkommen Pirquet's dem Vortr. ermöglicht wurde, ein andres Verhalten im tiefen Schlafe und im halbwachen Zustande sich wahrnehmen ließ. Im tiefen Schlafe waren die Augen wohl mitunter gehoben und divergent, meistens standen sie aber entweder nur wenig über die Horizontale erhoben oder geradeaus gerichtet, während sie im Halbschlafe stets stark hinaufrotiert wurden, wenn die Lidspalte geöffnet wurde. Auch in tiefer Narkose pflegen die Bulbi nur wenig gehoben zu sein, und dasselbe läßt sich auch bei tiefer Bewußtlosigkeit infolge von Krankheit beobachten. Weitere Untersuchungen über das Bell'sche Phänomen behält sich der Vortr. vor.

Ferner stellt Vortr. eine 63jährige Pat. vor, die vor einem halben Jahre eine große Anzahl Knötchen an den Händen und Beinen, auch an den Lidern des linken Auges bemerkte. Es handelt sich um außergewöhnlich große Mollusca contagiosa, die auch dadurch ihre Kontagiosität beweisen, daß sie am oberen und unteren Lide einander ganz genau gegenüberstehen. Die Pat. bietet auch das charakteristische Verhalten insofern dar, als sie am linken Auge eine Konjunktivitis mit einigen Follikeln zeigt, während das andre Auge eine vollständig normale Bindehant hat. Der Fall wird wegen der ungewöhnlichen Größe der Gebilde vorgestellt. — Schließlich führt Vortr. eine 57jährige Frau vor, die seit Jahren an einem Vitium cordis mit zeitweiliger Kompensationsstörung leidet, weshalb sie wiederholt in Spitalpflege stand. Sie erkrankte im Jänner a. c. an einem Herpes Zoster des ersten Trigeminsu-Astes rechts und weist auch jetzt die charakteristischen pigmentierten Narben an der Stirne und Kopfhaut auf. Gleichzeitig trat eine Entzünduug des rechten Auges ein. In die Beobachtung des Vortr. kam die Frau erst vor 6 Wochen. Es zeigte sich damals das Bild, wie es auch jetzt noch besteht: in der Sklera liegt am temporalen oberen und unteren sowie am nasalen Rande der Hornhaut je ein Krankheitsherd. Es zeigt sich hier eine

geringe Schwellung der Sklera bei gleichzeitiger Hyperämie und in der Tiefe eine schwarzgraue Pigmentierung. In der Hornhaut liegt eine kreisförmige Trübung temporal unten mit einem zweiten konzentrisch angeordneten grauen Ringsegment oben. Diese Trübung liegt in den tiefen Schichten der Hornhaut, die Oberfläche darüber ist gestichelt. Die Iris zeigt keine Synechien, die Pupille ist rund und reagiert prompt. Der Zustand verursacht der Pat. noch immer Schmerzen und hat sich bis nun nicht verändert. In der zugänglichen Literatur sind die bekannten Komplikationen des Herpes Zoster erwähnt, darunter auch das Vorkommen langwieriger Skleritis, doch ist ein ähnlicher Befund von zirkumskripten, wahrscheinlich nekrotischen Herden nirgends beschrieben. Kollege Ulbrich hat einen ähnlichen Fall beobachtet. (Persönliche Mitteilung.)

O. Lerperger stellt eine 22jährige Pat. vor, bei der zufällig folgender Befund am linken Auge erhoben wurde: Die Papille ist etwas verwaschen, blaß, die Gefäße geschlängelt; vom Papillenrande ziehen nach temporal und unten unter den Gefäßen liegende Stränge, welche ihre Konkavität nach oben zu wenden und sich gegen die Peripherie zu teilen. Auch nach oben nasal- und temporalwärts ziehen bindegewebsähnliche Stränge in die Peripherie. Nach oben von der Papille liegt ein ovaler Herd, der auf der temporalen Seite gelblich, auf der nasalen rötlich aussieht, wahrscheinlich vom Blute herrührend, das unter der Netzhaut liegt. Dort, wo die Netzhaut durchsichtig ist, schimmert das Blut durch, auf der andern Seite ist die Retina offenbar nicht durchsichtig. Nach temporal oben besteht eine beträchtliche Netzhaut-Ablösung mit eingekerbtem Rande. Zwischen den beschriebenen Bindegewebssträngen liegen glänzende Cholestearinkristalle. Es handelt sich wohl um einen Fall von Retinitis proliferans externa, ähnlich den Fällen, die Coats beschrieben hat. — Vortr. zeigt sodann ein 13jähriges Mädchen, das von Dimmer vor 2 Jahren in der Gesellschaft der Ärzte vorgestellt worden war. Im Mai 1911, als das Kind zum erstenmal auf die Klinik kam, bestand eine ungefähr bohnengroße Prominenz der Sklera temporal im oberen Abschnitte. Entsprechend der Stelle im Fundus war eine starke Vorwölbung und eine leichte Trübung der Netzhaut wahrnehmbar. Die Papille selbst war normal, ebenso die Sehschärfe. 3 Wochen später brach das tumorartige Gebilde nach außen durch, es wurde der Herd ausgekratzt und Jodoformplättchen eingelegt. Im Inhalte zahlreiche Tuberkelbazillen. Unter Tuberkulinbehandlung besserte sich der Zustand, doch trat im nächsten Jahre ein Rezidiv auf, worauf der Herd eröffnet und ausgekratzt wurde; Jodoformgaze-Einlage. Unter fortgesetzter Tuberkulinbehandlung ist der Prozeß vollständig ausgeheilt; es besteht jetzt normale Sehschärfe, vollständig normaler Augenhintergrund mit Ausnahme einer Stelle temporal von der Makula, wo ein großer, scharf begrenzter Herd mit Pigment-Einlagerung den Ort der ursprünglichen Erkrankung anzeigt. — Schließlich führt Vortr. eine 63jährige Frau, bei der vor 5 Jahren in Warschau eine Katarakt des rechten Auges extrahiert wurde. Eine aufgetretene Entzündung machte die Enukleation des Auges nötig. Vor einem halben Jahre erschien Pat. auf der Klinik mit einer Katarakta matura des linken Auges. Eine gleichzeitig vorhandene Konjunktivitis verzögerte die Vornahme der Operation, die erst ins Werk gesetzt wurde, als die Konjunktiva bakteriologisch und klinisch normal gefunden wurde. Die Extraktion ging glatt vonstatten, der Heilungsverlauf war ein normaler. Am 15. Tage, als die Pat. entlassen werden sollte, trat ein sulziges Oedem der Conjunctiva bulbi auf, bald darauf Iritis und Irido-

zyklitis. Die Hyperämie der Konjunktiva und eine schleimige Sekretion nahmen allmählich zu und es bildeten sich bald darauf am oberen Lide eigentümliche epidermisähnlich aussehende trockene Stellen, die sich zungenförmig auf die Kornea vorschoben; dann entstand auch ein ähnlicher Befund am unteren Lide. Es wurde der Verdacht auf Pemphigus rege, doch ergab die Untersuchung der Haut, der Schleimhaut, des Rachens, Mundes und Kehlkopfes keinen Anhaltspunkt für diese Diagnose. Alle therapeutischen Maßnahmen blieben bis jetzt erfolglos.

F. Dimmer hat einen ähnlichen Fall nie gesehen. An die Möglichkeit eines Pemphigus mußte gedacht werden, doch fehlen sichere Beweise für die Richtigkeit dieser Annahme.

Die Erwartung, daß einer der Anwesenden etwas Ähnliches gesehen habe, scheint sich nicht zu bestätigen. Der Fall ist sowohl diagnostisch wie therapeutisch vollständig dunkel geblieben.

Raubitschek stellt aus dem Ambulatorium der Poliklinik eine Pat. vor, die wegen einer Sehstörung ärztlichen Rat suchte. Es besteht normaler äußerer Befund. In der Pupille des rechten Auges zeigt sich noch in der Rinde, aber nicht an der Oberfläche eine liegende Y-förmige Trübung, in der Pupille des linken Auges eine stehende ebensolche kleine Figur, die intensiv grün gefärbt ist. In der Pupille liegen vielfach Schollen, von denen manche grau, andre wieder grünlich aussehen. Merkwürdig ist, daß im durchfallenden Lichte viel weniger Trübungen zu sehen sind als im auffallenden, und man dabei sehr deutlich radiäre Anordnung der Trübungen bemerkt, die im auffallenden Lichte nicht so klar hervortritt. Es scheinen die grünlichen Stellen somit durchsichtig zu sein. Man kann diesen Zustand weder als grünen Star (Glaukom) noch als Cataracta viridis bezeichnen, weil beide Namen bereits für andre Zustände mit Beschlag belegt worden sind. — Hierauf zeigt Vortr. Bilder von Iristumoren, die er während seiner Dienstzeit auf der Prager Deutschen Augenklinik beobachtet hat. 1. Den bereits von Waldstein publizierten Fall von Iristumor bei einer 45jährigen Frau. Es handelt sich um einen orangefarbenen, etwas glatten Tumor auf dem unteren Teile der Iris, der längere Zeit beobachtet worden war. Der Tumor wurde exstirpiert. Es zeigten sich epithelartige Zellen von alveolärem Bau, durch bindegewebige Septa voneinander getrennt. Der Tumor wird als ein Endotheliom betrachtet. 2. Im 2. Falle handelte es sich auch um eine 45jährige Frau, die etwas dement war, so daß eine genaue Anamnese nicht erhoben werden konnte. Die Pupille des erkrankten Auges war nach unten etwas verzogen. Am unteren Rande befand sich ein Ektropium des Pigmentblattes, anschließend daran eine kleine graubraune Geschwulst mit dunklen Flecken. Die Pupille reagierte vollständig normal, mit Ausnahme des unteren Teiles des Sphinkters. Auch hier wurde die Exstirpation vorgenommen, seit 3 Jahren ist die Frau rezidivfrei. Die histologische Untersuchung des Tumors ergab an seiner vorderen Fläche große, einander ziemlich parallel gelagerte Zellen, die kein Pigment einschließen und nur hier und da eine pigmentierte Zelle dazwischen beherbergen. Der hintere Tumorteil charakterisiert sich als ein zweifeloses Melanosarkom und man sieht, wie die pigmentierten Sarkomzellen aus dem Sphinkter und Dilatator einstrahlen. Ob es sich um eine Mischgeschwulst handelt, ist nicht sicher zu entscheiden. 3. In diesem Falle handelte es sich um ein 5jähriges Mädchen, bei dem ein ziemlich großer, bohnenförmiger Tumor bestand. Der Hilus dieses Tumors entsprach dem Pupillarrande. Der Tumor zeigte graue Farbe, die während der 3 Tage der Beobachtung

einen gelblichen Ton annahm. Es traten zuerst Präzipitate, dann ein Hypopyon auf. Der Tumor war vollständig durchleuchtbar. Man dachte an ein Granulom, das vielleicht um einen Parasiten (Cysticercus) sich gebildet hätte. Nach Entfernung des Tumors gingen die entzündlichen Erscheinungen prompt zurück, und das Kind konnte nach 3 Wochen entlassen werden. Im histologischen Bilde zeigte sich ein lockeres Granulationsgewebe mit Lymphozyten und Mastzellen, doch läßt sich der Fall ätiologisch in keiner Weise aufklären, so daß er von diesem Standpunkte aus ein Unikum darstellt. 4. Von einem weiteren Falle, der gleichfalls als Granulom diagnostiziert wurde, zeigt Vortr. bloß die Abbildung, da er den histologischen Befund nicht erhalten konnte.

Referate, Übersetzungen, Auszüge.

1) **Vererbungslehre** (mit besonderer Berücksichtigung des Menschen, für Studierende, Ärzte und Züchter), von Ludwig Plate. 179 Fig. und Stammbäume sowie 3 Tafeln. XII u. 519 Seiten. 8°. Leipzig, Wilh. Engelmann, 1913.

In rascher Folge sind in jüngster Zeit eine Anzahl von Lehrbüchern der Vererbungslehre erschienen: Haecker und Goldschmidt haben vom zoologischen, Johannsen und Baur vom botanischen Standpunkt aus den Gegenstand bearbeitet. Nichtsdestoweniger ist das vorliegende Buch eine dankenswerte Gabe, denn keins der andren geht so ausführlich auf die Faktorentheorie, den Kern dieser neuen Wissenschaft, ein und kommt den Bedürfnissen gerade der Medizinen so weit entgegen. Hier soll über Auswahl und Anordnung des Stoffes kurz referiert werden. Wer selber über Vererbung mitarbeiten oder auch wer mitreden will (und gerade der Augenarzt hat mehr als andre Sonderärzte Gelegenheit zu fruchtbringenden Studien), sei eindringlich auf das Eigenstudium dieses Werkes verwiesen!

Nach einem einleitenden Kapitel über Erblichkeit im allgemeinen, über Variabilität und Selektion gibt Verf. eine ausführliche Darstellung der Vererbungsregeln bei einem Merkmalspaar sowie bei mehreren. Die von Gregor Mendel geschaffene Theorie führt die Entstehung erblicher Eigenschaften zurück auf die Existenz bestimmter Erb-Einheiten, sogenannter „Faktoren“ oder „Gene“ im Keimplasma. Diese Gene existieren in sog. „allelomorphen Paaren“, d. h. es entspricht jedem Gen ein andres, entgegengesetztes; wenn das eine das Vorhandensein einer Eigenschaft bedingt, so bedingt sein Gegenstück das Fehlen derselben Eigenschaft. In einer Spermazelle können nie beide gegensätzliche Gene enthalten sein; in einer Eizelle ebenfalls niemals. In einer befruchteten Mutterzelle können sie (infolge der Paarung) zwar zusammenkommen, dann entsteht ein Bastard; wenn dieser aber neue Spermien oder Eier bildete, je nachdem ob er männliches oder weibliches Geschlecht hat, so spaltet die Kombination wieder auseinander; das Paar zerfällt, indem eine Spermie das eine Gen mitbekommt, eine andre Spermie das andre Gen. Dieses Mendel'sche Spaltungsgesetz bewirkt also, daß bei Paarung zweier Eltern, die sich in einer Eigenschaft unterscheiden (z. B. eines gesund und der andre Partner irgendwie pathologisch!) in der Enkelgeneration beide Ausgangstypen wiederkehren. Die dazwischenliegende Generation nach Mendel'scher Bezeichnung: „Hybride“, also Bastard, kann entweder ein Mittelding zwischen den Elterntypen sein (intermediärer oder sog. Zea-Typus)

oder infolge Dominenz der einen Eltern als diesem gleichen (Pisum-Typus). Aufgabe der Vererbungsforschung ist, ebenso wie der Chemiker die Zusammensetzung einer Substanz in der Molekularformel andeutet, durch die „Erbformel" die vorhandene Gene anzugeben. Hat man diese für 2 Individuen, so ist es möglich, für die Nachkommenschaft die betr. Eigenschaft mit mathematischer Eigenheit vorherzusagen. Dabei kompliziert sich das Problem insofern, als viele Eigenschaften nicht nur durch 1 Gene bedingt sind, sondern nur durch 2, 3 oder noch mehr, die im mannigfachen Verhältnis zueinander stehen. Es gibt Konditional-, Intensitäts-, Verteilungs-, Hemmungs-Faktoren; z. B. kennen wir für die Farbe der Mäuse 11 verschiedene Faktoren, ungefähr ebensoviele für die Blütenfarbe des Löwenmauls.

Man gewinnt die Erbformel, indem man das Zahlenverhältnis der Abkömmlinge gewisser Paarungen studiert. Je nach Art und Zahl der Faktoren kommen bestimmte klassische Zahlen in der Enkelgeneration vor, die sich rein mathematisch ableiten lassen.

Wenn auch somit Ziel und Methoden dieser Studien gegeben ist, so hat Verf. durch ein Prinzip das Verständnis unnötig erschwert, nämlich das Prinzip, jedem Gen diejenige Bezeichnung zu lassen, die sein Entdecker ihm gegeben. So heißt der Faktor „Schwarzfarbig" bald B (weil für irgend ein Tier ein Engländer es nach „black" benannte), bald N (bei einem andren Tiere nach „noir"), bald S (nach „schwarz" in irgend einem dritten Falle). Auch sonst hat Plate für so manchen Begriff seine eigene Bezeichnung, wie leider die meisten Vererbungsforscher. So geht das natürlich nicht weiter. Soll man sich Erbformeln einprägen können und mit ihnen im ganzen und den „biologischen Radikalen" im besonderen praktisch arbeiten, so muß für Hemmung, Verstärkung, Verteilung u. dgl. und für die Farbennüancen eine einheitliche, internationale Bezeichnung vereinbart werden, ebenso wie C in der ganzen Welt „Kohlenstoff", Pb „Blei" bedeutet.

Bei der Vererbung der Augenleiden folgt Plate im wesentlichen der Darstellung, die Nettleship 1909 in seinem „Bowman-Vortrag" gegeben hat. Der große Umfang dieses Kapitels im Verhältnis zu den sonstigen erblichen Krankheiten zeigt, welche Bedeutung gerade die Augenheilkunde für die Vererbungswissenschaft besitzt. Crzellitzer.

---

2) **Über neuere Brillen** schreibt Prof. W. Stock in der Zeitschrift für ärztliche Fortbildung 1912, Nr. 12.

Es handelt sich um Beseitigung des Übelstandes, daß der Patient besser sieht, wenn er die Gläser schräg vorsetzt; ferner des Übelstandes, daß ein Patient beim schrägen Blick durch eine Brille schlechter sieht, als wenn er durch die Randpartien durchblickt. Verschuldet werden diese Fehler teils durch Prismenwirkung der bisher gebräuchlichen Gläser, teils durch den sog. Astigmatismus schiefer Büschel. In neuester Zeit hat die Firma Zeiss Gläser hergestellt, die diesen Astigmatismus schiefer Büschel nicht zustande kommen lassen. Es sind dies Gläser, bei denen die Vorderfläche und Hinterfläche für jede einzelne Brechkraft eine ganz bestimmte Krümmung haben; und zwar läßt sich jede Stärke immer in 2 Exemplaren ausführen; einmal sehr hochgebogen (Wollaston'sche Form), so daß sowohl Hinter- wie Vorderfläche einen kleinen Radius haben; und weniger durchgebogene, mit großem Radius (Ostwalt'sche Form).

Um bei sonst richtigen Brillengläsern Beschwerden (besonders Kopfschmerzen) zu beseitigen, empfiehlt Stock auf genaueste Zentrierung zu achten.

Ferner sind bei hochgradigen Hyperopen (auch insbesondere bei operierten Star-Patienten) Gullstrand'sche Gläser zu verordnen, das sind Brillengläser mit einer asphärischen Fläche, wie sie von der Firma Zeiss in den Handel gebracht werden. Stock kommt dann auf die Bifokalgläser zu sprechen, die je nach der Inanspruchnahme der Augen durch den Beruf entweder so geschliffen werden sollen, daß der Fernteil der Gläser groß ist, der Teil zum Nahesehen klein oder umgekehrt.

Eine ganz andre Art der modernen Brillen sind die Fernrohrbrillen, mit denen man das auf der Netzhaut entworfene Bild größer machen will, als es sein würde, wenn der Patient ein gewöhnliches Korrektionsglas vor dem Auge hätte. Diese Fernrohrbrillen, die allerdings eine Verkleinerung des Gesichtsfeldes mit sich bringen, eignen sich besonders für hochgradig Kurzsichtige.

Es kann auch nötig werden, das Netzhautbild zu verkleinern, z. B. für Einseitig-aphakische, bei denen es durch bestimmte Linsenkombinationen gelingen kann, binokulares Sehen herbeizuführen.

Um schließlich hochgradig Amblyopen ein brauchbares Sehvermögen zu vermitteln, sind Lupen konstruiert, die ähnlich gebaut sind wie Prismen-Feldstecher und mit einem Stiel vor das Auge gehalten werden.

Anhangsweise spricht Stock über Schutzbrillen und empfiehlt graue Gläser, weil sie das gewöhnliche Tageslicht in gleicher Weise abschwächen. Nur für Arbeiter, die mit violettem und ultraviolettem Licht zu tun haben, empfehlen sich Hallauer-Gläser, welche auch als Schneebrillen gut Verwendung finden können, weil das vom Schnee reflektierte Licht sehr reich an ultravioletten Strahlen ist. L. Jacobsohn.

Journal-Übersicht.

I. A. v. Graefe's Archiv für Ophthalmologie. LXXXIV, 2.

1) **Über chronische endogene Uveïtis**, von Prof. Dr. Ernst Fuchs in Wien.

Die syphilitischen, tuberkulösen und sympathischen Fälle sind von der Besprechung ausgeschlossen. Die Bezeichnung „chronische Uveïtis“ paßt nicht für die akut rezidivierenden Fälle, sondern nur für diejenigen Erkrankungen, welche ganz oder fast ganz ohne entzündliche Erscheinungen beginnen, schleichend verlaufen und sich höchstens im späteren Stadium mit entzündlichen Prozessen verbinden. Der Kranke bemerkt Abnahme des Sehvermögens, und der Arzt findet Beschläge der Descemet, Synechien, Glaskörper-Trübungen, Herde in der Aderhaut. Die Veränderungen sind aber meistens nicht alle vorhanden, sondern können jede für sich allein und in verschiedener Kombination vorkommen. Die Beschläge, welche ohne nachweisbare Erkrankung der Iris auftreten, werden auf den Ciliarkörper zurückzuführen sein. Daß eine Cyclitis ohne Iritis bestehen kann, hält Verf. für wahrscheinlich, Iritis ohne Cyclitis wurde nachgewiesen. Der Name Iritis serosa ist sinnlos. Die Präzipitate beweisen nur die lymphocytäre Beschaffenheit des Exsudats und damit den chronischen Verlauf der Entzündung, nicht aber deren besondere Ätiologie und Art.

Bei der akuten Iritis besteht das Exsudat vorwiegend aus polynukleären Leukocyten. Die Lymphocyten sind ebenso spärlich, wie die polynukleären Leukocyten bei der chronischen Form. Die zellige Beschaffenheit des Exsu-

dates hängt von der Intensität und nicht von der Art der Noxe ab. In den Glaskörper eindringende Bakterien können in der Netzhaut eine Infiltration mit polynukleären Leukocyten bewirken, während die durch die Netzhaut geschützte Aderhaut lymphocytär infiltriert ist.

Die bei der chronischen Entzündung fast ausnahmslos vorhandenen Lymphocyten können sich zu den „großen Lymphocyten“ entwickeln, welche besonders das Kammer-Exsudat bilden. Die großen Zellen entwickeln sich nicht aus Epithelien. Außer Lymphocyten findet man neben vereinzelten polynukleären Leukocyten Mastzellen und eosinophile Zellen.

Besonders charakteristisch für die chronische Uveïtis sind die Präzipitate an der hinteren Hornhautwand. Dem klinischen Bilde dieser Beschläge entsprechen zwei verschiedene Zustände: die echten Präzipitate und die Pseudopräzipitate. Letztere sind am häufigsten bei leichter traumatischer Iritis und überziehen als fortlaufender, ungleich dicker, stellenweise zu kleinen Hügeln anschwellender Zellbelag die ganze hintere Hornhautfläche und einzeln auch die Vorderfläche der Iris. Die echten Präzipitate sind zuweilen kugelförmig, so daß sie nur mit einem kleinen Teile ihres Umfanges der Hornhaut anliegen, meistens aber hügelförmig oder flach, beetartig. Zwischen den einzelnen Präzipitaten ist die Descemet ganz frei oder nur hier und da mit einzelnen Zellen belegt. Bei den Pseudo-Präzipitaten legen sich die Zellen einzeln an die Hornhaut an, bei den echten Präzipitaten vereinigen sie sich dagegen erst zu kugeligen Ballen, welche im Kammerwasser schwimmen und als ganzes an die Hornhaut gelangen.

Beide Formen sind klinisch nicht immer sicher zu unterscheiden und kommen nebeneinander vor. Im ganzen sind die echten Präzipitate hartnäckiger. Beide werden hauptsächlich durch große Lymphocyten gebildet. Vermutlich sind kleine Lymphocyten, welche Iris und Ciliarkörper infiltrieren, durch Quellung im Kammerwasser in die große Form übergegangen. Den polynukleären Leukocyten fehlt die Fähigkeit, sich zusammenzuballen.

In den meisten Fällen verschwinden die Präzipitate vollständig. Einzeln bleibt etwas Pigment zurück. Es kommen auch Beschläge vor, welche durch Anlegung von Zellen des retinalen Irispigmentes entstehen und daher von Anfang an schwarz sind.

Als Quelle der Präzipitate ist in erster Linie der Ciliarkörper, daneben aber auch die Iris anzusehen. Die aus dem Ciliarkörper stammenden Zellen können durch die Zonula hindurchtreten, werden aber meistens aus dem Abschnitte stammen, welcher der Kammerbucht angehört, so daß die Zonula nicht passiert zu werden braucht.

Beide Formen der Präzipitate finden sich auch auf der Iris und zwar vermutlich dann, wenn der Kranke auf dem Rücken gelegen hat. Sie senken sich in dem Kammerwasser zu Boden, während sie meistens bei Bewegungen der Augen durch Zentrifugalkraft an die Hornhaut geschleudert werden.

In eitrigen Exsudaten kommen hin und wieder Kugeln vor, welche aus sog. Makrophagen bestehen. Sie sind aus Lymphocyten hervorgegangen, welche sich durch Aufnahme von Leukocyten vergrößerten. Die Leukocyten fressen nur Bakterien, aber keine Zellen. Die Kugeln finden sich daher nicht in rein lymphocytären Exsudaten.

Netzhaut-Präzipitate sah Verf. 7 mal in Fällen von nicht ganz frischer Endophthalmitis nach perforierender Verletzung, also bei exogener Entzündung, während die Präzipitate der Vorderkammer meistens bei endogener Entzündung auftreten. So lange die Entzündung heftig ist, liefert sie poly-

nukleäre Leukocyten, sobald aber ihre Stärke nachläßt, werden Lymphocyten in den Glaskörper abgesetzt, welche Präzipitate bilden können. In den Fällen, welche Verf. beobachtete, hatten sich die Lymphocyten nicht im Glaskörper selbst, sondern in einer zwischen ihm und der Netzhaut befindlichen Flüssigkeit zusammengeballt.

Einige Krankengeschichten werden ausführlich mitgeteilt. Man kann 3 Gruppen unterscheiden. 1. Ganz leichte Fälle, nur mit Präzipitaten, ohne hintere Synechien (chronische Cyclitis). Sie können jahrelang gutartig bleiben, aber auch durch Glaskörpertrübungen und Drucksteigerung einen ernsteren Charakter annehmen. 2. Schwerere Fälle, bei denen neben den Präzipitaten früher oder später Synechien auftreten, und welche bei Seclusio pupillae die rechtzeitige Iridektomie fordern. 3. Schwerste Fälle, die entweder leicht beginnen oder von vornherein schwer auftreten und mit Atrophia bulbi enden.

Das Irisgewebe zeigt sich durch Lymphocyten und Plasmazellen infiltriert, die sich vorzugsweise an der Oberfläche ansammeln. Ähnliche Verhältnisse bestehen beim Ciliarkörper; hier kommen aber, wenn auch nicht regelmäßig, noch Veränderungen hinzu, welche sich in ganz gleicher Weise bei keiner andren Erkrankung finden. Es ist das eine Wucherung des Ciliarepithels, welche viel stärker ist, als man nach der entzündlichen Infiltration des Gewebes erwarten sollte. Die Veränderungen spielen sich vorzugsweise an der Oberfläche ab. Man darf daraus schließen, daß ein Reiz auf die Oberfläche, und nicht wie bei Tuberkulose und Lues im Gewebe ausgeübt wurde. Es muß sich um Toxine handeln, welche zugleich mit dem Kammerwasser aus den Gefäßen ausgeschieden, aber erst nach der Ausscheidung wirksam werden. Der dünne, sich leicht abstoßende Endothelbelag macht die vordere Irisfläche besonders leicht zugänglich.

Schwartenbildung findet man am häufigsten bei exogen entstandenen Fällen. Vielleicht besteht diese Ätiologie für alle Fälle. Eine Perforation der Bulbuswandung kann übersehen und später nicht nachweisbar sein.

In einzelnen Fällen sind Uvea und Netzhaut im hinteren Abschnitte mächtig infiltriert und in großen Bezirken nekrotisiert. Hier werden parasitäre Schädlichkeiten im Gewebe selbst eingewirkt haben.

Auch bei der Iridocyclitis nach Netzhaut-Ablösung handelt es sich um eine Entzündung, welche ohne Beteiligung von Mikroorganismen endogen durch die reizende Wirkung der subretinalen Flüssigkeit entsteht. Auch hier ist vorwiegend die Iris beteiligt und Seclusio pupillae mit Vortreibung der Iris, nicht totale hintere Synechie, häufig. Eine stärkere Infiltration des Stroma der Uvea fehlt, die Ciliarfortsätze bleiben frei, dagegen ist der flache Teil des Ciliarkörpers stark beteiligt. Das Epithel ist aber nicht wie bei der chronischen Uveïtis gewuchert, dagegen findet sich eine Neubildung am Bindegewebe.

---

2) Herstellung eines gelbblauen Lichtfiltrates, in welchem die Macula centralis in gelber Farbe erscheint, die Nervenfasern der Netzhaut und andre feine Einzelheiten derselben sichtbar werden, und der Grad der Gelbfärbung der Linse ophthalmoskopisch nachweisbar ist, von Oberarzt Dr. A. Vogt in Aarau.

Die in der Regel beim Ophthalmoskopieren benutzten Lichtquellen enthalten zu viel gelbes Licht, als daß eine etwaige Gelbfärbung der Macula centralis erkannt werden könnte. Der ausreichende Kontrast fehlt. Bei Tageslicht liegen die Verhältnisse günstiger, aber die etwaige Gelbfärbung

wird durch das von der Aderhaut und Lederhaut reflektierte rote Licht verdeckt. Brauchbar ist nur ein Licht, dem durch Filtration in erster Linie das Rot entzogen ist. Die Ausschaltung von Grün ist nicht erforderlich. Verf. verwandte zwei flüssige Filter mit wässeriger Lösung von Kupfersulfat und Erioviridin. Durch diese Filter werden Indigo, Violett und Ultraviolett genügend geschwächt, und die durchgehenden Strahlen enthalten Gelb, Grün und Blau. Bei Benutzung dieses Lichtes erkennt man im aufrechten Bilde deutlich eine Gelbfärbung des zentralen Teiles der Makulagegend. Die Gelbfärbung beweist aber nicht die Anwesenheit einer Lackfarbe in der Netzhaut, sondern ist auf Absorption in Pigment und Blutfarbstoff zu beziehen.

Die Arterien und Venen erscheinen schwarz und heben sich dadurch so scharf ab, daß die feinsten Kapillaren bis in die Nähe der Fovea centralis zu verfolgen sind. Feinste Blutungen treten infolge ihrer tiefschwarzen Färbung scharf hervor, und ebenso sind kleinste Herde in der Makulagegend deutlich sichtbar. Auffallend ist die ungeheure Zahl von Reflexen am Augenhintergrunde. Vermutlich werden sie bei Benutzung des üblichen Lichtes durch das reflektierte rote Licht verdeckt. Sehr deutlich sieht man den Verlauf der Nervenfasern der Netzhaut. Die Gelbfärbung der Linse ist mit dem filtrierten Lichte objektiv nachweisbar. Sie beeinflußt je nach ihrer Intensität das ophthalmoskopische Bild und kann eine relative Gelb-Blindheit bedingen.

---

3) **Über hochgradigen traumatischen Astigmatismus bei Schiel-Amblyopie des andren Auges,** von Dr. Erich Seidel, Assistent der Univ.-Augenklinik zu Heidelberg.

Bei einem 24jährigen Manne bestand rechts infolge einer perforierenden Verletzung der Hornhaut hochgradiger Astigmatismus und Aphakie. Mit + 19,0 ⊃ cyl. – 14,0 A. h. 30° i. o. (+ 5,0 + 19,0) S = $^5/_{10}$ – 7,5, mit + 25,0 ⊃ cyl. – 14,0, Schrift 0,4 fließend. Das linke Auge hatte früher geschielt und war stets schwachsichtig gewesen. 6 Wochen nach der Verletzung: ohne Korrektion Finger in 2—3 m, mit cyl. + 3,0 A. v. $^5/_{50}$, Jäger 11 kaum. Nach einem Jahre ohne Glas etwa $^5/_{25}$, mit + 1,2 = cyl. – 2,0 A. h. S = $^5/_{20}$. $^{0,3}/_{0,7}$ Buchstaben. Der Kranke benutzte für die Nähe das rechte, verletzte, für die Ferne das linke Auge. Der Astigmatismus schiefer Bündel wird beim Blick in die Ferne schon bei geringen Bewegungen des Auges gestört haben, dagegen bei der Nahearbeit weniger unangenehm empfunden sein. Das Verhalten des linken Auges zeigt, daß eine Amblyopie durch Nichtgebrauch vorkommt. Bis zur vollendeten Heilung und Korrektion des rechten Auges war das linke ausschließlich benutzt und dadurch geübt worden.

---

4) **Zur Frage der Netzhaut-Ablösung,** von Dr. R. Kümmell, Assistent der Univ.-Augenklinik zu Erlangen.

Die anatomische Untersuchung eines Falles von Netzhaut-Ablösung ergab Entartung und Proliferation der Pigment-Epithelien, besonders des vorderen Abschnittes der Netzhaut, und Störungen im Ciliarepithel. In geringerer Weise waren Aderhaut, Ciliarkörper und Iris krankhaft verändert. Ähnliche Befunde sind schon früher erhoben worden.

Verf. gibt folgende Erklärung der Entstehung der Ablösung. Die Erkrankung der Uvea verursacht eine Ernährungs-Störung des Glaskörpers, die zur Hypotonie führt. In der Aderhaut ist der Druck nicht herabgesetzt, vielleicht durch stärkere Blutfülle erhöht. Der verschiedene Druck bewirkt eine Transsudation aus den Aderhautgefäßen, welche die Netzhaut von ihrer

Unterlage abhebt. Der Glaskörper zieht sich infolge der ihm innewohnenden Spannung zurück und nimmt die Netzhaut mit, weil der ursprüngliche Prozeß zu Verwachsungen zwischen dem vorderen Teile der Netzhaut und dem Glaskörper geführt hatte. Abdrängung und Zugwirkung summieren sich also.

Die schweren entzündlichen Veränderungen, welche im Verlaufe der Netzhaut-Ablösung auftreten, sind nicht als Folgezustände der Abhebung, sondern als Teil-Erscheinung derselben Erkrankung aufzufassen, welche die Abhebung bewirkte.

---

5) **Experimentelle und klinische Studien über den Heilwert radioaktiver Strahlen bei Augen-Erkrankungen**, von Stabsarzt Dr. Flemming, bisherigem Assistent der Univ.-Augenklinik der Charité in Berlin.

Die verschiedenartige Anwendung und der wechselnde Wert der benutzten Radiumsalze erklären, daß ihre Bedeutung für die Therapie verschieden beurteilt wird. Verf. benutzte ein besonders hergestelltes Präparat. 10 mg Radiumbromid wurden in so viel destilliertem Wasser gelöst, daß ein Leinwandläppchen von 1,1 bis 1,3 qcm Größe durchtränkt werden konnte. Trocknen, Überführung des Bromsalzes in das schwerlösliche Karbonat, Überziehen mit einer gelatine-artigen Masse, darüber eine dünne Paraffinschicht und endlich eine Aluminiumschicht von 0,01 mm Dicke. Der Sauberkeit wegen wurde der mit einem Handgriff versehene Apparat für den einzelnen Kranken mit einer reinen Guttaperchahülle umgeben.

Das Mesotherium besitzt eine relativ starke β-Strahlung, aber nicht wie Radium α-Strahlung. Die α-Strahlen des Radiums kommen wegen der erforderlichen dicken Hülle wenig zur Geltung. In physikalischer Hinsicht entspricht das Mesotherium fast vollkommen den Wirkungen reiner Radiumpräparate. Beide üben annähernd gleiche biologische Wirkungen aus, nur entsprechend ihrem Werte in verschieden langer Zeit.

Die zahlreichen eingehend beschriebenen Versuche über die Wirkung radioaktiver Strahlen auf normales und krankhaft verändertes Gewebe bei Tieren und Menschen können hier nicht mitgeteilt werden. Es sei nur einiges hervorgehoben.

Nach Injektion einer quantitativ dosierten Tuberkelbazillen-Emulsion in die vordere Augenkammer des Kaninchens wurde die normale Inkubationszeit um 8 Tage verlängert, wenn die Tuberkelbazillen mindestens 47 Stunden mit dem Radiumpräparat (2 mg) bestrahlt waren. Bei 14stündiger Bestrahlung der Emulsion mit Mesothorium (12 mg) trat eine Infektion des Auges nicht mehr ein. Die Sonnenstrahlen wirken viel stärker bakterizid. Bei Bestrahlung nach der Injektion bewirkte Radium verzögerte Perforation, Mesothorium verlängerte Inkubation, im übrigen wurde die ausgebrochene Tuberkulose nicht beeinflußt.

Das normale menschliche Auge erträgt längere Bestrahlung mit Radium und Mesothorium ohne dauernden Schaden. Radium $4^1/_2$ Stunden mit Unterbrechungen, 2 Stunden in einer Sitzung, Mesotherium $9^1/_4$ Stunden mit Unterbrechungen, 45 Minuten in einer Sitzung.

Gewisse tiefe Geschwüre der Hornhaut (marantische), bei denen andre Mittel versagten, werden durch Radiumbestrahlung schnell und mit auffallend geringer Trübung geheilt. Bei Ulcus serpens war die Wirkung unsicher. Bei Erkrankungen der Iris zeigte sich nur ein günstiger Einfluß auf die Schmerzen, dagegen waren die Resultate bei Conjunctivitis chronica simplex gut. Beim Trachom gingen in einigen Fällen die Follikel auffallend schnell

zurück, und in einem Falle von Pannus mit stärkster rezidivierender Reizung, bei dem die bisherige Behandlung erfolglos gewesen war, wirkte die Bestrahlung sehr günstig. Im übrigen war die Radium-Behandlung früheren Methoden nicht überlegen.

Sehr günstig war die Wirkung bei Geschwülsten, welche eine gewisse Größe nicht überschritten hatten: Kankroid, Sarkom, Melanosarkom, Warzen, Lupus, Angiom, Xanthelasma. Besonders bei Sarkomen am Augapfel, welche bereits erfolglos chirurgisch behandelt waren, war der Erfolg bemerkenswert. Die Radium- und Mesothorium-Strahlen zerstören erkranktes Gewebe eher, als gesundes. Diese Eigenschaft gestattet ihre ausgiebige Anwendung gerade bei Geschwülsten.

Obwohl bei der über 2 Jahre ausgedehnten Behandlung mit radioaktiven Strahlen keine besonderen Vorsichtsmaßregeln beobachtet wurden, zeigten sich an den Händen nur geringe, rasch und vollständig schwindende Ernährungs-Störungen: Abschälung der Haut, Taubheitsgefühl. Scheer.

II. La Clinique Ophtalmologique. 1913. 10. Mai.

1) **Die Hornhautfisteln und die Iridektomie,** von Dr. Samels Bey.

Die Iridektomie hat einen sehr günstigen Einfluß auf die Ernährung des Auges. Diese Operation ist auch wirksam bei der Behandlung der Keratocele. Sie kürzt die Behandlung ab und erleichtert so die Vernarbung besser, als die andren bekannten Mittel.

---

2) **Ein neues Verfahren der Exenteratio des Auges bei Panophthalmie,** von Dr. Samels Bey.

Verf. hat die Graefe'sche Operation modifiziert. Er will so viel als möglich von dem Volumen des Augapfels konservieren.

---

10. Juni.

1) **Basedow'scher Exophthalmus mit vorgeschrittener Nekrose der Hornhaut des rechten Auges und Hornhaut-Ulseration des linken Auges; doppelte Lidnaht,** von Dr. Terson.

---

2) **Subkonjunktivale Injektionen von Neosalvarsan,** von Dr. A. Darier.

Unter 11 Beobachtungen haben höchstens drei eine Besserung durch Neosalvarsan erfahren; es muß aber hinzugefügt werden, daß die meisten Kranken die Injektionen nicht vertragen haben.

---

3) **Die Schwindel-Anfälle beim Glaukom,** von Dr. L. Dor.

Das Interesse dieser Arbeit gipfelt hauptsächlich in dem praktischen Schluß, den man daraus ziehen kann. Wenn es wirklich glaukomatöse Schwindel-Anfälle gibt, die einfach auf den intraokularen Druck zurückzuführen und unabhängig von der Sehkraft sind, und wenn nach Ausführung der entspannenden Operationen diese Schwindel-Anfälle aufhören, selbst in den Fällen, wo die Sehkraft vollkommen erloschen ist, so bietet sich für ein chirurgisches Eingreifen in diesen Fällen eine sehr klare Indikation.

---

4) **Heilung eines ausgedehnten epibulbären811 Littleioms des Auges durch Anwendung der X-Strahlen und des Radiums,** von Dr. Grandclément.

---

5) Zur Vermeidung des Glaskörper-Vorfalls während der Star-Operation, von Dr. Ferentinos.

Verf. desinfiziert am Tage vor der Operation das Auge und legt dann eine Binde an, welche auf das Auge drückt, den intraokularen Druck herabsetzt und zu gleicher Zeit den Druck der Augenmuskeln auf das Auge verringert. Im Augenblick der Operation wird die Binde abgenommen.

Nur in den Fällen, in denen eine pathologische intraokulare Drucksteigerung besteht, ist die Binde ohne Erfolg.

---

6) Zwei Fälle von sympathischer Ophthalmie durch Salvarsan gebessert, von Dr. Manolesco.

In allen Fällen von sympathischer Ophthalmie soll man neben der gewöhnlichen lokalen Behandlung Salvarsan-Injektionen machen.

---

10. Juli.

1) Die Sklerotomie, von Dr. van Lint.

In 2 Fällen von akutem und in 10 Fällen von chronischem Glaukom hat Verf. gute Erfolge von der Sklerotomie gesehen.

---

2) Die Rezidive der Keratitis parenchymatosa, von Dr. Fage.

Um den häufig auftretenden Rezidiven vorzubeugen, muß eine intensive und lange Zeit fortgesetzte spezifische Behandlung vorgenommen werden.

---

3) Die Desinfektion der Probier-Brillen, von Dr. Galezowski.

Verf. desinfiziert die Brille durch Eintauchen in Chloroform während einiger Sekunden. Zur Konservierung des Chloroforms wird ein wenig absolutes Äthylalkohol hinzugesetzt.

---

4) Einfache Behandlung der Dakryocystitis, von Dr. Zimmer.

---

10. August.

1) Der Einfluß des antidiphtherischen Serums auf die Entwicklung der Augen-Infektionen, von Dr. A. Darier.

1. Beim Kaninchen können schwere Augen-Infektionen durch die Serumtherapie innerlich und subkutan günstig beeinflußt werden. Beim Menschen werden eine Panophthalmie in voller Entwicklung und andre in ihrem Beginn durch das Serum innerlich genommen geheilt.

2. Eitrige Infektionen des Auges werden schneller und besser durch die innerliche Serumtherapie, als durch Injektionen beeinflußt.

3. Was die Prophylaxe betrifft, so ist subkutane Injektion vorzuziehen.

4. Sobald sich die ersten Zeichen der Infektion zeigen, muß innerlich die Serumtherapie in einer Dosis von 10—25 ccm täglich bis zur völligen Heilung angewandt werden.

---

2) Die Augen-Tuberkulose, von Dr. Abadie.

Verf. gibt täglich 2 mal 20 Tropfen Jodogenol und diese Behandlung muß Jahre lang hindurch fortgesetzt werden.

---

3) Sieben Fälle von Gonokokken-Konjunktivitis, behandelt mit einer

Lymphe aus dem Pasteur'schen Institut von Tunis, von Dr. Guenod und Penel.

In den schweren Fällen von Gonokokken-Conjunctivitis ist die Impfung aus dem Pasteur'schen Institut ein wertvolles Heilmittel. Wenn man von dem hohen Fieber nach der Injektion absieht, ist diese niemals schädlich gewesen. Von den 7 Fällen ist kein Auge verloren, 5 sind merklich gebessert und 2 sind nach der zweiten Einspritzung geheilt. Bei einem Patienten trat ein Rückfall ein, aber er besserte sich bald nach der kombinierten Behandlung.

---

10. September.

1) **Drei Fälle von sympathischer Ophthalmie,** von Dr. Dehenne und Bailliart.

In allen drei beobachteten Fällen brach die anscheinend geheilte sympathische Ophthalmie selbst nach der Enukleation wieder aus, in einem Fall nach 3 Monaten, im andern nach 2, im dritten nach 1 Monat.

---

2) **Zwei anomale Fälle von Akkommodations-Lähmung; der eine mit paralytischer Mydriasis, der andre mit Konvergenz-Lähmung im Anschluß an latente Diphtherie,** von Dr. Farnarier.

---

3) **Einige Fälle von interstitieller Keratitis mit Arseno-Benzol behandelt,** von Dr. Liégard.

In mehr als einem Drittel der beobachteten Fälle ist eine bemerkenswerte Besserung festgestellt worden. Stark infiltrierte Hornhäute gewinnen ihre vollständige Durchsichtigkeit wieder nach 5, 6 oder 7 Wochen.

Die Hyperämie der Bindehaut verschwindet sehr schnell in 8—10 Tagen unter dem Einfluß des Salvarsans; sehr schnell weichen auch Lichtscheu und Tränenfluß.

---

4) **Enukleation, Eviszeration,** von Dr. Boulai.

Bei der sympathischen Ophthalmie kommt einzig und allein die Enukleation in Betracht.

---

5) **Die Prognose des Glaukoms,** von Dr. Abadie.

Verf. hält die Iridektomie noch für die geeignetste Operation bei Glaukom. Wenn die Iridektomie keinen Erfolg hat, kann man immer noch die Sklerektomie oder die Trepanation versuchen.

Nur in den Fällen von einfachem chronischen Glaukom, in denen die Iridektomie keinen Erfolg zu haben scheint, kann man die neu angegebenen Operationen gleich versuchen.

F. Mendel.

III. L'Ophtalmologie Provinciale. 1913. Nr. 3.

1) **Beitrag zum Studium der Tuberkulin-Behandlung,** von Dr. Leprince.

Neben der örtlichen Behandlung hat Verf. gute Resultate mit Tuberkulin-Injektionen erzielt.

---

2) **Serpiginöses Hornhautgeschwür mit Iridocyklitis,** von Prof. Frenkel.

Neben Atropin-Einträuflungen wurde die Autoserotherapie mit bestem Erfolge angewandt.

Nr. 5.

1) **Die Ätzungen der Bindehaut mit dem Höllensteinstift vom gesetzlichen uud ärztlichen Standpunkt,** von Dr. de Micas.
Zum Referat nicht geeignet.

Nr. 8.

Tuberkulose des Tränensacks, von Dr. Fage.

Die Exstirpation des Tränensacks in geschlossener Form kann ein schnelles und sehr befriedigendes Resultat geben, wenn die Haut weder infiltriert, noch zu adhärent ist und wenn keine Verletzungen des Knochens vorhanden sind. Das Zurückbleiben einer Fistel an der Narbe kann in einer zweiten Sitzung durch den Galvanokauter beseitigt werden. Man muß stets die benachbarten tuberkulösen Herde zerstören und den Ernährungszustand des Patienten gut erhalten. F. Mendel.

IV. The Ophthalmic Review. 1913. April.

1) **Ein Fall von traumatischem Lenticonus posterior,** von F. Herbert Fisher.

40jähriger Mann, der eine Kontusion des rechten Auges erlitt und zuerst Störung des Sehens in der Nähe empfand. Im Verlaufe mehrerer Monate entwickelte sich etwas Kurzsichtigkeit mit zunehmender Sehverschlechterung. Es handelte sich um Ruptur der hinteren Linsenkapsel, durch die sich allmählich eine Hernie der Linse und erst nach Jahren Linsentrübung entwickelte.

2) **Die Bedeutung der Stuhl- und Urin-Untersuchungen bei Augenkranken,** von S. H. Browning.

Verf. macht auf den häufigen Zusammenhang chronischer Irido-Cyklitis mit Erkrankung der Verdauungsorgane aufmerksam und betont, welche Bedeutung der Laboratoriums-Untersuchung von Fäces und Urin bei chronischen Entzündungen des Uveal-Tractus mit nicht erkennbarer Ursache zukommt.

3) **Die Überwachung des Auges bei Katarakt-Operationen,** von F. W. Summer.

Verf. ist entschiedener Anhänger der Smith'schen Methode, der Entfernung des Stares in der Kapsel, verkennt aber nicht, welche große Gefahr bei dieser Methode im Kneifen des Auges von seiten des Patienten liegt. Es ist daher der Ausgang nicht nur von der Geschicklichkeit des Operateurs, sondern ebenso von der seines Assistenten, welcher die Lider hält, abhängig. Deshalb hat Verf. einen besonderen Sperrer konstruiert, der das Kneifen des Auges unmöglich machen soll.

Mai.

1) **Nachruf für Henry Eales,** Chefarzt des Birmingham Midland Eye Hospital.

2) **Ein Fall von vorübergehender vollständiger Erblindung des linken Auges, infolge Druckes des zystisch ausgedehnten linken Antrum Highmori auf den Sehnerven. Sofortige Wiederherstellung des Sehens nach der Operation,** von G. H. Pooley und G. Wilkinson.

Die Fälle sind in der Literatur selten, obgleich einseitige Sehnerven-Erkrankung sehr häufig eine Folge von Nebenhöhlen-Erkrankungen ist.

3) **Ein Fall von Vergrößerung des Augapfels,** von R. Beatson Hira.

Bei einem 11jährigen Knaben mit ein wenig kurzsichtigen, aber sonst gesunden Augen, war das linke Auge wesentlich größer, wie das rechte, so daß es den Eindruck des Hydrophthalmus congenitus machte, ohne indessen außer der abnormen Größe pathologische Erscheinungen zu bieten. Atropin rief keine Drucksteigerung hervor, es handelt sich offenbar um wirklichen Makrophthalmus.

Juni.

1) **Nachruf für Sir Henry Swansy,** von L. Werner.

2) **Über Retinitis albuminurica in Fällen von weißer Niere,** von R. R. James.

Die häufigste Grundlage für Retinitis albuminurica ist die kleine rote, granuläre Niere der Arteriosklerose, außerdem finden wir sie bei chronischer weißer Niere und gelegentlich bei akuter Scharlach-Nephritis und bei der Nephritis der Schwangeren. Die kleine weiße Niere wird neuerdings als Erkrankung sui generis aufgefaßt und nicht als Folge-Erscheinung der großen weißen Niere. Es folgt alsdann eine Beschreibung des Augenhintergrund-Bildes und Hinweis auf seine Bedeutung für die Frühdiagnose dieser deletären Erkrankung.

Juli.

1) **Zwei Fälle dauernder Hemianopie nach schweren Migräne-Anfällen,** von Artur W. Ormond.

Die Fälle, in denen Migräne von dauerndem Ausfall einer Gesichtshälfte gefolgt werden, sind selten. Neben den beiden, über die der Verf. berichtet, finden sich nur wenige in der Literatur, auch ist ihre Pathologie noch nicht aufgeklärt.

2) **Sklerostomie. Eine Glaukom-Operation. Vorläufige Notiz über ihre Technik,** von G. H. Pooley.

Ein kurzer Linearschnitt (4 mm) mit eigens konstruiertem Messer, dabei Bildung eines Bindehautlappens. $1^1/_2$ mm Quadrat wird an der hinteren Wundlippe ausgeschnitten. Der Bindehautlappen wird darüber gebreitet. May.

V. The Ophthalmic Record. 1913. Mai.

1) **Analytische Betrachtungen über die Symptome des Augenschmerzes mit besonderer Berücksichtigung dieser Symptome für den allgemeinen Praktiker,** von John Ray Newcomb in Indianopolis.

500 Patienten, die ihn wegen Augenschmerz konsultierten. Hierbei befand sich Astigmatismus kombiniert mit Hyperopie oder Myopie in 83 % der Fälle, während einfache Hyperopie oder Myopie nur in 17 % der Fälle bestand. Hyperopische Abweichungen bestanden in 50 % der Fälle. Bei Astigmatismus wurde kombinierter frontaler und supraorbitaler Kopfschmerz angegeben. Es folgen dann ausführliche Tabellen über den verschiedenen Sitz der Kopfschmerzen bei den verschiedenen Formen der Refraktionsabweichungen der Augen.

2) **Die intrakapsuläre Katarakt-Operation nach der Methode von Prof. Stanculeanu in Bukarest,** von W. Likely Simpson in Memphis.

Verf. schildert die Operation, wie Stanculeanu sie ausführt. Erst sorgfältige Behandlung der Bindehaut und des Tränenapparates, Kürzen langer Augenbrauen und Waschung des Bindehautsackes. Das untere Lid wird durch einen Lidhalter, das obere durch den Daumen des Assistenten gehalten. Der Schnitt ist größer, als gewöhnlich, endet mit einem Bindehautlappen. Iridektomie oder Iridotomie. Dann wird die Linse mit einer besonders konstruierten Pinzette gefaßt und gelockert und alsdann in der Kapsel entbunden.

Je älter der Patient, desto leichter ist die Entfernung in der Kapsel. Der Patient hält diese Form der Star-Extraktion für die sicherste und am wenigsten von Komplikationen begleitete.

---

3) **Augen-Verletzung ohne Wissen,** von S. Mitchell in Hornell.

Ernste Verletzungen des Auges erfolgen, ohne daß es der Verletzte wahrnimmt. Einen solchen Fall beschreibt der Verf., in welchem einem Maschinisten ein Stahlsplitter ins Auge drang, der zum Verlust des Sehens und schließlich des Augapfels führte.

Juni.

1) **Über Dermoide und Dermo-Lipome der Conjunktiva,** von Walter Baer Weidler in New York.

Verf. berichtet über zwei Fälle und erwähnt im allgemeinen, daß die Geschwulst gewöhnlich im unteren äußeren Quadranten des Auges sitzt, angeboren ist, beweglich im conjunktivalen Teil, aber fest der Hornhaut angeheftet. Es sind Bindegewebstumoren, die nach van Duyse durch Anheften des Amnions an Hornhaut und Conjunktiva entstehen, während Fuchs darauf hinweist, daß er dies nicht erklären könnte, wieso der Anheftungspunkt Gewebe mit Drüsen zeigt, während das Amnion bindegewebiger Natur ist.

---

2) **Fall von pulsierendem Exophthalmus,** von Geo H. Mathewson in Montreal.

Bruch der Schädelbasis durch Sturz von einem Wagen. 6 Monate später entwickelte sich pulsierender Exophthalmus, der durch Unterbindung der Carotis communis geheilt wurde.

---

3) **Ein Fall von nicht magnetischem Stahlsplitter im Glaskörper,** von Frank Allport und Alexander Rochester in Chicago.

Man sah den Splitter mit dem Augenspiegel, dagegen gab das Röntgenbild keinen Anhalt, ebenso hatte der Magnet keinen Erfolg.

---

4) **Einige einfache Aufsätze für Handlampen,** von F. H. Verhoff in Boston.

---

5) **Ein Fall von Gumma der Iris nach Gebrauch von Salvarsan,** von Aaron Bray in Philadelphia.

---

6) **Zulässige und unzulässige Methoden der Reklame vom Standpunkte des Spezialarztes,** von H. V. Würdemann in Seattle.

Der Aufsatz befaßt sich mit amerikanischen Verhältnissen und mit den

Auswüchsen, die das Inserieren von Seiten der Ärzte zum Zweck der Patientengewinnung angenommen hat.

7) **Enukleation unter Anästhesie des Ganglion ciliare**, von Jesse S. Wyler in Cincinnati.

Nach Anästhesierung der Bindehaut wird eine Pravaz-Spritze von 5 cm Länge am Canthus internus dem Knochen der Orbita entlang geführt, nasalwärts in ihrer ganzen Länge, dann erfolgt langsam die Injektion. Der Verf. zieht diese Methode der allgemeinen Narkose, wie der circum-muskulären Infiltration vor. May.

Vermischtes.

1. Ein schwerer Verlust hat die Wissenschaft betroffen: Edward Nettleship, dessen neueste Arbeit wir erst im Oktober-Heft dieses Jahres (S. 324 Nr. 5) angezeigt, ist am 30. Oktober verstorben. Eine eingehende Würdigung seiner großen Verdienste müssen wir uns vorbehalten.

2. Prof. Lange, der hochverdiente Leiter der Abteilung für Augenkrankheiten am Großherzogl. Krankenhaus zu Braunschweig, ist am 8. Oktober dieses Jahres verstorben. Auch er verdient ein Gedenkblatt.

Bibliographie.

1) Der Einfluß des Wirtes auf das transplantierte Amphibien-Auge. Die Synchronie der Metamorphose, von Eduard Uhlenhut in Wien. (Arch. vergl. Ophthalmie. 1913. III. Heft 3 u. 4.) Transplantiert man das Auge einer jungen Salamanderlarve auf eine ältere, so entwickelt sich das transplantierte Auge früher, als das in loco belassene; dagegen erfolgt eine Verzögerung der Metamorphose bei Transplantation im umgekehrten Sinne. Die Metamorphose des transplantierten Auges erfolgt zur gleichen Zeit wie die der körpereigenen Augen des Wirtes: Synchronie der Metamorphose. Aus ihr folgt u. a., daß die Faktoren, die die Irispigmentierung bewirken, nicht im Auge, sondern im Gesamtorganismus zu suchen sind; er kontrolliert jene. Die Versuche sprechen für eine lokale Genese des Irispigments. Wo Heterochtonie der Metamorphose scheinbar vorliegt, so widerspricht sie nicht dem Gesetze der Synchronie. Die Synchronie von periodischen Prozessen und Entwicklungsvorgängen scheint überall dort zu bestehen, wo es sich um die Vereinigung eines Teiles mit einem Ganzen handelt.

2) Die rudimentären Sehorgane einiger Amphibien und Reptilien, von Viktor Hanke in Wien. (Arch. vergl. Ophthalmie. 1913. III. Heft 3 u. 4.) Bei Blanus cinereus (Wigmann) fehlt am Bulbus und in der Orbita jede Spur glatter oder quergestreifter Muskulatur, fehlt eine Differenzierung der Bulbuskapsel in Sklera und Kornea, fehlt ein Glaskörper und die Iris. Bei Ichthyophis glutinosus gibt es weder einen Bindehautsack noch eine Iris, die Retina-Schichten sind hochdifferenziert ausgebildet; das Auge von Hypogeophis (rostratus und alternans) zeigt eine ähnliche Struktur.

3) Beiträge zur Kenntnis des Akkommodations-Apparates, von Wilhelm Fritzberg in Berlin. (Arch. vergl. Ophthalm. 1913. III. Heft 3 u. 4.) Verf. fand große Unterschiede in der Ausbildung der Binnen-

muskulatur des Auges bei Landformen und ihnen nahe verwandten Formen mit amphibiotischer Lebensweise, wie sie die vergleichende Augen-Untersuchung bei Schildkröten, aber auch bei Schlangen erwies. Bei den amphibiotisch lebenden Formen (Emys lutaria, Tropidonotus tesselatus) waren Ciliar- und Irismuskulatur viel stärker ausgebildet. Die Unterschiede in der Ausbildung der Irismuskulatur beruht auf ihrer Mitwirkung bei der Akkommodation. Die Druckregulierung in der vorderen Augenkammer der Reptilien kommt wohl folgendermaßen zustande: das Anpressen der Ciliarfortsätze an die Linse bewirkt eine Unterbrechung der Blutzufuhr zu den Irisgefäßen, die dadurch zusammengepreßt werden und dem vor den sich vorwölbenden Linsen ausweichenden Kammerwasser Raum schaffen. Diese Annahme wird gestützt durch die viel größere Zahl der Irisgefäße im Gegensatz zu der kleineren Zahl bei Testudo. Der von Hess im Ciliarmuskel der Schildkröten beschriebene Transversalmuskel existiert wohl, verläuft aber entgegengesetzt der von Hess angegebenen Richtung, nämlich von den unteren mittleren Partien des Corp. ciliare aus nasal; er findet sich auch bei Sauriern und verläuft bei ihnen ebenso wie bei den Schildkröten, dagegen fehlt er bei Schlangen und beim Alligator.

4) Der Lichtsinn von Periophthalmus Kolreuther. Ein Beitrag zur Kenntnis des Lichtsinnes der Fische, von H. Weve in Würzburg. (Arch. vergl. Ophthalm. 1913. III. Heft 3 u. 4.) Das Periophthalmus Kolreuther sieht in der Luft noch bei relativ sehr geringen Lichtstärken und geht seiner Nahrung nach. Wie für den dunkeladaptierten Menschen haben auch für den dunkeladaptierten Periophthalmus die kurzwelligen Strahlen bis zu etwa 500 μμ einen relativ viel größeren Helligkeitswert, als im gleichen Spektrum die von 600—700 μμ. Bei Dunkeladaption ist die Grenze der Wahrnehmbarkeit im roten Lichte der des Menschen annähernd gleich, im blauen Lichte scheint sie erheblich tiefer zu liegen. Daß für den Periophthalmus auch bei solchen Lichtstärken farbiger Reizlichter, die dem Untersucher noch schön farbig erschienen, die langwelligen relativ geringeren Reizwert haben, ähnlich wie bei total farbenblinden Menschen und bei den von Hess untersuchten Fischen ist wahrscheinlich, aber noch nicht sicher. Der Periophthalmus paßt sein Auge verschiedenen Lichtstärken an.

Kurt Steindorff.

5) Die Wirkung des Mesothoriums auf den Seh-Apparat, von Prof. Dr. H. Chalupecký in Prag. (Wiener klin. Rundschau. 1913. Nr. 1.) Verf. prüfte die Wirkung des Mesothorium auf den Seh-Apparat des Kaninchens; die Versuche bestätigten die Ähnlichkeit der Wirkung desselben mit der des Radiums. Auch der mikroskopische Befund ergab nur quantitativ verschiedene Veränderungen.

6) Nystagmus retractorius, ein zerebrales Herdsymptom, von Prof. Dr. Elschnig. (Med. Klinik. 1913. Nr. 1.) Einen mit schweren zerebralen Erscheinungen einhergehenden Fall von Nystagmus retractorius beschreibt Verf. Da ein Fremdgebilde angenommen wurde, welches einen Druck auf die Gegend des Aquaeductus Sylvii ausübt, wurde der Balkenstich nach Anton vorgenommen, der auch sofort eine wesentliche Besserung des Allgemeinbefindens mit sich brachte. Dieser Besserungszustand hielt aber nur einige Stunden an; die schweren zerebralen Erscheinungen, die charakteristischen Symptome an den Augen (an den Augenmuskeln, den Pupillen und den Papillen) kehrten wieder. Unter zunehmendem Verfall der Kräfte und hohem Fieber erlag die Kranke ihrem Leiden. Die Sektion

ergab einen malignen Tumor des dritten Ventrikels und der Gegend des Corpus pineale, bestätigte die Richtigkeit der Lokalisation des Krankheitssitzes und die Annahme, daß das die Bewegungsstörung der Augen bedingende Gebilde weder vom Vierhügel, noch vom Hirnstamm ausgehen könne. Das Zustandekommen der Retraktionsbewegungen erklärt Verf. durch den diffusen Druck auf die im übrigen intakten Augen-Muskelkerne und ihre Verbindungsfasern, sowie auch auf das hintere Längsbündel, durch welches eine derartige Störung im Ablaufe der Innervation der Blickbewegung gesetzt wird, daß bei jeder intendierten Blickbewegung der Willensimpuls in sämtliche äußere der Willkür unterworfene Augenmuskeln abfließt; zufolge des Überwiegens der Wirkung der Recti über die der Obliqui kommt es hierbei zu einer Retraktion der Bulbi.

7) Eine neue Gefahrquelle für gewerbliche Augen-Verletzungen, von Dr. Heinrich Pach in Budapest. (Klin. Wochenschr. 1913. Nr. 5.) Verf. macht auf die Gefahren aufmerksam, welchen die Arbeiter bei der sog. Erhitzungsprüfung der elektrischen Glühlampen durch eventuell entstehenden Kurzschluß infolge der nebeneinander aufgehängten, zu prüfenden Lampen ausgesetzt sind. Da der Kurzschluß zur Schmelzung des Kupfers des Leitungsdrahtes führt, so schwebt der Arbeiter oft in der Gefahr einen Kupferspritzer ins Gesicht oder ins Auge zu erhalten. Das Gleiche kann geschehen, wenn im Verlaufe der Erhitzungsprüfung fehlerhaft konstruierte Glühlampen in dem unteren Teile, in welchem die Elektroden luftdicht eingeschmolzen sind, bersten.

8) Zwei Fälle von Nebenpocken des Sehorgans, von Dr. G. Holodynski. (Augenklinik des Prof. Machek in Lemberg.) (Wiener med. Wochenschr. 1913. Nr. 3.) Über 2 Fälle von Nebenpocken des Sehorgans berichtet der Verf.; in einem Falle steckte sich ein 50jähriger Mann an, der sein vor 10 Tagen geimpftes Kind gebadet hatte; 3 Tage nachher traten bei ihm die Krankheits-Erscheinungen auf; der 2. Fall betraf ein 7jähriges Mädchen, welches mit dem jüngsten seiner 6 Geschwister und einem einjährigen, vor 3 Wochen geimpften Kinde spielte und schlief. In diesem Falle trat die Infektion 12—13 Tage nach der Impfung ein. Im ersten Falle kam es zu Pusteln an der Haut der Lider, in beiden Fällen wurden diphtheritische Exulzerationen am Rande der Lider konstatiert. Die Heilung erfolgte ohne Narben zurückzulassen.

9) Über druckentlastende Eingriffe bei Stauungspapille, von Dr. R. Hessberg in Essen. (Medizin. Klinik. 1913. Nr. 5.) Verf. betont die Notwendigkeit einer möglichst frühzeitigen chirurgischen Behandlung (Ventrikelpunktion, Trepanation, Balkenstich) auch der diagnostisch noch unklaren Fälle von Stauungspapille, wenn es sich nicht um luetische, der konservativen Behandlung zugängliche Fälle handelt. Die Dauer-Drainage nach Payr und Henle kann bisher noch nicht als eine praktisch in Betracht kommende Methode angesehen werden.

10) Schwere Lederhaut-Ruptur — Dauerheilung mit normaler Funktion, von Primararzt Dr. G. Wachtler. (Medizin. Klinik. 1913. Nr. 3.) Lederhaut-Ruptur durch Stoß an eine senkrecht aufstehende Eisenstange hervorgerufen; Dauerheilung mit voller Sehschärfe. Schenkl.

Um Einsendung von Separat-Abzügen wird gebeten (Berlin NW. 26 Schiffbauerdamm).

Verlag von Veit & Comp. in Leipzig. — Druck von Metzger & Wittig in Leipzig.

Centralblatt

für praktische

AUGENHEILKUNDE.

Herausgegeben von

Prof. Dr. J. Hirschberg, Geh. Med.-Rat, in Berlin.

Monatlich ein Heft. Preis des Jahrganges 12 Mark. Zu beziehen durch alle Buchhandlungen des In- und Auslandes und die Postanstalten des Deutschen Reiches.

1913. Siebenunddreißigster Jahrgang. Dezember.

Edward Nettleship,

geb. am 8. März 1845 zu Kettering, Northamptonshire;
gest. am 30. Oktober 1913 zu Hindhead, Surrey.

Edward Nettleship,

1845 als Sohn eines Anwalts geboren, erhielt seinen ersten Unterricht auf der Lateinschule seines Heimatstädtchens Kettering, kam dann auf die Kgl. Landwirtschaftliche Akademie zu Cirencester, schließlich auf die Tierarznei-Schule (Royal Veterinary College) und erhielt 1867 sein Diplom als M. R. C. V. S. (d. h. als Mitglied des Königlichen tierärztlichen Kollegs).

Aber er hatte schon gleichzeitig Medizin studiert, in King's College und am London Hospital, wurde 1867 Teilhaber, 1868 Mitglied des Königlichen Kollegs der Wundärzte von England (M. R. C. S., F. R. C. S.). Den Doktor-Grad hat er meines Wissens nie erworben.

Sehr bald trat Nettleship in die regelrechte Laufbahn der englischen Augenärzte ein. Von 1871 bis 1873 war er Verwalter des Museum und der Bücherei der größten und berühmtesten Augenheilanstalt von London und überhaupt von England, — The Royal London (Moorfields) Ophthalmic Hospital; und, während er zeitweise auch am South London Ophthalmic Hospital und am Kinderkrankenhaus als Augenarzt wirkte, hat er zwei Hauptämter längere Zeit inne gehabt und in glänzender Weise verwaltet: von 1878 bis 1895 war er Augenarzt und Lehrer der Augenheilkunde an dem schön belegenen und prachtvoll eingerichteten St. Thomas-Hospital; und an Moorfields Augenheilanstalt, nachdem er schon mehrere Jahre Hutchinson's Assistent gewesen, Augenarzt von 1882 bis 1898. Dann trat er zurück, da seine Privat-Praxis ihm nicht mehr die notwendige Zeit ließ, und er nicht zu denen gehörte, die ein Amt beibehalten, ohne es auszufüllen.

Sein edler Charakter, verbunden mit wissenschaftlicher Genauigkeit und großer Erfahrung, gaben ihm eine hervorragende Stellung in der Achtung seiner Fachgenossen und verschafften ihm zahlreiche Ehrungen.

Die britische Gesellschaft der Augenärzte, zu deren tatkräftigsten Begründern er im Jahre 1880 gehört hatte, erwählte ihn zum zweiten Vorsitzenden 1886 bis 1889, zum ersten 1895 bis 1897 und zum Redner des Bowman-Vortrags 1909, wobei er die erblichen Augenkrankheiten behandelte; die britische Ärzte-Gemeinschaft ernannte ihn 1897 zum Vorsitzenden der augenärztlichen Sektion. Ihm zu Ehren wurde vor einigen Jahren ein Nettleship-Preis gegründet. Er hat seinem Vaterland einen wichtigen Dienst geleistet durch seinen Bericht über die Ophthalmie in Armen-Schulen (1874) und war tätig im Regierungs-Komitee für die Armen-Schulen (1894) und in dem für die Seh-Prüfung vom Jahre 1910. Im Jahre 1913 wurde ihm die hohe Ehre zu teil, in die Akademie der Wissenschaften (Royal Society) gewählt zu werden, was den bei aller seiner Größe so bescheidenen Manne mit gerechter Freude erfüllte: er hat es mir in einem besondren Briefe mitgeteilt.

In seiner klinischen Tätigkeit zeichnete er sich aus durch höchste Sorgfalt und Genauigkeit. Ebenso war er ein sehr sorgsamer und geschickter Operateur. Als Lehrer war er nicht hinreißend, — er sprach leise und ohne Feuer; — aber höchst lehrreich und eingehend.

Es zeugt für seinen inneren Wert, daß der ruhige, zurückhaltende Gelehrte in London, wo es so schwer und langwierig ist emporzukommen, für eine Reihe von Jahren zu den gesuchtesten Augenärzten gehört hat. So hat er denn auch „den großen alten Mann Englands", WILLIAM EWART GLADSTONE, im Jahre 1894 vom Star befreit. Wie er 1898 freiwillig von der Krankenhaus-Tätigkeit zurückgetreten, so gab er bereits 1902 auch die Privat-Praxis auf, um fernerhin der reinen Wissenschaft zu leben.

Auf diesem Gebiet hat er höchst Bedeutendes und Bleibendes geleistet. Wir verdanken ihm zwar keine glänzenden Entdeckungen, aber die genaueste Darstellung wichtiger und bedeutsamer Tatsachen. Weit mehr als hundert Arbeiten über die verschiedensten Gegenstände unsres Sonderfachs hat er in den Berichten von Moorfields (Royal London Ophth. Hosp. Reports) und in den Verhandlungen der britischen augenärztlichen Gesellschaft (Transact. of the Ophth. Soc. of the United Kingdom) veröffentlicht. Die stattlichen Bände dieser beiden Fundgruben englischer Augenheilkunde würden erheblich einschrumpfen und bedeutend an Gehalt verlieren, wenn man NETTLESHIP's Beiträge ausscheiden wollte.

Hohen Ruhm gewann er durch sein Lehrbuch der Augenheilkunde. (The student's guide to the Diseases of the Eye by EDWARD NETTLESHIP, F. R. C. S., Ophth. Surgeon to St. Thomas Hospital, Assistant Surgeon to the Royal London [Moorfields] Ophth. Hosp.; late Ophth. Surg. to the Hosp. of Sick Children. London 1879. 12°, 432 S.)


Dies seinem Lehrer JONATHAN HUTCHINSON gewidmete, kurze und klare Buch hat sechs Auflagen erlebt, die letzte vom Jahre 1897, und ein halbes Menschenalter hindurch die Wünsche und Bedürfnisse des englischen Studenten voll befriedigt.

Die Muße seiner letzten Jahre hat NETTLESHIP durch unermüdliche Arbeit über Heredität ausgefüllt. Im Jahre 1907 hat er der britischen augenärztlichen Gesellschaft eine äußerst wichtige Mitteilung über die hereditäre Nachtblindheit erstattet. Auch dem Albinismus wandte er seinen Fleiß zu.

Sein letztes Werk, sein Schwanengesang, erschien kurz vor seinem Tode: „Unfälle (im Eisenbahn- und Schiffs-Verkehr) als Folgen von mangelhafter Sehkraft."

Im August dieses Jahres hat er noch auf dem Kongreß zu London seine zahlreichen Freunde durch seine Gegenwart hoch erfreut. Bald aber trat durch Leber-Metastasen eines vor einigen Jahren operierten Mastdarmkrebses große Körperschwäche ein, gegen die er durch Philosophie und

wissenschaftliche Arbeit ankämpfte, bis er seinem Leiden am 30. Oktober d. J. auf seinem Landsitz zu Longdown Hollow (Hendhead, Surrey) erlegen ist.



Edward Nettleship.
1896.

Seine liebevolle und geistreiche Gattin Elisabeth, geb. Endacott, die ihm in 44jähriger Ehe treu zur Seite gestanden, trauert mit seinen Freunden und Fachgenossen am Grabe dieses unvergeßlichen Mannes.

Ich kann es mir nicht versagen, diesem Trauerbericht einige Worte über meine eigenen Beziehungen zu EDWARD NETTLESHIP hinzuzufügen. Sie begannen in unsrer Jugend-Zeit, als er noch Assistenz-Arzt war, und endigten erst mit seinem Tode.

Schon bei meiner ersten Anwesenheit in London, 1877, fühlte ich mich zu ihm hingezogen; er zeigte mir viel Schönes in Moorfields, im St. Thomas-Hospital: wir plauderten zu Haslemere, auf dem Besitz von JONATHAN HUTCHINSON.

Im Jahre 1879 hatte ich eine kleine Aufgabe für ihn zu erfüllen: da er die deutsche Sprache nicht sonderlich verstand, so mußte ich ihm einige deutsche Sätze für die Korrektur-Bogen seines Lehrbuchs wörtlich ins Englische übertragen, um seiner Genauigkeit Genüge zu leisten. Das war auf seinem Landhaus in Wimbledon, wo er sich große Mühe gab, dem deutschen Gast einen möglichst guten Kaffee vorzusetzen.

Nach Deutschland ist NETTLESHIP meines Wissens nur einmal gekommen; auf dem internationalen Kongreß der Augenärzte zu Heidelberg 1888 feierten wir ein fröhliches Wiedersehen, ebenso 1894 zu Edinburgh und 1899 zu Utrecht.

In den letzten Jahren hatten wir miteinander eine äußerst rege wissenschaftliche Korrespondenz. NETTLESHIP brauchte für seine Untersuchungen seltene Dissertationen, die er in England nicht beschaffen, die ich ihm aber aus meiner Sammlung senden konnte; oder Ergänzungen zu einem in der deutschen Literatur unvollständig beschriebenen Fall u. dgl. Stets war er dankbar für die kleinste Bemühung.

Aber eine weit größere Dankes-Schuld habe ich ihm abzutragen.

Als ich an den 6. Band meiner Geschichte („Englands Augenärzte 1800 bis 1850") heranging und ich ihn um die in der Literatur ganz fehlenden, aber notwendigen statistischen Angaben über Englands Augenheilanstalten und ihre Leiter bat; da hat er mit seinem wissenschaftlichen Scharfblick die Wichtigkeit der Sache sofort erkannt, ist mit der von ihm gewohnten Gründlichkeit alsbald an die Ausführung gegangen und hat, zusammen mit Herrn Dr. R. A. GREEVES, eine Sammelforschung durch das vereinigte Königreich unternommen, die meiner geschichtlichen Arbeit zugute kommt.

Während des Londoner Kongresses, am 13. August d. J., folgte ich einer Einladung von Herrn und Frau NETTLESHIP nach Ford's Hotel. Wir hat'en eine fröhliche Unterhaltung über die Erinnerungen aus unsren Jugend-Tagen, zum Staunen der zuhörenden jüngeren Fachgenossen. Ich hatte an dem Abend wirklich noch keine Ahnung, daß das Ende dieses reichen Lebens so nahe bevorstand.

Von London heimgekehrt, schrieb ich an NETTLESHIP, sprach ihm meinen Dank aus, bat ihn die Widmung meines Buches anzunehmen und ersuchte ihn, mir zur Beschaffung der Portraits einiger englischen Augen-

ärzte aus der Zeit von 1800 bis 1850 behilflich zu sein. Am 10. Oktober schrieb er mir eine längere Antwort: ... „2. Dedication. I shall of course be much, very much honoured.... 3. Portraits ... I could write to some of the principal Eye hospitals.... Now, within the last two days, I have been found to be suffering, quite unexpectadly, from malignant growth in the rectum![1] The growth is not considered to be safely operated at my age (68) and in my not very robust condition of physical health...."

Wahrhaft rührend ist, was ich zwei Briefen des Herrn DONALD GUNN entnehme. 1. vom 29. Oktober d. J.: Every day he has mentioned your name, allways hoping that ‚to morrow' he would be strong enough to give me directions.... But a few words exhausted his strength and it was not till to day, that I was able to write down ... two sets of names of British oculists.... 2. Vom 3. November: „The instruction he gave me about the portraits for your book were the last he had strength enough to dictate".

Am folgenden Tage hatte EDWARD NETTLESHIP ausgelitten. Die Geschichte unsrer Wissenschaft wird ihn unter den Großen nennen. Seinen Freunden wird er unvergeßlich bleiben.

JULIUS HIRSCHBERG.

[Aus der Augen-Abteilung des Landes-Krankenhauses zu Klagenfurt.]

I. Über Erfolge des Epéron'schen Abortiv-Verfahrens bei infektiösen Hornhaut-Prozessen.

Von Dr. O. Purtscher in Klagenfurt.

Vor bald Jahresfrist war ich von Herrn Kollegen Dr. LEONHARDT aus Landshut gelegentlich seiner Durchreise durch Klagenfurt auf ein neues — mir bis dahin unbekanntes — Abortiv- bzw. Heilverfahren bei infektiösen Hornhautgeschwüren aufmerksam gemacht worden, das auch ihm besten Erfolg brachte: Betupfung der erkrankten Teile mit 20 %iger Lösung von schwefelsaurem Zink.

Herr Kollege LEONHARDT teilte mir brieflich Näheres über die Entstehung dieser neuen Therapie mit, nach Daten, die sein Gewährsmann, Herr Geheimrat Prof. Dr. TH. LEBER, ihm liebenswürdigst zur Verfügung gestellt hatte.

Prof. EPÉRON in Lausanne hatte die Trefflichkeit dieses Verfahrens durch Zufall kennen gelernt und bediente sich auch weiterhin gerne desselben. Er hatte einst die Absicht, ein infektiöses Hornhautgeschwür mit

---

[1] „Er war kränker, als er ahnte, denn die Leber war schon stark vergrößert." D. G. (10. X. 13.)

$20\,^0/_0$ igem Zinkchlorid zu touchieren, hatte aber aus der Apotheke irrtümlich Zinksulphat erhalten. Der Erfolg war aber ein so zufriedenstellender, daß er später seine Erfahrungen im französischen Archiv für Ophthalmologie[1] 1907 der Öffentlichkeit übergab, was wohl auch Schuld tragen dürfte, daß sein Verfahren — wie es scheint — in deutschen Fachkreisen nur sehr wenig bekannt wurde.

In Lausanne wurde es aber auch an der Dufour'schen Klinik geübt, wie ich aus freundlicher Mitteilung Prof. G. Gutmann's aus Berlin erfuhr, der sich dortselbst persönlich davon überzeugte.

Vor fast Jahresfrist begann ich denn auch, alle belegten Hornhautgeschwüre nach Epéron's Methode zu behandeln und kann sagen, daß ich im ganzen und großen sehr ermutigende Erfolge damit erzielte.

Die Anwendung geschah in der Weise, daß ich nach 1—2 maliger Kokaïnisierung des Auges die erkrankte Hornhautpartie mit einem (mit mehr oder weniger Watte umwickelten) Sondenknopfe ziemlich energisch betupfte, auch wohl einen Moment die Sonde darauf ruhen ließ.[2]

Bei kleineren Geschwüren, wo nicht ein dahinter liegendes Hypopyon ein Urteil erschwerte, war in der mitbetroffenen nächsten Umgebung der kranken Stelle ein oberflächlicher zarter, durchscheinend bläulicher Schorf zu sehen.

Unmittelbar an die Touchierung schlossen sich länger andauernde, doch im allgemeinen leicht erträgliche Schmerzen an, die aber nur ausnahmsweise die Nachtruhe beeinträchtigten. Im Gegenteil konnten wir oft genug beobachten, daß Kranke, die die vorangegangenen Nächte vor Schmerz kaum Schlaf finden konnten, sich — wenn auch erst nachmittags behandelt — zum ersten Male wieder ungestörter Nachtruhe erfreuten.

In den guten Fällen war der Prozeß mit einer einzigen Touchierung meist wie abgeschnitten, und das Auge beruhigte sich innerhalb weniger Tage. Freilich gab es auch andere, wo die Touchierungen überhaupt keinerlei Einfluß auf den Prozeß zeigten, und wir genötigt waren, — um vielleicht verhängnisvollen Zeitverlust zu vermeiden, — zur Galvanokaustik zu greifen.

Es ist selbstverständlich, daß auch alle übrigen als zweckdienlich erprobten Maßregeln nicht außer acht gelassen wurden.

So wurde in allen mit Tränensack-Leiden komplizierten Fällen spätestens am folgenden Tage der Tränensack exstirpiert; doch konnten wir auch in anderen Fällen, die ambulatorisch behandelt werden mußten, und wo die Operation verweigert wurde, neben Fortbestand dieser gefährlichen Komplikation dennoch Heilung des Geschwürs beobachten.

---

[1] Un traitement efficace des ulcères infectieux de la cornée. Arch. d'Ophtalm. XXVII. Juli 1907. (Vgl. Centralbl. f. Augenheilk. 1907, S. 340.)

[2] Die Kokaïnisierung sollte nur ermöglichen, die Hornhaut in Ruhe behandeln zu können, da von vorne herein wenig Aussicht bestand, den folgenden Schmerz wirksam zu beeinflussen.

Die sonstige lokale Behandlung bestand in reichlicher Ausspülung mit Sublimat 1:3000, ferner im Eintropfen von Atropin oder Scapolamin und Jodoform- oder Kollargolsalbe.

Stationär wurden bis 20. November 60 Fälle von infektiösen Hornhaut-Prozessen nach EPHRON behandelt, wovon 9 auf Ulcus serpens mit nachweisbarem Tränensack-Leiden, 12 weitere auf traumatische infektiöse Geschwüre, 25 auf angeblich spontane Hornhaut-Geschwüre und endlich 7 auf geschwürige Hornhaut-Erkrankungen andrer Art entfielen.

Da wir absichtlich wahllos jeden infektiösen Hornhaut-Prozeß auch in weitest vorgeschrittenen Stadien mit dem Mittel behandelten, konnte natürlich die Durchschnittsdauer der Spitalsbehandlung keine imponierend verkürzte sein.

So betrug sie bei kriechendem Hornhaut-Geschwür kompliziert mit Tränensack-Leiden 21 Tage, die kürzeste Behandlungsdauer 7, die längste 28 Tage; bei den traumatischen Geschwüren ohne nachweisbares Tränensack-Leiden die kürzeste 7, die längste 41 Tage, im Mittel 19,4 Tage. In den Fällen angeblich spontaner Entstehung 4—57 Tage, im Mittel 23 Tage.

Die Verpflegsdauer hätte in vielen Fällen eine kürzere sein können; doch waren vielfach Rücksichten auf die Unmöglichkeit einer Schonung nach dem Austritte maßgebend oder auch bei gebrechlichen und tauben Individuen der Zeitpunkt ihrer Abholung durch Begleitpersonen weiter hinausgerückt, als erwünscht.

Anderseits war es in den schwersten, ganz vernachlässigten Fällen öfters rasch zu Regenbogenhaut-Einheilung oder -Vorfall, oder auch zu Blutergüssen mit Sekundärglaukom oder Staphylom-Bildung gekommen, welche Komplikationen auch wiederholt operative Eingriffe erforderten.

Im allgemeinen ging ich auch überhaupt von der Anschauung aus, daß nicht um jeden Preis nur eine günstige Statistik aufgestellt und zu diesem Behufe nur die günstigst verlaufenden Fälle veröffentlicht werden sollten, sondern alle zusammen, um einen wahrheitsgetreuen Überblick über den wahren Wert der Methode gewinnen zu können.

Bei Ulcus serpens wurden in 4 (von den 9) Fällen vorzügliche Erfolge erzielt mit S. $^{3}/_{5}$ bis $^{3}/_{36}$, in 3 recht gute mit S. $^{3}/_{5}$ bis Finger : 2 Meter, in 1 Falle ein guter, allerdings nur mit Finger : 2 Meter, und nur in 1 Falle wurde absolut kein Erfolg erreicht.

Bei den 19 Fällen traumatischer Hornhaut-Geschwüre ohne nachweisbares Tränensack-Leiden war in 12 ein sehr gutes Resultat erzielt worden mit S. $^{3}/_{5}$ bis $^{3}/_{20}$, in 2 ein recht gutes mit S. $^{3}/_{24}$, in 2 ein geringes mit Lichtschein und Projektion; in 1 Falle kein Erfolg.

Bei den 25 Fällen angeblich spontan entstandener Hornhaut-Geschwüre war 16 mal das Ergebnis ein vorzügliches — Sehschärfe normal bis zu $^{3}/_{30}$, in 4 ein recht gutes — S. $^{3}/_{10}$ bis $^{3}/_{20}$, in weiteren 4 ein nur geringes — S. $^{3}/_{24}$ bis Fingerzählen — und in 1 kein Erfolg.

Im Hinblick auf die günstigen Erfahrungen bei den mehr typischen Geschwürs-Prozessen der Hornhaut lag der Gedanke nahe, auch bei andren Hornhaut-Geschwürsformen das Verfahren zu versuchen. In 3 Fällen von Gefäß-Bändchen war 2 mal der Erfolg ein eklatanter, 1 mal ein nur mäßiger; bei einer großen Phlyktäne auf der Hornhaut ein ausgezeichneter Erfolg mit rapidem Rückgang aller Erscheinungen; ebenso bei einem größeren skrofulösen Hornhaut-Geschwür (S. = 1); in einem zweiten Falle nur geringer Erfolg, ebenso bei Herpes zoster-Geschwür.

Es war somit der Erfolg in 36 der 60 stationär behandelten Fälle ein vorzüglicher, in 10 ein befriedigender, in 3 Fällen ein noch befriedigender, in 8 ein geringer, in 3 endlich versagte das Mittel vollständig. Bezüglich der auch in den günstigsten Fällen mitunter recht geringen Sehschärfe ist nicht nur zu bedenken, daß dieselbe sich nachträglich — wie ja doch immer in solchen Fällen — sicher noch weiter gehoben haben dürfte; ferner, daß eine nicht geringe Anzahl von Fällen mit bereits ausgebreiteten Zerstörungen der zumal zentralen Hornhaut-Gebiete in Behandlung kam. Es konnten somit auch bei promptester Wirkung auf den Eiterungsprozeß und rascher Reinigung des Geschwürs die bereits zerfallenen Hornhaut-Partien nicht wieder hergestellt werden.

In neuester Zeit wurden auf Empfehlung von MORGENROTH und GINSBERG, sowie von KAUFMANN an der Leipziger Universitäts-Augenklinik Hrn. Geheimrats Prof. H. SATTLER Versuche mit Äthylhydrocuprein, einem anscheinend glänzenden Abortivmittel gegen infektiöse Hornhaut-Prozesse angestellt und von GOLDSCHMIDT[1] veröffentlicht.

Wenngleich die damit erzielten Resultate als einfach einzig und bisher unerreicht bezeichnet werden müssen und denen das EPÉRON'schen Mittels auch bei sorgfältigster Auswahl der Fälle überlegen bleiben dürften, so halte ich mich dennoch für berechtigt, auch auf dieses letztere, mitunter vorzüglich wirkende Mittel hinzuweisen, um so mehr als dieses jedem praktischen Arzte — weitab von spezialaugenärztlicher Hilfe — jederzeit leicht zur Verfügung steht und gewiß eines Versuches wert ist.[2]

Ein weiterer Vorzug des Verfahrens ist sicher der gegenüber der Galvanokausis, daß die sich bildenden Narben weit zarter, kleiner und durchsichtiger sind, was für den Seherfolg von höchster Bedeutung ist.

---

[1] Zur spezifischen Therapie der Pneumokokken-Infektion des menschlichen Auges, besonders des Ulcus corneae serpens durch Äthylhydrocuprein. Klin. Monatsbl. f. Augenheilk. 51. Jahrg. 1913, neue Folge, XVI. Band, Oktober bis November, S 451.

[2] In letzterer Zeit berichtete mir ein befreundeter, auf dem Lande wirkender Kollege: Herr Dr. F. GASSMAYER in Gmünd, daß er einen Fall schwerster Hypopyon-Keratitis beobachtete, deren Träger absolut nicht zu bewegen war, eine Augenheilanstalt aufzusuchen. Trotzdem er an der Möglichkeit der Beherrschung der Krankheit verzweifeln wollte, unternahm er dennoch — sich meiner mündlichen Empfehlung des EPÉRON'schen Mittels erinnernd — mit diesem einen Versuch, dessen Gelingen sowohl ihn als den Kranken geradezu verblüffte.

Vielleicht würde sich die Mühe lohnen, in allen Fällen den Erreger des Prozesses bakteriologisch genau festzustellen, woraus sich vielleicht bestimmtere Anzeigen für bestimmte Mikroorganismen ergeben würden, geradeso wie in der SATTLER'schen Klinik für Äthylhydrocuprein eine exquisite Wirksamkeit gerade gegen Pneumokokken festgestellt werden konnte.

Die Anzahl bakteriologisch untersuchter Fälle unsrer bisherigen Versuchsreihe ist viel zu klein, um solche Schlüsse zu gestatten.

Außer den stationär behandelten Fällen wurde das Verfahren auch an ziemlich zahlreichen Ambulanten erprobt, doch war bei ihrem oft nur einmaligen Erscheinen eine genauere, verwertbare Kontrolle des Erfolges ausgeschlossen, um so mehr als auch unsre brieflichen Nachfragen meist unbeantwortet blieben oder zu unklar erwidert wurden.

Daß aber EPÉRONS Verfahren — wenngleich nicht eine Panazee — tatsächlich Gutes zu leisten vermag, entnahm ich mit Genugtuung dem Berichte über die heurige Versammlung „deutscher Naturforscher und Ärzte“, auf welcher Herr Prof. DIMMER in Wien gelegentlich einer Diskussion im Anschluß an einen Vortrag des Herrn Dozenten Dr. L. MÜLLER, welcher für solche Fälle Perubalsam empfohlen hatte, über seine eigenen guten Erfahrungen mit EPÉRON's Mittel berichtete und so liebenswürdig war, mich auch direkt brieflich von seinen günstigen Erfolgen zu verständigen.

Anhangsweise möchte ich nur noch bemerken, daß wir — ermutigt durch unsre Erfolge bei Keratitis — auch bei einzelnen schwereren Bindehaut-Leiden, speziell in einigen Fällen schweren Trachoms (auch solchen mit Kerat. pannosa) uns überzeugen wollten, inwieweit vielleicht auch diese durch Zink 20 % günstig beeinflußt werden könnten. Gerade in diesen schwersten Fällen war das Resultat energischer Touchierung der evertierten Lider mit kleinem Wattebausch mit folgender Abspülung mit indifferenten Flüssigkeiten ein geradezu vorzüglicher zu nennen.

Nach halbstündigem mäßig starkem Brennen beruhigten sich die Augen bald wieder vollkommen.

Auch intensive pannöse Prozesse heilten in zwei Fällen (neben Atropinanwendung) ziemlich rasch.

Selbstverständlich steht mir nichts ferner, als aus diesen wenigen Fällen irgendwelche Schlüsse zu ziehen.

II. Ein Beitrag zur Behandlung des Augenzitterns der Bergleute.

Von Dr. **Joh. Ohm**, Augenarzt in Bottrop i. W.

Die medikamentöse Therapie des Augenzitterns der Bergleute kann mit wenigen Worten beschrieben werden.

Bis jetzt sind nur Tonica wie Strychnin, Eisen, Chinin (Dransart, Nieden, Snell) oder Beruhigungsmittel wie Bromsalz (Nieden, Snell) verordnet worden. Romiée hat dann noch Atropin und Eserin, Tomlin die Hypophosphite, Arch. Stanley Percival die Ameisensäure empfohlen.

Ich selbst habe nach dem Beispiel der Hauptforscher des Augenzitterns jahrelang Strychnin und Bromsalz abwechselnd verschrieben.

Weil aber ein Beweis für die Wirksamkeit dieser Mittel nirgends erbracht ist, war es seit Beginn meiner Forschungen über das Augenzittern der Bergleute mein lebhafter Wunsch, experimentelle Untersuchungen über den Einfluß von Arzneimitteln auf dieses hartnäckige Leiden anzustellen. Leider hat sich die Ausführung dieses Planes verzögert, bis ich bereits etwa 600 Fälle von Augenzittern gesehen hatte.

Wer sich über den günstigen oder ungünstigen Einfluß von Arzneimitteln auf das Augenzittern der Bergleute ein Urteil bilden will, der muß sich nach einem Maßstab umsehen. Der beste Maßstab ist die Bestimmung der Blickrichtung, in der das Augenzittern beginnt. In den leichten Fällen zeigt sich das Zittern nur bei stark erhobenem Blick; im weiteren Verlaufe dehnt es sich immer mehr nach unten aus, mit der Einschränkung jedoch, daß bei maximaler Senkung des Blickes stets Ruhe herrscht.

Dieses Verhalten ist ein allgemeines Gesetz, das nur wenige Ausnahmen hat, die in meiner Abhandlung über das Augenzittern der Bergleute bereits erwähnt sind.

Es muß hier noch hinzugefügt werden, daß die Ausdehnung des Augenzitterns über das Blickfeld verschieden ist, je nachdem der Blick von unten nach oben, oder von oben nach unten wandert. In ersterem Fall ist das Gebiet des Zitterns kleiner, als in letzterem. Der Unterschied wechselt von Fall zu Fall; manchmal ist er sehr groß, manchmal auch sehr klein.

Die Untersuchung wurde nun so vorgenommen, daß ein 1 qcm großes weißes Papierplättchen am Stab auf dem senkrecht stehenden Perimeterbogen langsam auf und ab geführt wurde. Die Zahlen in den unten mitgeteilten Ergebnissen bedeuten die Grade am Perimeter, und zwar + über der Horizontalen, — unter der Horizontalen. ↑ bezeichnet Aufwärts-, ↓ Abwärts-Bewegung des fixierten Gegenstandes.

Seit langem war mir, wie manchen andren Autoren, bekannt, daß der Äthyl-Alkohol einen beruhigenden Einfluß auf das Augenzittern der Bergleute ausübt. Da aber ziemlich große Mengen erforderlich sind, so konnte an eine therapeutische Verwendung des Alkohols nicht gedacht werden, wie auch Nieden bereits bemerkt hat.

Aber diese Wirkung des Alkohols war mir ein Fingerzeig, unter welchen Mitteln des Arzneischatzes nach wirksamen Stoffen gesucht werden mußte, nämlich unter den Abkömmlingen der Kohlenwasserstoffe, in erster Linie unter den mit dem Äthyl-Alkohol verwandten.

Mein Suchen wurde eher von Erfolg gekrönt, als ich erwartet hatte,

ein Beweis, daß der viele Jahre herrschende Nihilismus verfehlt war. Eins der ersten Präparate, das ich versuchte, war das von der chemischen Fabrik von Dr. BRUNO BECKMANN in Berlin in den Handel gebrachte Aleudrin. Seinem chemischen Bau nach ist Aleudrin der Carbaminsäure-Ester des $\alpha\alpha$-Dichlorisopropylalkohols.

Es ist experimentell und klinisch bereits eingehend geprüft von MAASS[1], GUTOWITZ[2], HIRSCHBERG[3], FLAMM[4], TOPP[5] u. a. und gilt als gutes Hypnotikum und Sedativum.

Folgender Fall möge seinen Einfluß auf das Augenzittern erläutern.

H. B., 49jähriger Bergmann, der seit 1905 an Augenzittern leidet und bereits 1907 und 1909 invalidisiert worden ist. Am 10. April 1913 kommt er zum zweiten Mal in meine Behandlung. Sein Augenzittern ist sehr schlimm, von großer Amplitude und wechselnder Schwingungsrichtung. Körperliche Bewegungen, Neigung des Kopfes nach vorn üben einen stark verschlimmernden Einfluß aus.

17. Juli 1913. Das Zittern beginnt im Dunkeln ↑ bei + 4° und hört auf ↓ bei − 52°. $9^h 30^m$ 1 g Aleudrin.

$10^h 20^m$. Zittern viel geringer, beginnt ↑ bei + 16° und hört auf ↓ bei − 40°.

$11^h 0^m$. Zittern beginnt ↑ bei + 11° und hört auf ↓ bei − 28°.

$11^h 40^m$. Manchmal besteht auch bei starker Hebung kein Zittern. Manchmal beginnt es ↑ bei + 20° und hört auf ↓ bei + 10°.

$3^h 0^m$. Seit 12 Uhr soll es wieder schlimmer geworden sein.

Im Tageslicht fängt das Zittern an ↑ bei + 5° und hört auf ↓ bei − 52°. 1 g Aleudrin.

$4^h 20^m$. Zittern beginnt ↑ bei + 18°, hört auf ↓ bei − 42°.

18. Juli. $9^h 50^m$. Zittern beginnt ↑ bei 0°, hört auf ↓ bei − 60°. 1 g Aleudrin.

$10^h 45^m$. Zittern fängt an ↑ bei + 22°, hört auf ↓ bei + 16°. Bei 2 Messungen bleibt es ganz weg.

$11^h 10^m$. Zittern schon wieder viel schlimmer. Es fängt an ↑ bei + 15° und hört auf ↓ bei − 50°.

19. Juli. $9^h 20^m$. Zittern beginnt ↑ bei + 4°, hört auf ↓ bei − 60°. 0,5 g Aleudrin.

$9^h 45^m$. Es soll nach 10 Minuten schon besser geworden sein. Zittern beginnt ↑ bei + 17, hört auf ↓ bei − 2°.

$10^h 45^m$. Zittern beginnt ↑ bei + 19°, hört auf ↓ bei − 19°, d. h.

---

[1] MAASS, Biochem. Zeitschr. Bd. 43, Heft 1 u. 2.
[2] GUTOWITZ, Mediz. Klinik 1912, Nr. 47.
[3] HIRSCHBERG, Psychiatr.-Neurol. Wochenschr. 1912, Nr. 31.
[4] FLAMM, Deutsche med. Wochenschr. 1912, Nr. 49.
[5] TOPP, Berliner klin. Wochenschr. 1912, Nr. 47.

wenn er langsam den Blick von oben nach unten wandern läßt. Geht er aber schnell von + 20° auf 0°, so ist Stillstand vorhanden.

11ʰ 15ᵐ. Zittern ↑ bei + 18° beginnend, ↓ bei + 4° aufhörend.

3ʰ 25ᵐ. Zittern beginnt ↑ bei + 8°, hört auf ↓ bei — 52°. 0,5 g Aleudrin.

4ʰ 35ᵐ. Zittern beginnt ↑ bei + 10°, hört auf ↓ bei — 52°.

22. Juli. 2ʰ 30ᵐ. Zittern beginnt ↑ bei 0°, hört auf ↓ bei — 52°. 0,5 g Aleudrin.

3ʰ 0ᵐ. Zittern beginnt ↑ bei + 16°, hört auf ↓ bei + 10°.

3ʰ 29ᵐ. Zittern beginnt ↑ bei + 10°, hört auf ↓ bei — 34°. 0,5 g Aleudrin.

3ʰ 45ᵐ. Zittern beginnt ↑ bei + 15°, hört auf ↓ bei + 13°.

4ʰ 5ᵐ. Zittern beginnt ↑ bei + 23°, hört auf ↓ bei + 14°.

25. Juli. 2ʰ 20ᵐ. Zittern beginnt ↑ bei 0°, hört auf ↓ bei — 45°. 0,25 g Aleudrin.

2ʰ 37ᵐ. Zittern beginnt ↑ bei + 9°, hört auf ↓ bei — 37°. 0,25 g Aleudrin.

3ʰ 0ᵐ. Zittern beginnt ↑ bei + 25°, hört auf ↓ bei + 23°. 0,25 g Aleudrin.

3ʰ 15ᵐ. Zittern ist am Perimeter bei gerader Kopfhaltung nicht mehr nachweisbar, auch im Dunkeln nicht.

Bei vorn übergebeugtem Kopf ist noch Zittern vorhanden. 0,25 g Aleudrin.

3ʰ 45ᵐ. Zittern fehlt auch bei vorn übergebeugtem Kopf. Wenn der Oberkörper 5 mal auf und ab bewegt wird, tritt ein kurzer Anfall von Augenzittern ein.

4ʰ 32ᵐ. Zittern zeigt sich nur bei vorn übergebeugtem Kopf.

5ʰ 0ᵐ. Zittern wieder schlimmer. Es beginnt ↑ bei + 31°, hört auf ↓ bei + 25°.

Der Einfluß des Aleudrins auf das Augenzittern ist also in diesem Fall sehr deutlich. Er besteht darin, daß das Gebiet des Zitterns schon nach kurzer Zeit von unten nach oben verschoben und der Spielraum zwischen aufsteigender und absteigender Blickrichtung sehr verkleinert wird. Schließlich hört bei ruhiger Körperhaltung das Zittern ganz auf. Die beste Wirkung ließ sich nicht mit großen Gaben von 1,0 g, sondern mit mehrmals wiederholter Darreichung von 0,25 g erzielen. Leider erstreckt sie ich nur über kurze Zeit.

Patient hat bis zum 12. August im ganzen 8,75 g Aleudrin in meiner Sprechstunde eingenommen. Dann sah ich ihn einige Wochen wegen Urlaubs nicht mehr.

Am 9. September beginnt das Zittern ↑ bei + 27° und hört auf ↓ bei + 19°.

Dieser Befund stellt gegenüber dem vom 17. Juli einen wesentlichen Fortschritt dar, wie ich ihn nach meinen sonstigen, an vielen Fällen gesammelten Erfahrungen nicht erwarten konnte. Ob es sich hier um eine

individuelle Eigentümlichkeit, oder um den Ausdruck einer Dauerwirkung des Aleudrins handelt, lasse ich dahingestellt.

Ich versuchte dann weiter bei obigem Patienten das von der Firma Bayer dargestellte Adalin, das von Prof. Gudden „als geradezu ideales Sedativum und Hypnotikum für die allgemeine Nervenpraxis“ empfohlen wurde.[1]

Es ist ein Bromdiäthylacethylcarbamid. Meine Erwartung, daß es wegen seiner Verwandtschaft mit dem Äthyl-Alkohol das Augenzittern günstig beeinflussen werde, erfüllte sich.

$9^h\ 34^m$. 0,5 g Adalin.

$10^h\ 5^m$. Das Zittern ist bei gerader Haltung und starker Blickhebung ganz gering. Es beginnt ↑ bei + 33°, hört auf ↓ bei + 11°. 0,5 g Adalin.

$10^h\ 32^m$. Bei gerader Kopfhaltung und aufwärts gerichtetem Blick ist kein Zittern mehr vorhanden, bei geringer Kopfneigung auch nicht. Bei mittlerer Kopfneigung fängt es wieder an.

$10^h\ 53^m$. Wirkung noch besser. Auch bei stark nach vorn geneigtem Kopf herrscht Ruhe der Augen.

Nach Aussage des Patienten soll der Stillstand bis um 1 Uhr mittags gedauert haben.

Am 10. September konnte ich wieder durch 2 mal 0,5 g Adalin das Zittern beseitigen.

Diese günstige Wirkung des Aleudrins und Adalins ließ sich nun leider nicht bei allen Fällen von Augenzittern feststellen. Manche reagierten auch noch ziemlich gut, wenn auch nicht so glänzend, wie der obige Fall. Wieder andre verhielten sich völlig negativ. Nun herrscht ja auf dem Gebiete des Augenzitterns der Bergleute eine so bunte Mannigfaltigkeit der Symptome, daß unter 100 Fällen kaum zwei gleiche vorkommen. Es ist daher kein Wunder, wenn auch die Wirkung der Arzneimittel nicht konstant ist.

Ich probierte weiter noch Chloralhydrat, Urethan, Bromkali und Morphium aus, aber nur mit geringem Erfolg.

Exzitantien wie Coffein bewirkten eine deutliche Verschlimmerung.

Meine Versuche lehren also, daß etwaige Heilmittel des Augenzitterns in der Reihe der Sedativa aus der Gruppe der Kohlenwasserstoffe gesucht werden müssen. Es ist wahrscheinlich, daß sich noch andre werden finden lassen.

Ob sich bei längerer Darreichung derartiger Mittel eine Abkürzung des hartnäckigen Leidens erreichen läßt, muß die Zukunft lehren. Die Möglichkeit, in jedem Falle zeitweilig, z. B. vor einer Operation usw., das Zittern unterdrücken zu können, wäre für Arzt und Kranken auch schon ein Gewinn.

---

[1] Prof. Gudden, Münchener med. Wochenschr. 1912, Nr. 2.

Gesellschaftsbericht.

1) Ophthalmologische Gesellschaft des Vereinigten Königreichs.

Jahres-Sitzung.

Frank Juler: Akute eitrige Keratitis bei Exophthalmus, behandelt durch wiederholte Tarsoraphie.

Ormond: Zwei Fälle von dauernder Hemianopsie nach Migräne.

James Tailor und Gordon Holmes: Fälle von familiärer hereditärer Sehnerven-Atrophie. Zwei Familien. In der einen ist nur eine Generation befallen; von 6 Geschwistern sind 3 Kinder betroffen. In der andren Familie erstreckt sie sich über mehrere Generationen.

August Macnalo: Operation zur Ausschneidung des Conjunktivalrandes und der Lidränder. In Fällen von bösartigen Geschwülsten des Lidrandes, von Trachom der leeren Augenhöhlen.

N. Bishop Harman: Analyse von 300 Fällen hoher Myopie bei Kindern mit einem Schema des Fortschreitens der Fundus-Veränderungen bei Myopie. Die Fälle kamen in den neuen Schulen für Kurzsichtige zur Beobachtung, die hohen Grade kamen fast ausschließlich bei Mädchen vor. Heredität in 9⁰/₀. Astigmatismus aber in 64⁰/₀.

Treacher Collins und Hudson: Pathologische Untersuchung eines Auges mit angeborenem Staphyloma anterior.

Treacher Collins: Fibröse Gewebsbildung in Verbindung mit dem fibro-vasculären Blatte und sichtbare Gefäße auf der Oberfläche der Iris.

E. Arthur Dorrell: Sensorischer Pupillenreflex bei Tabaks-Amblyopie. Erweiterung der Pupillen bei Reizung einer beliebigen Stelle der Haut durch den konstanten Strom.

Diskussion über vaskuläre und andre retinale Veränderungen in Verbindung mit Allgemein-Erkrankungen:

Taylor sprach über die Prognose der Retinitis albuminurica, dann über 4 Fälle von Embolie der Central-Arterie, dann über 8 Fälle von Thrombose; erwähnte, daß fast stets Herzhypertrophie und Erkrankung der Gefäße vorhanden sind, daß sie nicht häufig ist bei Diabetes und dann von schlechter Vorbedeutung.

L. Werner sprach über Angiosklerosis. Vom Verschluß des retinalen Kreislaufes wurden 2 Fälle mitgeteilt; in dem einen Falle handelte es sich um Mitral-Insuffizienz, im andren Falle um Tuberkulose. Es folgen dann anatomische und pathologische Mitteilungen.

Sitzung vom 29. Juni 1912.

Nettleship: Farbenblindheit. Vier Familienstammbäume mit farbenblinden weiblichen Mitgliedern, wobei gleichzeitig bei einigen von ihnen angeborene Fingerdeformität bestand. Zwei von den Stammbäumen wiesen weibliche Zwillinge auf, von denen der eine Zwilling farbenblind, der andre es nicht war; dabei handelte es sich in dem einen Falle sogar um eineiige Zwillinge.

Malcolm L. Hepburn: Erkrankung der Chorioidea. Vortr. schlägt folgende Einteilungen vor: 1. Chorioiditis disseminata, 2. diffusa, 3. tiefe fleckige, 4. oberflächliche fleckige und 5. makulare Chorioiditis. Als Gefäß-

erkrankungen der Chorioidea nennt er 1. Retinitis pigmentosa, 2. Retinitis hämorrhagica, 3. Embolie, Thrombose und Endarteriitis, 4. Degeneration.

Sitzung vom 20. Juli 1912.

Brooksbank James und Strond Hasford: Operative Behandlung des Glaukoms. Die Methode der Sklerotomie mit Deckung der Wunde durch einen Bindehautlappen, hat James durch Ausschneidung eines Stückes der Sklera erweitert. Der Schnitt dicht am Hornhautrande perpendikulär, dann eine Punktur an der Einschnittstelle zur Entleerung des Glaskörpers, darauf Iridektomie. May.

---

2) Königliche Gesellschaft der Medizin. Ophthalmologische Sektion.

Sitzung vom Mai 1913.

Bishop Harman zeigte einen Fall von Exenteration der Orbita mit teilweiser Exzision des Os maxillare und ethmoidale, wegen Ulcus rodens.

Harman zeigte einen Fall extremen Höhenschielens, das er mit seiner neuen Methode der subconjunktivalen Raffung operiert hat.

Edger Chatterton: Fall von tuberkulöser Iritis beider Augen.

Sidney Stephenson: Fall von Torticollis ocularis.

Pooley und Grimsdale: Fälle von Angiom der Retina und Riesenzellensarkom.

H. Herbert zeigte einen Fall von Paralyse des III. Nerven. Gleichzeitig bestand Spasmus des Levator palpebrae, so daß das Lid der kranken Seite sich ebenso hoch hob, wie das der gesunden. Aus demselben Grunde fehlte Divergenz.

H. J. Fisher zeigte einen Fall von arteriovenöser Kommunikation im Sinus cavernosus, erfolgreich operiert durch Unterbindung der Carotis communis.

Ernest Clarke: Fall von ungewöhnlicher Anordnung markhaltiger Nervenfasern.

R. Cruise zeigte 3 Fälle von Trepanierung, verbunden mit Einlegung eines Fadens bei Glaukom.

Richardson Cross: Fall von Pigmentgeschwulst der Konjunktiva.

Sitzung vom Juni 1913.

Cole Marshall: Fall von ungewöhnlicher Katarakt beim Kinde.

Bishop Harman: Fall von spontaner Heilung einer Netzhaut-Ablösung.

Gaudie: Geheilte Netzhaut-Ablösung bei einem Kinde; ebenso erwähnten Rayner Batten, Herbert Parsons, Macnab, Ormond, Leslie Patan derartige Fälle, während Jessop der Ansicht ist, daß die Heilungen nicht von langer Dauer seien.

Cunnigham zeigte einen Fall von Nystagmus mit einseitiger Fixation.

Worthington: Experimentelle Studie normaler monokularer Polyopie.

G. H. Pooley: Fall von Cyste der Iris.

Gaudie: Ulcus corneae, welches den Bacillus fusiformis enthielt und Spirillen, ähnlich denen bei Angina Vincenti.

Freeland Fergus, Glaukom bei venöser Kongestion.

Bishop Harman: Die Erziehung hoher Myopen erfordert besondere Klassen für stark kurzsichtige Kinder, in denen der mündliche Unterricht mit andren Kindern gemeinsam stattfinden kann, der schriftliche aber ausschließlich mit Kreide an der schwarzen Tafel. May.

3) **81. Jahres-Kongreß der Englischen Ärzte-Vereinigung in Brighton, am 22.—25. Juli 1913. Sektion für Augenheilkunde.** (British Med. Jornal. 1913. 26. Juli u. 2. August.)

Der Vorsitzende, Herr Bickerton, eröffnet die Sitzung mit einem Rückblick über die Stellung der Augenheilkunde im 19. Jahrhundert und zur Britischen Ärzte-Gesellschaft.

John Hern spricht über Schul-Krankenhäuser und die Verhütung der Kurzsichtigkeit. Bei der allgemeinen Neigung zu letzterer sollte man die Pulte erhöhen, für ausreichendes Licht sorgen und den Refraktionsfehler sorgfältig ausgleichen, um die Ursache, nämlich das Vornüberhängen des Kopfes und die Kompression des Bulbus zwischen den Recti zu bekämpfen. Auch Maddox sieht in der gebückten Haltung eine wesentliche Ursache für die Entwicklung der Myopie und gibt mehr Anregung für die Erziehung der Kinder mit kurzsichtigen Augen. Dagegen hält Harrison Butler diese beiden Umstände, den Muskeldruck und die gebückte Haltung für gänzlich gleichgültig und leitet die bösartige Kurzsichtigkeit für eine Folge der abnormen Weichheit der Sklera, die dem normalen Druck nicht gewachsen ist. Nicht mechanische Ursachen, sondern eine schlechte Hygiene seien schuld und zu bekämpfen. Auch Wilson ist der Ansicht, daß die Myopie sich keineswegs auf Nahearbeiter beschränke und daß die Schularbeiten an sich keinen so wichtigen Faktor darstellten. Weeks, der die Ursache in der Nahearbeit, ihre Förderung in der mangelhaften Hygiene sieht, fordert vor allem volle Korrektion.

Maddox spricht über Oberflächennaht der Hornhaut und eine Operation gegen Keratoconus. Nach Traumen sowohl wie nach der elliptischen Hornhaut-Ausschneidung bei Keratoconus erweist sich die Naht von Nutzen, um einen gewissen Zug auszuüben.

J. A. Wilson hält einen Vortrag über den Nystagmus (nicht den der Bergleute) und Bishop Harman zeigt eine Leseprobe für Kinder und Schwachsinnige.

Edridge Green kritisiert die Bestimmungen der behördlichen Sehprüfungen und setzt unter dem Widerspruch von Herbert Parson, der die Anordnungen der Handelskammer verteidigt, eine entsprechende Resolution durch.

Harrison Butler eröffnet die Diskussion über die Behandlung der chronischen Tränensack-Eiterung, indem er die Sonden-Behandlung verurteilt und die Durchspülung und Entfernung des Tränensacks empfiehlt. Elliot berichtet über 900 Fälle, in denen er in 78 % die Exstirpation machte und nur in 0,55 % eine Nachbehandlung nötig hatte, obwohl viele akute Fälle darunter waren. In der Narkose, die er bevorzugt, dauerte die Operation durchschnittlich nur 7—8 Minuten, oft noch kürzere Zeit. Primäre Wundrandheilung blieb noch nicht einmal in 2 % der Fälle aus. Higgins empfiehlt die Toti'sche Operation, bei der nach der Entfernung des Sacks die Canaliculi in die Nase eingepflanzt werden. Schlitzung und Sondierung der Röhrchen seien überwundener Standpunkt. Browning legt einen großen Wert auf die Vaccine-Behandlung mit Strepto- und Staphylokokken-Material,

deren gute Erfolge zur allgemeinen Anwendung ermuntern sollten. Die Streptothrix-Erkrankungen seien häufiger, als man allgemein annimmt. Bishop Harman ist für Mitentfernung der Canaliculi. Charles Wray verwirft die Lokalanästhesie wegen einer schlimmen Erfahrung mit derselben, er hält auch an der Sonden-Behandlung fest und sieht in der übermäßigen Tränensack-Exstirpation eine Übertreibung, eine Ansicht, der auch Bickerton beipflichtet, der, wenn schon von einer Exstirpation die Rede sein soll, dann die Tränendrüse empfiehlt.

Malcom L. Hepburn leitet die Diskussion über die Entfernung des Augapfels nach Traumen ein und bespricht 1. die unmittelbare Enukleation, 2. die nach einiger Zeit, 3. erst, wenn die Gefahr der sympathischen Entzündung droht, 4. nachdem letztere bereits ausgebrochen ist. Bei eiterndem Auge rät er mehr zur Ausweidung, falls man ein Platzen des Bulbus zu fürchten hat. Wenn nach Entfernung eines Fremdkörpers noch nach 6—8 Wochen die Reizung nicht geschwunden ist, so sollte man mit der Entfernung des Augapfels nicht länger zögern, zumal wenn er blind und schmerzhaft ist. Greeves glaubt, wo die sympathische Entzündung erst viele Jahre nach dem ersten Unfall einsetze, sei immer ein leichtes frisches Trauma daran schuld, In Moorfields sei in den letzten 15 Jahren überhaupt kein solcher Fall vorgekommen. Browning hat bei perforierenden Verletzungen eine Vermehrung der großen mononukleären Zellen feststellen können auf Kosten der polymorphen, und sah vom Salvarsan eine sehr günstige Wirkung in dieser Beziehung ausgehen. Er legt deshalb einen großen Wert auf die Blutkörperchen-Zählung, die, die, wenn sie positiv ausfällt, immerhin eine diagnostische Handhabe biete, und daher mehrmals angestellt werden muß. Man sollte in allen Fällen von sympathischer Entzündung Salvarsan versuchen.

Bishop Harman weist auf die besondere Indikation der Enukleation hin. Maddox ist es aufgefallen, daß niemals ein Auge mit erhöhter Tension erkrankte. Man käme vielleicht weiter, wenn man in der Lage wäre, künstlich den Augendruck zu erhöhen. Pyridin wäre ein solches Mittel, aber zu schmerzhaft für die Anwendung. McReynolds sah nach vorzüglich gelungenen Operationen häufiger sympathische eintreten, als wenn der Fremdkörper drin gelassen worden war! Reeve scheut die Enukleation eiternder Augen keineswegs, weil er niemals andre als gute Resultate davon sah. Aber Taylor sah zweimal tödliche Meningitis folgen.

McCallan beschreibt eine Operation für das Ektropium des Unterlids.

Harrison Butler spricht über die Lochstanzen-Operation bei Glaukom.

Peltesohn.

Referate, Übersetzungen, Auszüge.

2) **Sclero-corneal trephining in the operative treatment of glaucoma,** by Robert Henry Elliot, M. D., R. S. Lond., Sc. D. Edin., F. R. C. S. Engl. etc. Lieutnant-Colonel I. M. S. Superint. of the Gov. ophth. Hospital Madras, Prof. of ophth. in the med. coll. Madras. London, George Pulman & Sons, Lim. (Ohne Jahreszahl.)[1]

Verf. kam zur Erfindung der Trepanation, weil er bei seinem großen

[1] Wie in den ältesten Drucken. Der aufmerksame Leser findet ein Zitat vom April 1912. Also ist das Werk später gedruckt worden, als dieses Datum anzeigt.

Glaukom-Material in Süd-Indien mit der Iridektomie nur wenig zufrieden war. Ferner hatte er beobachtet, daß bei erfolgreich iridektomierten Patienten meist eine filtrierende Narbe vorlag, bei Mißerfolgen nie. Deshalb schien ihm bei den Publikationen von Herbert und Lagrange das Prinzip sehr einleuchtend, statt der Iridektomie ein Stück aus den äußeren Augenhüllen auszuschneiden und dadurch gleichzeitig einen Abfluß aus dem Augeninnern in den subkonjunktivalen Raum zu schaffen. Doch störte bei beiden Methoden die Schwierigkeit der Technik. Auf der Suche nach Abhilfe verfiel er auf den Trepan, besonders weil man dabei nicht mehr am bereits eröffneten Bulbus Sklera auszuschneiden brauchte. — Die Methode erwies sich von Anfang an als leicht und erfolgreich, trotzdem alle Einzelheiten erst festgestellt werden mußten. Sie wurde daher zwar mannigfach modifiziert, aber das Prinzip blieb unangetastet.

Indikationen. Die Trepanation ist für Verf.'s Methode der Wahl bei fast allen Glaukomen, auch bei entzündlichen, — worin ihm nicht Alle gefolgt sind. Nur bei Glaukom nach Cataracta intumescens iridektomiert er, falls Verdacht auf halbflüssige Linse vorliegt, oder wenn es sich um ein weit nach vorn gerücktes Linsensystem handelt. Denn bei Trepanationen an solchen Augen sprengten gelegentlich die Linsenmassen spontan die Kapsel und erschienen in der Trepanations-Öffnung als der Stelle des geringsten Widerstandes. Ferner rät er von der Trepanation ab, wenn Glaukom nach Star-Extraktion auftritt und verflüssigter Glaskörper sich in der Vorderkammer befindet. Aber derart verzweifelte Fälle sind schließlich für jede Methode ein ungünstiges Objekt.

Es ist zu erwähnen, daß Verf. das zweite, wenn auch noch symptomlose Auge seiner Patienten prophylaktisch trepaniert. Doch beruht dies auf Besonderheiten der süd-indischen Bevölkerung und kommt für Europa nicht in Frage.

Endlich waren bei Staphylom und Keratokonus ganz gute Erfolge zu verzeichnen.

Vorbereitung. Die Vorbereitungen weichen nur in wenigen Punkten vom Gebräuchlichen ab:

1. Alle Glaukom-Patienten werden erst 24 Stunden nach der Aufnahme operiert. Sie bekommen Abführmittel, Eserin, Schlafmittel — die akuten und subakuten Fälle 4 Blutegel. Verf. hat durch diesen Aufschub nie ein Auge verloren, stets aber durch Beruhigung der Patienten und Tensionsverminderung wesentlich leichter operieren können.

2. Adnex-Behandlungen, wie bei Katarakt, werden im allgemeinen nicht gemacht, Probeverband nur bei chronischem Glaukom. Aufgeschoben wird die Operation nur bei besonders heftiger Sekretion. Trotzdem bei 780 Fällen keine Eiterung, — was Verf. dem gründlichen Ausspülen des Konjunktival-Sacks und dem großen Konjunktival-Lappen zuschreibt.

3. Narkose wird nur bei Kindern und ganz unvernünftigen Erwachsenen gemacht. Sonst wird Kokain, 4 %, eingeträufelt, event. Kokain-Adrenalin subkonjunktival injiziert.

Technik. Die Technik der Trepanation wird bis ins Kleinste genau beschrieben.

Lage der Trepanation: meist oben, denn dort ist die Infektionsgefahr geringer, die Iridektomie liegt unter dem Lid und man braucht den Lappen fast nie anzunähen. In einem unteren Quadranten wird nur operiert, wenn

der Patient hartnäckig nach oben sieht oder wenn der Limbus oben pathologisch verändert ist, oder wenn die Vorderkammer oben besonders flach ist.

Der Lappen soll möglichst groß sein. Das gewährt einen guten Infektionsschutz und genügende Filtration. — Der Lappen soll dreieckig umschnitten werden. Die Enden der Schenkel müssen vom Limbus einige Millimeter entfernt sein, ihn nicht berühren. Sonst verwächst die Narbe fest mit dem Limbus und das Kammerwasser kann nicht mehr ungehindert in den ganzen subkonjunktivalen Raum filtrieren. — Der Lappen soll mit möglichst wenigen Scherenschlägen bis zur Kornea abpräpariert werden; dann mit der geschlossenen Schere noch 1—2 mm auf der Kornea die konjunktivale Schicht von den tieferen ablösen.

Die Trepanation. Sie muß so weit korneal wie nur möglich liegen, sonst drohen 4 Gefahren: 1. Die Eröffnung der Vorderkammer wird fraglich. 2. Uvea-Gewebe drängt sich vor und behindert den Kammerwasser-Abfluß. 3. Dasselbe geschieht später und hebt die Filtration wieder auf. 4. Glaskörperverlust. — Die Stelle der Trepanation ist von allen Bindegewebsresten genau zu säubern, sonst ziehen event. solche den Lappen mit unter den Trepan, und man fenstert ihn. — Der Trepan muß an der Stelle bleiben, wo er einmal angesetzt war. Manche fixieren ihn daher mit einer Pinzette oder einem eigenen kleinen Halter. Es genügt aber, wenn man eine tiefe Rille schneidet, ehe man ihn das erste Mal lüftet. Dann darf man ihn öfter lüften, um zu sehen, wie tief man eingedrungen ist. Den Moment des Durchschneidens fühlt man erstens; außerdem fließt das Kammerwasser ab. Der anzuwendende Druck ist nur durch Übung zu lernen. Verf. verwendet ausschließlich einen 2 mm-Trepan.

Zum korrekten Trepanieren gehört eine absolut scharfe Klinge und Übung, die man am Tier-Auge erwerben kann.

Der fertige Skleral-Diskus haftet meist noch an einer Stelle und kann leicht mit der Schere abgeschnitten werden.

Die Iridektomie. Verf. versuchte zunächst ohne Iridektomie auszukommen und hatte auch so viele gute Erfolge. Aber gelegentlich prolabierte die Iris nachträglich, so daß der Lappen gelüftet und der Prolaps abgetragen werden mußte, oder die Iris verlegte die Trepanations-Öffnung. Deshalb iridektomiert Verf. jetzt immer, besonders weil die Iridektomie klein und peripher ausfällt. — Wird aber bei der Iridektomie an der Iris gezogen, — das betont der Verf. stark, — so ist die Gefahr der nachträglichen Wundverlegung größer, als ohne Iridektomie. Zug muß also vermieden werden.

Zum Schluß sieht man nach, ob die Pupille zentral liegt, wenn nicht, gibt man Eserin. Irisfetzen, die etwa noch in der Wunde liegen, werden abgekappt und die Iris-Basis mit dem Spatel zurückgelegt. Der Lappen wird nur angenäht, wenn er nach unten liegt. Man überzeugt sich durch Streichen über die Kornea, ob das Auge weich ist.

Modifikationen der Technik. Am meisten ist der Trepan modifiziert worden. Verf.'s eigener Trepan ist eine Modifikation des Stephenson'schen und weicht von dem bei uns wohl verbreitetsten, dem Windeer'schen nicht unerheblich ab. Genaue Beschreibung im Original. — Von allen Modifikationen hat Verf. nur eine angenommen: die Verwendung einer Bowman'schen Nadel zum Abpräparieren des Lappens von der Kornea (Etingston).

Üble Zufälle während der Operation. 1. Der Lappen wird gefenstert. Am leichtesten beim Abschneiden des haftenden Diskus. Ist zu

vermeiden, wenn man den Lappen gut zurückschieben läßt, gut tupft, das Auge gut fixiert. — Ein kleines Loch im Lappen hat Verf. glatt heilen sehen.

2. Der Diskus rutscht in die Vorderkammer. Dann ist zu viel Gewalt gegen Ende der Trepanation angewendet worden. Spülung bringt ihn meist leicht heraus. Doch soll man nicht zu viel tun und auf keinen Fall an der Iris zerren. Verf. kennt 4 Fälle, wo er drinnen blieb, ohne den Verlauf irgend wie zu beeinflussen.

3. Die Vorderkammer fließt nach beendeter Trepanation nicht aus. — Dann hat man hinter der Vorderkammer trepaniert oder es steht noch eine tiefste Skleralschicht. Beides zu vermeiden, wenn die Trepanation genügend korneal liegt. Oder die Iris wird sofort in die Öffnung getrieben — Iridektomie. Oder es stürzt sofort etwas Flüssigkeit hervor, dann nichts mehr. — Vorderkammer steht, auch nach Druck auf die Kornea, Auge hart. Dann ist die hintere Kammer eröffnet. Man soll nichts weiter tun. Die vorübergehend aufgehobene Kommunikation zwischen Vorderkammer und Hinterkammer stellt sich von selbst wieder her und genügt für einen guten Erfolg.

4. Vorderkammer fließt ab, aber das Auge ist hart. Das bedeutet: intraokulare Hämorrhagie. — Die Tension wird im Laufe der Heilung von selbst subnormal.

Die Blutungsgefahr ist nach Verf. bei der Trepanation im Vergleich zu andern Glaukom-Operationen gering. Denn man braucht dabei sehr wenig Druck, nimmt nach der Eröffnung nichts Wesentliches mehr vor, und die Öffnung ist klein, damit die Druck-Entlastung allmählich.

5) Die Wunde wird ausgefüllt von einer Glaskörperperle oder von Linsenmassen. — Wenn die Trepanation genügend korneal liegt, droht Glaskörperverlust, außer bei sehr rohem Verfahren, nur bei alten Glaukomen. Da kann das Ligamentum suspensoricum verletzt sein und ihm den Weg in die Vorderkammer eröffnen. Man verbinde sofort, ohne sich mit einer Differentialdiagnose aufzuhalten. Der Glaskörper pflegt sich zurückzuziehen. Ist es Linse, so beschäftigt man sich damit besser erst in der Nachbehandlung.

Nachbehandlung. Am ersten Tag beide Augen verbunden. Nach 24 Stunden Verbandwechsel, — bei glattem Verlauf bleibt jetzt das gesunde, nach 4 Tagen auch das operierte Auge frei. Vom dritten Tage an Atropin, weil immer die Gefahr einer schleichenden Uveïtis droht.

Hat sich der Lappen verschoben (3,6 %), so näht man ihn nachträglich an.

Glaskörperprolaps unter den Lappen: man muß die Glaskörpermasse entfernen, dann den Lappen annähen. Die Prognose ist schlecht, noch schlechter, wenn Linse in der Trepanations-Öffnung. Das kommt auch nur bei verschleppten Fällen vor. Nach verschiedenen andren Versuchen fand Verf., daß er noch den besten Erfolg hatte, wenn er den Lappen lüftete, mit einem Graefe-Messer in die Linse einstach und die flüssigen Massen austreten ließ.

Erneute Drucksteigerung trat ein in 4,5 % der Fälle, aber nur bei verschleppten Glaukomen. Gründe waren: falsche Lage der Trepanations- und nachträgliche Ausfüllung der Öffnung. Die wirklich schlimmen Fälle sind die, wo Bindegewebe in die Trepan-Lücke wuchert. — Als beste Therapie erwies sich Eserin und Massage, auch eine 2. und 3. Trepanation, event. mit 3 mm-Trepan.

Resultate. Die statistische Verwertung des sehr großen Materials wird

dadurch erschwert, daß die Eingeborenen — trotz immer erneuter Aufklärungsversuche — nach der Operation in ihre Heimat gehen und sich nie wieder vorstellen. — Von den 650 ersten Operationen der Klinik zählte Verf. 142 „zurückgekehrte Augen" und stellt die Resultate wie folgt zusammen: Längste Beobachtungsdauer $2^3/_4$ Jahre.

1. Patienten, deren Augen vor der Operation blind waren, 16 Fälle. Davon bekam ein blinder staphylomatöser Bulbus neue, unheilbare Drucksteigerung. Sonst bei allen Tension gut. Sehschärfe: bei drei gebessert (Lichtschein bis $^5/_{60}$).

2. Vor der Operation Sehschärfe: Lichtschein, 6 Fälle. Davon: 2 mißlungen, 1 Tension gut, Sehschärfe schwand, 3 gute Tensionen, Sehschärfe erhalten.

3. Vor der Operation Sehschärfe = Handbewegungen. 50 Fälle. Davon 2 Fälle neue Drucksteigerung, 48 Tens. gut. Sehschärfe: in 3 Fällen ging sie nachträglich durch interkurrente Erkrankung verloren. 47 Fälle erhalten oder gebessert — bis $^6/_{18}$.

4. Vor der Operation Sehschärfe: Fingerzählen. 27 Augen. Davon eins verloren (durch nachträgliche Behandlung durch einen eingeborenen Heilkünstler). Tension sonst bei allen gut. Sehschärfe: bei 5 Fällen vermindert durch Katarakt. Sonst erhalten oder gebessert bis $^6/_{12}$.

5. Vor der Operation $^2/_{60}$ bis $^6/_6$. 43 Augen. Tension: 1 neue Tensions-Erhöhung, sonst alle gut. Sehschärfe: 28 gleich oder besser, 8 vermindert durch Katarakt, 1 durch schleichende Uveïtis, 4 aus unbekannter Ursache, 1 durch Katarakt und wahrscheinlich Opticus-Atrophie.

Es ist bei dieser Zusammenstellung zu berücksichtigen, daß alle Fälle gezählt werden, die der geübten Operateure, ebenso die der noch lernenden Ärzte. Und ferner, daß der Mangel an Einsicht bei den Eingeborenen manchen Erfolg untergräbt.

Über Besonderheiten des Glaukoms in Indien handelt am Schluß noch ein Kapitel. Für uns ist daraus praktisch wichtig, daß das Schiötz-Tonometer sich auch dort als absolut zuverlässiges Instrument bewährt hat. Und in Anbetracht des großen Materials ist Verf.'s Angabe bemerkenswert, daß er ohne Tonometrie kaum noch über die Tension eines Auges zu urteilen wage, weil sich bei Tonometer-Kontrolle die Palpation zu oft als fehlerhaft erwiesen habe. Dr. Fr. Trappe.

Journal - Übersicht.

I. A. v. Graefe's Archiv für Ophthalmologie. LXXXIV, 3.

1) **Zur Anatomie des menschlichen Albino-Auges,** von Prof. Dr. A. Elschnig in Prag.

Die Augen stammten von einer 20jährigen Kranken, welche an Lungenschwindsucht starb. Bei der Lebenden konnten im durchfallenden Lichte Linsenrand und Ciliarfortsätze durch die Regenbogenhaut deutlich gesehen werden.

Die Regenbogenhaut enthielt nur im Bereiche des Sphinkters spärlichste mit hellbraunen Pigmentkörnern erfüllte Zellen, deren Kerne deutlich sichtbar waren. In der retinalen Epithelschicht der Regenbogenhaut konnten erst mit Immersion feinste braune Pigmentkörnchen, außerdem aber auch verstreute größere Pigmentgebilde erkannt werden. Das Pigmentepithel des

Ciliarkörpers war stärker pigmentiert, nur einzelne Zellen waren ganz pigmentfrei. Das Pigmentepithel der Netzhaut enthielt reichliches, aber so schwach gefärbtes Pigment, daß die Zellen bei stärkerer Beleuchtung ungefärbt erschienen. In der Makulagegend war die Pigmentierung stärker, aber nadelförmiges Pigment nicht sichtbar. In der sonst normal gebauten Aderhaut ließ sich kein Pigment nachweisen.

In der Netzhaut fehlte eine Fovea centralis gänzlich. In diesem Bezirke waren Nervenfaserschicht, äußere granulierte und äußere Körnerschicht stark verdünnt, die Stäbchen-Zapfenschicht und Ganglienzellenschicht dagegen so verbreitert, daß die gesamte Netzhaut kaum eine Verdünnung aufwies. Im Netzhaut-Zentrum fehlten die Stäbchen an keiner Stelle ganz, die Zapfen waren ungewöhnlich dick und unterschieden sich in der Länge kaum von den Zapfen der Peripherie.

Die Albino-Netzhaut scheint auf einer niederen Stufe der Entwicklung stehen geblieben zu sein. Auf der mangelhaft ausgebildeten Fovea dürfte die Schwachsichtigkeit und der Nystagmus beruhen.

---

2) **Zur Pathologie der Bindehaut,** von Prof. Dr. L. Schreiber, I. Assist. der Univ.-Augenklinik zu Heidelberg.

1. Teratoides Osteom. 12jähriges Mädchen. Die bei der Geburt etwa linsengroße Geschwulst saß oben-außen auf dem Augapfel, 2—3 mm dick, 14 mm im Durchmesser. Bei der Ausrottung wurde ein tief in die Augenhöhle ziehender Fortsatz zurückgelassen. Kein Rückfall. Ein großer Teil der Geschwulst bestand aus einem Knochenstückchen von osteoblastischer Bildung, welches von derbem, periostalem Bindegewebe eingeschlossen war. Ferner enthielt die Geschwulst Fettgewebe, quergestreifte Muskelfasern und einen Herd von markhaltigen Nervenfasern. Härchen, Talg- und Schweißdrüsen fehlten gänzlich. Bemerkenswert ist das weibliche Geschlecht der Geschwulstträgerin.

2. Hyalintumor der Plica semilunaris. Die $15:9:2-2^1/_2$ mm (Dicke) messende Geschwulst war platt, gelb mit roten Sprenkeln, dem dritten Lide der Tiere ähnlich. Beim Abtragen mit der Schere fiel die derbe Beschaffenheit auf. Die Untersuchung ergab, daß überall in einem netzartigen, bindegewebigen Gerüste schollige Massen von verschiedener Größe eingelagert waren. Daneben fanden sich Blutgefäße und größere Bluträume. Das bedeckende geschichtete Pflasterepithel zeigte keine Neigung zur Verhornung. Die mikrochemische Untersuchung der Schollen wiesen weder Hyalin noch Amyloid nach; da jedoch die optischen und morphologischen Eigenschaften der Stoffe dem Hyalin und Amyloid entsprachen, so wird man sie dazu rechnen müssen. Zwischen beiden besteht keine scharfe Grenze. Der Fall stellt ein Unikum dar.

3. Talgdrüsen-Adenom der Karunkel. Bei einem 58jährigen Manne bestand die Geschwulst seit 12 Jahren und war in den letzten 3 Jahren stärker gewachsen. Sie saß in der Größe eines Westenknopfes an Stelle der Karunkel mit breitem Stiele auf. Die Untersuchung ergab ein gutartiges von den Talgdrüsen ausgehendes Adenom.

In den bisher veröffentlichten vier ähnlichen Fällen mit genauer Untersuchung handelte es sich stets um Adenome der Krause'schen Drüsen.

4. Ein Fall von überzähliger Karunkel. Nach außen-unten von der im Vergleich zur andren Seite etwas vergrößerten Karunkel befand sich

eine zweite kleinere. Die Entfernung war überflüssig. · Bisher sind 2 Fälle mitgeteilt.

3) **Die Ursache des Strabismus convergens concomitans,** von Prof. H. Snellen jr.

Einseitige oder doppelseitige Lähmung (Schwäche) der äußeren geraden Muskeln mit nachfolgender erhöhter Spannung der inneren geraden Muskeln verursacht das Innen-Schielen. Einseitige Schwachsichtigkeit bewirkt kein Schielen, beeinflußt aber die Art der Ablenkung. Ist der Abducens des schwachsichtigen Auges gelähmt, so bleibt der Schielwinkel klein (primäre Ablenkung); besteht dagegen Abducenslähmung des sehtüchtigen Auges, welches für die Fixation eingestellt wird, so wird der Schielwinkel groß (sekundäre Ablenkung). Besteht beiderseits gute Sehschärfe, so pflegt die Ablenkung stark zu sein, denn bei geringer Ablenkung ist der Fusionszwang so wirksam, daß nur latentes oder periodisches Schielen auftritt. Ist, wie bei Schwachsichtigkeit eines Auges zweiäugiges Einfachsehen ausgeschlossen, so kann auch bei kleinem Schielwinkel die Ablenkung dauernd sein. Übersichtigkeit allein, ohne Lähmung der äußeren Muskeln, erzeugt kein Schielen, begünstigt aber seine Entwicklung durch Anregung der Konvergenz. Die Schwachsichtigkeit beruht auf partiellem Schwund des Sehnerven. Eine Amblyopie durch Nichtgebrauch erkennt Verf. nicht an.

4) **Nachtrag zu meiner Arbeit: Versuche einer Serumreaktion der sympathischen Ophthalmie** (Graefe's Arch. f. Ophth. LXXXI, 3), von Dr. R. Kümmell, Assistent der Univ.-Augenklinik zu Erlangen.

Die Einzelheiten der Arbeit dürften vorläufig nur für Forscher auf diesem Gebiete von Bedeutung sein. Spezifisch antikörperartig wirkende Stoffe konnten im Serum bei sympathischer Ophthalmie nicht regelmäßig nachgewiesen werden.

5) **Über die Wirkung von Blut-Injektionen in den Glaskörper nebst Bemerkungen über die sog. Retinitis proliferans,** von Oberstabsarzt Dr. Ch. Oguchi in Tokio. (Aus der Univ.-Augenklinik in Heidelberg.)

35 Kaninchen wurden 0,15 bis 0,30 ccm (einer Ohrvene entnommenen) Blutes rasch, vor Eintritt der Koagulation, in den Glaskörper eingespritzt. Bei mehreren Augen wiederholte Verf. die Einspritzungen 2, 3 und 4 mal. Die Tiere werden nach Verlauf von 5 Tagen bis 20 Wochen getötet und die Augen in modifizierter Zuckerlösung (Birch-Hirschfeld) fixiert.

Die Aufsaugung des Blutes erfolgt vorzugsweise durch das perivaskuläre Gewebe der Zentralgefäße, in welches die Blutkörperchen teils unverändert, teils in zerfallenem Zustande gelangen. Wanderzellen, welche frühzeitig im Zentralgefäßkanale angetroffen werden, nehmen die zerfallenen Blutkörperchen auf. Wenn die Blutmasse mit der Einstichstelle oder der Papille in Verbindung steht, so entwickelt sich Bindegewebe nach dem Klumpen hin, welches die Aufsaugung befördert, aber stets Trübungen zurückläßt. Liegt das Blut in der Mitte des Glaskörpers, so bleibt die Bindegewebs-Entwicklung aus.

Bei Menschen, welche an Glaskörper-Blutungen leiden, die nicht auf Verletzungen beruhen, kann eine Bindegewebs-Entwicklung nur von der Papille ausgehen. In der Tat kommen derartige Veränderungen vor, wenn das Blut der Papille anliegt, und sie entsprechen dem Bilde der sogenannten

Retinitis proliferans. Der Zug des neugebildeten Bindegewebes kann bei Kaninchen die Papille wie einen Zapfen in den Glaskörperraum vorziehen. Vermutlich geschieht das auch in Menschen-Augen. Dabei faltet sich die Netzhaut und die Falten in der Umgebung der Papille erscheinen wie Stränge, wodurch ebenfalls das Spiegelbild der Retinitis proliferans hervorgerufen werden kann.

Bei Verletzungen entspricht die Perforationsstelle der Einstichstelle der Versuche. Ist die Vorbedingung erfüllt, daß eine größere Blutmenge der Perforationsstelle anliegt, so erfolgt Entwicklung von Bindegewebe, welche im Spiegelbild als Retinitis proliferans erscheint.

Gliawucherungen spielen bei der Entstehung der echten Retinitis proliferans eine nur untergeordnete Rolle. Gewucherte Glia findet sich meistens fleckenweise und kaum vorspringend im unteren Abschnitte der Netzhaut, dagegen nicht in der Gegend der Papille. Die Wucherung wird durch den Reiz der Wanderzellen hervorgerufen, welche mit Bröckeln der Blutkörperchen beladen sich zum Teil zur Papille, zum Teil an die Innenfläche der Netzhaut begeben. Findet eine Neubildung von Bindegewebe statt, so kann die Glia sich beteiligen. Selbst eine gliöse Strangbildung ist möglich, wenn eine frische Blutung mit einer Gliawucherung in direkte Berührung kommt.

Das Bild der Retinitis proliferans kann also durch verschiedene anatomische Veränderungen bedingt sein. Zur echten Retinitis proliferans führen nur Blutungen, welche die Oberfläche der Papille berühren und eine Bindegewebe-Wucherung aus ihrem perivaskulären Bindegewebe auslösen.

Der Eisengehalt des Hämoglobins übt eine giftige Wirkung auf die Netzhaut aus. Die äußeren Netzhautschichten gehen unter, und Pigmentepithelien wandern in die Netzhaut ein. Auf diese Weise kann eine der Retinitis pigmentosa entsprechende Entartung eintreten.

---

6) **Normal pigmentierte und albinotische Iris**, von Prof. Dr. Ernst Fuchs.

Das Irisstroma ist bei Neugeborenen und sehr jungen Kindern pigmentfrei, die retinale Lage dagegen pigmentiert. Die mehr oder minder dunkle Färbung dieser Schicht hängt von der Farbe des Pigments und seiner gleichmäßigen oder zerstreuten Anordnung ab. Bei zerstreuter Anordnung, wobei die Gegend des Zellkerns freizubleiben pflegt, sieht man Lücken. Auch im späteren Alter sind die Pigmentierungen des Stromas und der retinalen Schicht voneinander unabhängig. Augen mit dunkel pigmentierten und unpigmentierten Regenbogenhäuten zeigen die verschiedenen Formen der Pigmentierung des retinalen Blattes in gleicher Häufigkeit. Die Durchleuchtbarkeit der Regenbogenhaut ist bedingt durch die Pigmentierung und Dicke des Stroma, durch die Dunkelheit der Pigmentkörner und ihre mehr oder weniger dichte Anordnung in der retinalen Lage. Eine wirklich gute Durchleuchtbarkeit wird nur bei mangelhafter Pigmentierung der retinalen Lage beobachtet.

Dem Verf. begegneten 13 Personen, welche sehr hell waren und angaben, in der Kindheit weiß gewesen zu sein. Von diesen hatten 10 durchleuchtbare Regenbogenhäute. Alle waren schwachsichtig und die meisten zeigten Nystagmus. Die Farbe der Regenbogenhaut war blau, blaugrün und einmal braun, der Hintergrund albinotisch. In einem Falle konnte anatomisch nachgewiesen werden, daß die vordere Grenzschicht der Regenbogenhaut schwach

pigmentiert war, und daß die Zellen der retinalen Lage sehr spärliches hellbraunes Pigment besonders im vorderen Abschnitt enthielten. Verf. bezeichnet diese Personen als Halbalbinos. Bei den drei andren, welche äußerlich den 10 glichen, konnte die Regenbogenhaut nicht durchleuchtet werden. Der Hintergrund war hell, aber nicht albinotisch, Sehschärfe gut, kein Nystagmus. Auch hier wurde bei einer Iridektomie ein Stückchen Iris gewonnen. Es zeigte normale, gleichmäßige Pigmentierung des retinalen Epithels. Diese 3 Personen waren sehr hell gefärbt, aber normale Menschen, keine Halbalbinos. Der Unterschied liegt in der Pigmentierung des retinalen Epithels (Durchleuchtbarkeit oder nicht) und in dem Verhalten der Sehschärfe (Nystagmus). Beide Formen stehen sich ohne Übergänge gegenüber. Eine Stufenleiter der Pigmentierung, die von dunkeläugigen Menschen zum Albino führt, gibt es nur für das Stromapigment, nicht für das Pigment des retinalen Epithels. Der Albinismus ist eine angeborene Mißbildung, die äußerlich ähnliche Hellfarbigkeit eine Eigentümlichkeit normaler Menschen. Wenn die Albinos durch fortschreitende Abnahme des Pigments aus hellfarbigen Menschen entständen, so müßten sie in den nördlichen Ländern häufiger sein, als in den südlichen. Das ist aber nicht der Fall.

---

7) **Der Conus in atypischer Richtung,** von Dr. Rudolf Tertsch in Wien. (Aus der Fuchs'schen Klinik.)

Bei einem 42jährigen Manne fand sich beiderseits ein Conus nach unten von $^1/_4$ P. D. Breite. Die anatomische Untersuchung ergab, daß die Lederhaut im Bereiche des Conus nur von einer die Fortsetzung der Aderhaut darstellenden dünnen Schicht straffen Bindegewebes überzogen war. Alle Augenhäute endeten in einer gewissen Entfernung vom Sehnervenloche. Am frühesten hörte die normale Struktur der Netzhaut auf. Sie bestand schließlich aus Faserschicht und einer einreihigen Lage von Zellen, welche im rechten Auge in die nach vorn umbiegende Pigmentzellenschicht überging. Als Ursache der Conusbildung wird eine Behinderung des Verschlusses der fötalen Augenspalte mit Faltenbildung am Rande der sekundären Augenblase angenommen. Ein stärkeres Breitenwachstum der Lederhaut im Bereiche des Conus bewirkte in geringem Grade eine Verbreiterung des Conus. Die Behinderung des Verschlusses der fötalen Augenspalte ist bisher nicht genügend für die Erklärung dieser Fälle herangezogen worden. Eine scharfe Grenze zwischen echtem Kolobom und Conus nach unten ist nicht zu ziehen.

---

8) **Epithel-Einschlüsse und Trachom,** von Privatdozent Dr. W. Löhlein in Greifswald.

Verf. erkennt die Identität der Einschluß-Blennorrhoe und des Trachoms und die ätiologische Bedeutung der Einschlüsse für das Trachom (Lindner) nicht an. Die Einschlüsse sind Mikroorganismen, die auf verschiedenen Schleimhäuten verhältnismäßig gutartige Entzündungen hervorrufen und von der Scheidenschleimhaut auf die Bindehaut Neugeborener übertragen Einschluß-Conjunctivitis verursachen können. Die Einschluß-Conjunctivitis ist beim Erwachsenen selten und tritt hier vielleicht einzeln unter dem Bilde eines „gutartigen“ oder „zweifelhaften Trachoms“ auf. Die Einschlüsse finden sich beim Trachom nicht selten, haben aber nur die Bedeutung eines Nebenbefundes.

Scheer.

II. The American Journal of ophthalmology. 1913. April.

1) **Bemerkungen über Löcher in der Macula lutea und Fovea centralis mit Bericht über einen neuen Fall,** von Adolf Alt in St. Louis.

Verletzung des Auges durch eine Explosion und Eindringen zweier Fremdkörper, die nicht entfernt werden konnten. Deshalb Entfernung des Auges und Beschreibung des mikroskopischen Befundes der Gegend der Macula, in der die Bildung eines Loches vor sich geht. Es handelt sich dabei um Entzündungs-Prozesse, die zu starker Schwellung und schließlich um Berstung der inneren Schichten der Netzhaut führen.

2) **Bericht über einen Fall von Ophthalmia sympathica, die sich 7 Tage nach der Operation entwickelte. Behandlung mit Neo-Salvarsan. Heilung,** von F. Phinizy Calhoun in Atlanta.

21jähriger Mann mit rezidivierender Iritis. Iridektomie. 7 Tage darauf beginnende Ophthalmie des andren Auges und daher Enukleation. Obgleich Wassermann negativ, — Anwendung von Neo-Salvarsan, nachdem alle andren Mittel die Verschlimmerung nicht aufgehalten hatten.

3) **Parinaud's Conjunctivitis,** von R. Argduaraz.

Granulation der Bindehaut, Schwellung der Lider, Schwellung der Lymphdrüsen und Fieber bilden den Symptomenkomplex des Leidens, Ursachen noch unbekannt, Behandlung symptomatisch.

4) **Ein Probiergestell mit einzelligem Probierrahmen,** von A. E. Ewing in St. Louis.

Um beim Bestimmen der Gläser der fertigen Brille möglichst angenäherte Verhältnisse zu erzielen, sind die Probiergläser auf einer Seite plan geschliffen und können daher in einer Zelle des Probiergestells kombiniert werden, wodurch dieses selbst auch leichter an Gewicht wird.

Juni.

1) **Neuritis optica infolge von Entzündung der Cellulae ethmoidales,** von M. H. Post in St. Louis.

Beschreibung eines Falles.

2) **Ein Fall von Augen-Tuberkulose mit bemerkenswerten astigmatischen Veränderungen,** von W. H. Shahan in St. Louis.

In einem Fall von Iritis tuberculosa, hat Verf. während 2 Jahren den Astigmatismus des Auges bemessen und gibt tabellarische Übersichten über seine Veränderungen während des Krankheitsverlaufes.

3) **Konkomittierende Konvergenz. Wert der Korrektion der Gläser bei ihrer Behandlung,** von D. F. Harbridge.

Verf. hält den Verlust der Fusion für eine Folge des Schielens und Hyperopie für ihre Ursache. Er rät bereits vom 2. Jahre ab die Hyperopie voll zu korrigieren, in schwereren Fällen unter Zuhilfenahme von Atropin. Letzteres wendete er Monate lang an. May.

III. British Medical Journal. 1912. 13. Juli.

Nystagmus der Bergleute, von Alfred C. Norman.

Als Ursache dieser Erkrankung nimmt Verf. das Zusammentreffen von drei Umständen an. Die unzureichende Beleuchtung in den Minen, die Notwendigkeit gebückter oder liegender Körperhaltung beim Arbeiten und Refraktions-Abweichungen. Was die erste Ursache angeht, so werde bei der geringen Beleuchtung die Fovea centralis, die bei herabgesetzter Beleuchtung weniger lichtempfindlich ist, als die übrigen Teile der Macula lutea, vom Seh-Akt ausgeschaltet und es kommt daher kein bestimmtes Fixieren, sondern mehr ein Abtasten der betrachteten Gegenstände durch die parazentralen Teile der Makula zustande. Was die zweite Ursache anlangt, so rufe die Notwendigkeit, den Blick ständig nach oben zu richten, eine Ermüdung der Recti superiores und damit eine Störung im Muskelgleichgewicht der Augen hervor. Daß aber diese beiden Umstände nicht die alleinigen Ursachen der Erkrankung sind, beweise, daß nur ein Prozentsatz der so Arbeitenden von dem Leiden befallen wird. Unter 90 % von diesen fand Verf. Refraktions-Anomalien, die er daher als das eigentlich auslösende Moment betrachtete.

19. Oktober.

Einige Bemerkungen und statistische Angaben über die Behandlung von 1305 Schulkindern, von Frank Moslan.

Es bedurften 1118 der Brillen, wobei es sich vorwiegend um Hyperopie und um hyperopischen Astigmatismus handelte. Der Verf. ist der Ansicht, daß die Kinder zu spät zur Untersuchung kommen, und daß es besser wäre, wenn die ersten Prüfungen mit dem 5. Lebensjahre ausgeführt würden. Auch plädiert er für eine häufige Wiederholung der Untersuchungen und wünscht, daß der Begriff normale Sehschärfe nicht zu weitherzig gefaßt wird. Myopen gibt er volle Korrektur nach Prüfung unter Atropin. Hyperopen teilt er in zwei Klassen: solche niederen Grades mit gutem Sehen und solche hohen Grades mit geringem Sehvermögen. Für letztere verlangt er häufige Nachuntersuchungen. May.

IV. South African Medical Record. 1912. Oktober.

Ein neues Instrument für die Behandlung der „Amblyopia ex anopsia", von W. Mulder in Durban.

Um zunächst einmal der Ursache des Leidens näher zu kommen, befaßt sich Verf. mit der Frage, ob die Amblyopie als eine Folge der Hyperopie und konkomitierender Konvergenz, oder ob sie als die Ursache des Schielens aufzufassen ist. Denn hiervon hängen die Aussichten für ihre Heilung ab. Die Ansichten der Autoren gehen diametral auseinander. Deshalb erscheinen dem Verf. statistische Angaben von Lagrange zur Entscheidung dieser Frage von großer Bedeutung. Dieser teilte die 600 Fälle, die er untersuchen ließ, in 3 Gruppen: eine solche mit alternierendem Schielen, eine solche mit permanentem Schielen, das sich bereits vor dem 3. Lebensjahr entwickelt hatte, und eine solche mit permanentem Schielen nach dem 3. Lebensjahre. Bei der ersten Gruppe fand er keine Amblyopie, bei der zweiten Gruppe war sie hochgradig. Bei der dritten Gruppe war sie geringeren Grades, aber um so höher, je länger das Schielen bestand. Deshalb kommt der Verf. zu dem Schluß, daß die Amblyopie als Folge des Schielens

zu betrachten ist, und daß die Ursache in der Hyperopie und im Astigmatismus liegen und ihrerseits die Entwicklung des Fusions-Vermögens, die erst im 3. Lebensjahre folgt, hemmt.

Unter den Behandlungsmethoden besteht die üblichste darin, daß man das gutsehende Auge verbindet; will man aber hiermit einen Erfolg erzielen, so muß es monatelang und ununterbrochen geschehen und das ist bei Kindern nicht zu erzielen, auch nicht gefahrlos für das gutsehende Auge. Verf. geht dann auf die Behandlung mit Hilfe des Worth'schen Amblyoskopes über und macht auf einen Mangel dieses Instrumentes aufmerksam.

Im amblyopischen Auge ist es die Fovea centralis, die an Funktion verloren hat, während die Funktionsfähigkeit der übrigen Partien erhalten geblieben ist. Nun ist der gelbe Fleck allein farbenempfindlich, die übrige Netzhaut mehr oder minder farbenblind, ebenso bestehen Unterschiede in der Lichtempfindlichkeit, die Peripherie der Netzhaut nimmt geringere Lichtstärken wahr (hat niederere Reizschwelle), als das Zentrum, aber dieses ist lichtempfindlicher. Im amblyopischen Auge hat sich das Kind gewöhnt mit parazentralen Stellen zu fixieren. Es besteht ein Überwiegen der Reizbarkeit peripherer Netzhautteile gegenüber dem Zentrum und dieser Umstand berücksichtigt Worth's Amblyoskop nicht. Deshalb hat Verf. einen Apparat gebaut, ähnlich dem Förster'schen Photometer, bei welchem das übende Auge nach farbigen Objekten der Rückwand blickt, die sowohl hinsichtlich der Größe wie der Farbe veränderlich sind, während ihre Helligkeit durch ein Diaphragma in der Frontwand reguliert wird. May.

Vermischtes.

In dem zweiten Rundschreiben des XII. internat. Ophthalmologen-Kongresses (St. Petersburg, 28. Juli bis 2. August 1914), das Mitte Dezember 1913 in meine Hände gelangt ist, steht das folgende:

„Das Ministerium des Innern hat die unbehinderte Zulassung der israelitischen Mitglieder des Kongresses bewilligt, es wird jedoch verlangt, daß in St. Petersburg durch das Zentralbureau auf dem Paß der israelitischen Mitglieder ein Vermerk gemacht werde über die Dauer der Berechtigung innerhalb der Reichsgrenzen zu leben. Als letzter Termin für den Aufenthalt in Rußland wird wohl der 28./15. September zu gelten haben, mit welchem Tage ja auch die Vergünstigungen der Reise aufhören."

Noch niemals sind auf einem internationalen Ophthalmologen-Kongreß derartige Beschränkungen vorgekommen. Sie bilden einen groben Verstoß gegen die Kollegialität und gegen die Freiheit der Wissenschaft.

Ich habe das zweite Rundschreiben mit der Niederlegung meines Amtes, als korrespondierendes Mitglied des Kongresses für Deutschland, beantwortet. Mehrere ausgezeichnete Fachgenossen haben dasselbe getan. Es sind erst wenige Tage seit dem Eintreffen des Rundschreibens verstrichen. Ich hoffe, daß die übrigen korrespondierenden Mitglieder sehr bald den gleichen Schritt tun werden. Ich hoffe ferner, daß überhaupt niemand diesen XII. internationalen Ophthalmologen-Kongreß besuchen werde.

Julius Hirschberg.

Bibliographie.

1) Über spontane Ruptur des Augapfels, von Prof. W. Dolganoff. (Die Therapie der Gegenwart. 1913. Juli.) Verf. stellt die Behauptung auf, daß spontane Rupturen des Augapfels, die nicht durch eine äußere Kraft, sondern durch eine von innen wirkende hervorgerufen werden, gar nicht existieren. Alle bisher beobachteten Fälle von Ruptur des Augapfels müssen in verschiedene Rubriken verteilt werden, je nach ihren individuellen Merkmalen und den hervorrufenden Ursachen. Die ungenügend begründete Frage der sog. spontanen Ruptur des Augapfels darf nicht mehr diskutiert werden. Dagegen bedarf die Frage der Ruptur des Augapfels im allgemeinen zur Aufklärung ihrer Ätiologie und ihres Mechanismus neuer klinischer Beobachtungen und experimenteller Untersuchungen.

2) Ätiologische Beiträge zur Kenntnis der typischen Keratitis parenchymatosa, von Wilhelm Wahl. (Inaug.-Dissert. Tübingen, 1913.) In den 80 veröffentlichten Fällen ist das männliche Geschlecht wenig stärker beteiligt, als das weibliche (Männer 51,25 $^0/_0$, Weiber 48,75 $^0/_0$). Die meisten Erkrankungen fallen in das 6. bis 15. Lebensjahr. In 67 Fällen waren beide Augen erkrankt, in 13 Fällen nur eines der Augen. Die weitaus größte Mehrzahl der Fälle wies hereditäre Lues als Ätiologie auf. 2 Fälle hatten nach der Anamnese Lues in früheren Jahren akquiriert. In 3 Fällen war die Ätiologie sicher, oder doch mit größter Wahrscheinlichkeit, Tuberkulose. Wassermann war positiv in 61 Fällen = 81,3 $^0/_0$, negativ in 14 Fällen = 18,7 $^0/_0$. Die Therapie bestand bei 44 Fällen in einer Inunktionskur, in 24 Fällen in einer Kombination von Unguentum cinereum und Salvarsan; in 8 Fällen in Salvarsan-Injektionen allein. 2 Fälle wurden mit Jodkalium allein behandelt. Salvarsan hat keine günstigeren Resultate, als die Quecksilber-Behandlung ergeben.

3) Erfahrungen mit dem Innenpol-Magneten und einige Bemerkungen über Sideroskop-Untersuchungen, von Hans Lampé. (Inaug.-Dissert. Tübingen, 1913.) Verf. findet als Resultat der vorliegenden Arbeit, daß der Innenpol-Magnet dank seiner genialen Konstruktion, durch seine große magnetische Kraftentfaltung und durch die fehlenden Mängel andrer Riesenmagnete diesen zum mindesten gleichwertig, wenn nicht überlegen ist. Durch die Einführung des Mellinger-Klingelfuß'schen Apparates in die Augenheilkunde haben sich seine Erfinder ein großes Verdienst um die Förderung der Magnet-Operationen erworben. Natürlich kommen bei der Betrachtung des Erfolges, d. h. des nach der Operation resultierenden Sehvermögens, außer der Güte des Apparates und dem Geschicke des Operateurs noch andre Punkte in Betracht, so vor allem welche Teile des Auges durch den eindringenden Splitter verletzt und beschädigt wurden, die Sepsis, bzw. Asepsie des Splitters, seine Größe und endlich die Zeit, die zwischen Verletzung und Operation liegt. Gestützt auf seine Erfahrungen bestätigt Verf. die guten Resultate, die auch von andrer Seite angegeben werden.

4) Die Wirkung der subkonjunktivalen Kochsalz-Injektionen bei den intraokularen Komplikationen der hochgradigen Myopie, von Arno Wallwitz. (Inaug.-Dissert. Rostock, 1913.) Das Wesen der subkonjunktivalen Kochsalz-Injektionen ist in einer Erhöhung der Stoffwechselvorgänge, bzw. der Zelltätigkeit im Augeninnern zu suchen, woraus ohne weiteres eine Beschleunigung oder aber zum mindesten eine Anregung der Resorption resultieren dürfte. Man hat heutzutage, wenigstens in Deutsch-

land, die Sublimat-Injektionen gänzlich zugunsten der Injektionen von Kochsalzlösungen verlassen Verf. hat aus den Krankengeschichten der letzten Jahre 28 Fälle von hochgradiger Myopie herausgesucht. Es wurden in diesen Fällen meist physiologische Kochsalzlösungen, hin und wieder 2%ige, und zwar jedesmal 4 bis 5 Teilstriche einer Pravaz'schen Spritze injiziert. Injiziert wurde fast durchweg auf beiden Augen immer abwechselnd, bis beiderseits 6 bis 7 Injektionen gemacht waren. Von den 28 Fällen waren 22 durch Macula-Veränderungen und 18 durch Glaskörper-Trübungen kompliziert, in 11 Fällen fand sich außerdem noch starke Konusbildung. Es stellte sich nun heraus, daß von den 28 Fällen 21, das heißt 75%, eine deutliche Verbesserung der Sehschärfe zeigten, während 5, das heißt 21,5%, unverändert blieben und 1 Fall, das heißt 3,5%, eine geringe Verschlechterung darbot.

5) Soll die Anstellung besonderer Schul-Augenärzte empfohlen und angestrebt werden? von Dr. Moritz Teich. (Der Schularzt. 1913. 11. Jahrgang. Nr. 6.) Verf. will durch seine zum größten Teile sehr richtigen Ausführungen die These beweisen, daß die Anstellung besonderer Schul-Augenärzte notwendig sei, und daß sie schon jetzt angestrebt und organisatorisch gesichert werden soll. Er sucht nachzuweisen, daß der Institution des Schul-Augenarztes eine ausgesprochen humanitäre und volkswirtschaftliche Bedeutung zukommt.

6) Anatomische Untersuchungen bei vier Fällen von hochgradiger Myopie im Hinblick auf das Vorhandensein von Lakunenbildung im Sehnerven, von Helmut Haist. (Inaug.-Dissert. Tübingen, 1912.) In allen 4 Fällen haben sich Vakuolen im Sehnerven gefunden, die mit den von Schnabel bei Glaukom gefundenen größte Ähnlichkeit haben.

7) Zur Blennorrhoe-Prophylaxe am Neugeborenen, von G. Weidenbaum. (Petersb. med. Zeitschr. 1913. Nr. 11.) Verf. hat durch Versuche am eigenen Auge nachgewiesen, daß das Kal. nitr. als Konstituens für Arg. nitr.-Pastillen durchaus zulässig war, und diese Pastillen auch für die Herstellung von Augentropfen gut verwendbar sein mußten. Die Firma Merck in Darmstadt hat die gewünschten Pastillen von 0,1 Arg. nitr. mit einem Gehalte von 0,1 Kal. nitr. hergestellt und so ein bequem handliches Präparat für die schnelle Herstellung von Lapislösung geliefert. Die Pastillen lösen sich in zimmerkaltem Wasser in etwa $3^1/_2$ Minuten, in angewärmtem Wasser viel schneller.

8) Augenschädigungen durch Beobachtung der Sonnenfinsternis am 17. April 1912, von Reinhold Wendler. (Inaug.-Dissert. Tübingen, 1912.) Verf. berichtet über 39 Fälle eigner Beobachtung. Auf beiden Augen geschädigt wurden 15 Individuen, einseitig rechts 16, einseitig links 8 Augen, im ganzen also 54 Augen. Die weitaus überwiegende Zahl — von 54 Augen 53 — zeigte einen von der Norm abweichenden, als pathologisch verändert anzusehenden Augenbefund. Davon war in 37 Fällen die Sehschärfe für die Ferne gleichzeitig mehr oder weniger geschädigt, in 16 bestand normale zentrale Sehschärfe für die Ferne. Nur ein Fall zeigte eine Schädigung der Sehschärfe bei völlig normalem Augenhintergrund Die Veränderungen sind in sämtlichen Fällen auf die Macula lutea und die Fovea centralis mit ihrer nächsten Umgebung beschränkt.

9) Über die Höhe des Hirndruckes bei einigen Augenkrankheiten, von Prof. Heine. (Münchener med. Wochenschr. 1913. Nr. 24.) In 25 Fällen von „neurotischen Korneal-Affektionen“ war Hirndruck-Steigerung nur dreimal nicht zu konstatieren. F. Mendel.

10) Zur Chemotherapie der luetischen Keratitis, von Dr. P. v. Szily in Pest. (Wiener med. Wochenschr. 1913. Nr. 15.) Verf. befürwortet die von ihm postulierte Intensiv-Behandlung der luetischen Augen-Erkrankungen durch intravenöse Salvarsan-Applikation. Dieselbe ist nicht allein bei der luetischen Keratitis auszuführen, sondern auch bei den im Frühstadium der Lues besonders häufigen Nervenschädigungen, also auch bei der Atrophie der Sehnerven. Vier durch intravenöse Salvarsan-Injektion geheilte Fälle von Keratitis luetica werden mitgeteilt.

11) Zweiundzwanzigster Bericht über die Abteilung für Augenkranke im Landes-Spitale zu Laibach (vom 1. Januar bis 31. Dezember 1912), von Primärarzt Dr. Emil Bock. 1697 Augenkranke (771 Männer, 851 Weiber); 147 Star-Operationen, und zwar 77 Star-Ausziehungen mit dem Lappenschnitt, 18 Star-Ausziehungen mit dem Lanzenschnitt, 52 Zerschneidungen des Stares; 3 Star-Operationen mit dem Lappenschnitt hatten keinen Erfolg, und zwar in einem Falle wegen Wundsprengung bei einem Anfalle von Delirium, in einem zweiten Falle wegen Regenbogenhaut-Entzündung im Verlaufe einer Lungen-Entzündung und in einem dritten Falle wegen Wundeiterung durch einen vor 2 Tagen aufgetretenen Schnupfen bedingt. Der Bericht wird mit einer Beschreibung des im Herbst 1912 fertiggestellten Neubau der mit dem alten Pavillon in Verbindung gebracht wurde, eingeleitet. Gegenwärtig hat die Augen-Abteilung Platz für 118 Kranke und 22 Wartepersonen.

12) Initialsklerose an der Caruncula lacrimalis, von Dr. Fanny Jampolski. (Universitäts-Augenklinik des Prof. Fuchs.) (Wiener klin. Wochenschr. 1913. Nr. 17.) Einer Hebamme war beim Entbinden einer syphilitischen Frau Fruchtwasser in das linke Auge gespritzt; 5 Wochen später starke Reiz-Erscheinungen, Primär-Affekt an der Karunkel, Schwellung und Schmerzhaftigkeit der Präaurikular-Drüse, Spirochaetae pallidae in einem Abstrichpräparat von dem Geschwür; zwei Salvarsan-Injektionen brachten den lokalen Krankheitsprozeß zum Verschwinden; Sekundär-Erscheinungen waren, solange die Patientin in Beobachtung geblieben war, nicht aufgetreten.

13) Über Lokal-Anästhesie am Auge mit besonderer Rücksicht auf Eusemin, von Regierungsrat Dr. H. Adler in Wien. (Allgem. Wiener mediz. Zeitung. 1913. Nr. 6.) Das Eusemin, eine Lösung von Kokain mit Adrenalin, sterilisiert in zugeschmolzenen Phiolen hergestellt, wird vom Verf. als ein gutes und gefahrlos verwendbares Lokal-Anästhetikum bei Augen-Operationen empfohlen; die wichtigsten Indikationen zur Verwendung dieses Mittels werden angeführt und die Injektionstechnik und die Art der Anwendung der Injektion bei einzelnen Operationen besprochen. Schenkl.

14) Über die Verordnung von Gläsern bei Personen, die ein künstliches Auge tragen, von Dr. R. Coulomb. (Archives d'Ophtalmologie. Oktober 1912.) Wenn das künstliche Auge zu klein erscheint, verordnet man ein leichtes Konvexglas (+ 2 oder 3 Dioptrien); wenn es zu groß oder hervorspringend ist, ein mehr oder weniger starkes Konkavglas.

15) Über Augen-Untersuchungen bei Schulkindern, von Prof. Dr. Gastpar. (Münch. med. Wochenschr. 1913. Nr. 12.) Beschreibung eines Apparates, den Verf. für Schul-Untersuchungen konstruiert hat. Er ist an 35000 Kindern mit Erfolg erprobt. F. Mendel.

Um Einsendung von Separat-Abzügen wird gebeten (Berlin NW. 26 Schiffbauerdamm).

Verlag von Veit & Comp. in Leipzig. — Druck von Metzger & Wittig in Leipzig.

Centralblatt
für praktische
AUGENHEILKUNDE.

Herausgegeben von

Prof. Dr. J. Hirschberg, Geh. Med.-Rat, in Berlin.

Monatlich ein Heft. Preis des Jahrganges 12 Mark. Zu beziehen durch alle Buchhandlungen des In- und Auslandes und die Postanstalten des Deutschen Reiches.

Supplement zum Jahrgang 1913.

Gesellschaftsberichte.

1) Bericht über die 39. Versammlung der Ophthalmologischen Gesellschaft, Heidelberg 1913. Redigiert durch A. Wagenmann.

Erste wissenschaftliche Sitzung vom 15. Mai 1913 vorm.

Vorsitzender: Herr Axenfeld.

1. Zur Anatomie des albinotischen Menschenauges, von Elschnig in Prag.

Vortr. bestätigt nach der anatomischen Untersuchung des Augenpaares eines albinotischen Mädchens, daß die Uvea pigmentlos ist. Ausschließlich das retinale Epithel ist im albinotischen Auge pigmentführend, während die Art der Pigmentierung wesentlich von der des normalen Auges abweicht.

Am wichtigsten war das Fehlen einer Fovea centralis; eine Differenzierung wie im normalen Auge ist nicht vorhanden. Ophthalmoskopisch war bei 6 albinotischen Patienten, die mit großer Sorgfalt untersucht wurden, eine Fovea nicht zu sehen.

In der Diskussion berichtet v. Hippel, daß er Fovealbefunde anatomisch erhoben hat, die einen Übergang in die Foveabildung darstellen. Seefelder. Schreiber.

2. Untersuchungen über Anaphylaxie am Auge, von Zade in Heidelberg.

Durch einmalige Einverleibung einer geringen Menge von artfremdem Eiweiß (Sensibilisierung) wird nach Ablauf einer gewissen Frist (Inkubationszeit) der Körper so umgestimmt, daß nun eine zweite Injektion desselben Eiweißstoffes (Reïnjektion) schwere Vergiftungs-Erscheinungen auslöst. Dabei wird ein Gift, das Anaphylotoxin, gebildet. Dieses läßt sich durch Extraktion einer an Keratitis anaphylactica erkrankten Hornhaut gewinnen und bewirkt injiziert schwere Entzündungen. Das klinische Bild der Keratitis anaphylactica war meist das einer ulcerierenden und nekrotisierenden Entzündung, nur einmal die von Wessely beschriebene Keratitis parenchymatosa. Bestimmte Krankheitsbilder können jetzt noch nicht als anaphylaktische aufgefaßt werden.

3. Anaphylaktische Versuche mit Augen-Bakterien, von Grüter in Marburg.

Versuche mit Xerose-Bazillen ergaben: Es gibt für Xerose-Bazillen eine echte aktive und eine passive Anaphylaxie. Ausgelöst wird der anaphylaktische Anfall nur durch den Stamm, der zur Sensibilisierung diente. Eine lokale anaphylaktische Entzündung am Kaninchen-Auge ließ sich mit Bakterien-Antigen nicht hervorrufen und ebensowenig gelingt es, im Blute die Bildung von bakteriellen anaphylaktischen Reaktionskörpern bei entzündlichen Prozessen am Menschen-Auge (Ulcus serpens) nachzuweisen.

In der Diskussion sprechen Krusius, Köllner, Wessely, Schieck, Igersheimer, v. Szily, die die Ergebnisse der Vortr. zu 2 und 3 angreifen.

4. Über sympathische Ophthalmie und juvenile Katarakt. (Das Abderhalden'sche Dialysier-Verfahren bei diesen beiden Erkrankungen sowie bei Keratitis parenchymatosa), von v. Hippel in Halle.

In 8 Fällen von sympathischer Ophthalmie reagierte das Serum gegenüber Uveal-Gewebe 3 mal positiv, 5 mal negativ. Zur Diagnosen-Stellung,

Prognose, Theorie der Erkrankung nützt die Methode noch nichts. In einem Falle von Katarakt bei einem 10 Monate alten Kinde mit Tetanie und Rhachitis, das unter Krämpfen rasch erblindet war, war die Reaktion bei Schilddrüse und Nebenniere schwach positiv, sonst negativ. Bei der Sektion fanden sich Schilddrüse und Nebenniere erkrankt.

Bei einem Falle von Keratitis parenchymatosa fiel das Dialysat eines heraustrepanierten Hornhautstückchens mit dem Serum des Patienten positiv aus, mit normaler Hornhaut negativ. Es sind weitere zahlreiche Versuche nötig, ehe Schlüsse gezogen werden können.

5. Die Untersuchungs-Methoden nach Abderhalden in der Augenheilkunde, von Gebb in Greifswald.

Das Dialysier-Verfahren brachte keine Aufklärung, ob sich das Serum von normalen Menschen und solchen mit Alterstar unterscheiden läßt. Dagegen zeigte sich mit der optischen Methode ein Unterschied.

Diskussion: Kümmel, Hegner, Elschnig, Goldschmidt.

6. Zur Entwicklung der Sehsphäre (mit Demonstrationen), von G. Lenz in Breslau.

Vortr. untersuchte, ob es möglich ist, nach Aufzucht von Tieren unter abnormen optischen Bedingungen Veränderungen in der Sehsphäre nachzuweisen. Es gelang dies bei Kaninchen, die von der Geburt an 13 Monate lang in reinblauem Lichte aufgewachsen waren und sich sonst normal entwickelt hatten. Es fand sich eine Rarefikation der Ganglienzellen in der Lamina pyramidalis. Die Veränderungen entsprechen denen, die Vortr. bei zentraler Farbenblindheit des Menschen fand.

Diskussion: Bernheimer, Seefelder.

7. Über juvenile Gefäß-Erkrankungen des Auges (mit Demonstrationen), von W. Gilbert in München.

Das Wesentlichste an den vom Vortr. anatomisch untersuchten 3 Fällen war das klinisch auffallend starke Hervortreten der Erkrankung des vorderen Uvealtractus. Histologisch war das Wichtigste eine phlebitische Infiltration der Zentralvene oder ihrer Äste, zu der hyaline Entartung der Irisgefäße trat. Vorwiegend war, abweichend von den typischen Fällen retinaler Periphlebitis, der Stamm der Zentralvene hinter der Lamina Sitz der Erkrankung. Nach den Beobachtungen des Vortr. scheint es auch eine juvenile Opticusatrophie zu geben, die durch Gefäß-Veränderungen bedingt ist. Tuberkulose scheint in allen Fällen als Ursache erwiesen.

Diskussion: Straub, Fuchs, Schieck, Siegrist.

8. Über rezidivierende Epithel-Erosion infolge von Epithelveränderungen und über Epithelstreifen in der Hornhaut (mit Demonstrationen), von A. v. Szily in Freiburg i. Br.

Vortr. berichtet über einige Fälle von Ablösung des Hornhaut-Epithels, sog. Disjunctio epithelii, die völlig unter dem Bilde der rezidivierenden Hornhauterosionen verlaufend, auf endokularer Grundlage in Augen mit relativ guter Sehschärfe entstanden sind. Als Ursache der Epithel-Lockerung ist eine Erkrankung des Hornhaut-Endothels anzunehmen. Diese war in des Vortr. Fällen zum Teil durch Verletzung bei Operationen, durch die luxierte Linse entstanden.

Ferner beobachtete Vortr. bei einem Bäcker feine Streifen und graue Punkte im Hornhautepithel.

Diskussion: Hamburger, Salzer, Rados, Birch-Hirschfeld, Wicherkiewicz, Schreiber, Purtscher.

9. Über die relative Ruhelage der Augen, von Bielschowsky in Marburg.

Die relative Ruhelage bedeutet die Lage der Augen relativ zueinander, unbeeinflußt von allen gegensinnigen, dem Fusions-Zwange entspringenden Innervationen. Um das Beobachtungshindernis auszuschalten, das durch die Resistenz der vom Fusionszwang unterhaltenen Ausgleichs-Innervation gebildet wird, untersuchte Vortr. 289 Fälle, die ihren binokularen Sehakt seit längerer oder kürzerer Zeit eingebüßt hatten. Scheinbar parallele Stellung mit sehr kleinen Ablenkungen bis zu $1^1/_2{}^0$ hatten $20-25^0/_0$ der Gesamtzahl, meist waren es Divergenzen mit kleinen Vertikal-Ablenkungen und einige Konvergenzen. $60-70^0/_0$ zeigten Divergenz als Ruhelage und zwar $50^0/_0$ Divergenz von mehr als 6^0, in $5-10^0/_0$ war sie mit Vertikal-Divergenz kombiniert.

Konvergente Ruhelage fand sich nur in $10^0/_0$, meist bei Jugendlichen. In je jüngeren Jahren der Verlust des binokularen Sehens erfolgt, um so mehr besteht die Möglichkeit des Entstehens von Konvergenz-Schielen. In der ersten Zeit nach Verlust des binokularen Sehens finden sich bei weitem nicht so viel Divergenzen namentlich höheren Grades, als mehrere Jahre später.

120 Fälle zeichneten sich durch auffallende Unbeständigkeit ihrer Schielstellung, besonders durch Schwankungen in vertikaler Richtung aus. Sie zeigten sich besonders bei den höhergradigen Schielstellungen. Diese nervöse Anomalie ist durchaus nicht an einseitige Amblyopie gebunden. Der Nachweis des Einflusses von Belichtungsdifferenzen auf diese Bewegungen zeigt die Zugehörigkeit zu der vom Vortr. beschriebenen alternierenden Hyperphorie, bzw. dissoziiertem Aufwärtsschielen.

Diskussion: Cords, Straub, Loewenstein.

10. Einiges über Augensymptome bei der progressiven Paralyse, von W. Uhthoff in Breslau.

Vortr. geht nur auf einige umstrittene Punkte ein, stellt falche Annahmen richtig.

Bei der Sehnerven-Atrophie infolge der progressiven Paralyse ($8^0/_0$) liegt ein analoger Prozeß vor, wie bei der Tabes. Vortr. glaubt nicht, daß neuritische und perineuritische Prozesse der optischen Leitungsbahnen oder Gefäßveränderungen als das Primäre, die Atrophie des Opticus sekundär Bedingende anzusehen sind.

Neuritis optici, Hyperämie der Papillen (je $2^0/_0$) gehören nicht zum Krankheitsbilde der Paralyse, sprechen ebenso wie Stauungspapille für anderweitige Komplikationen.

Krankhafte Befunde in der Retina und Chorioidea sind bei Paralyse selten ($1{,}5^0/_0$) und beruhen wohl auf früherer Syphilis. Auch die von Kuhnt und Wokenius angegebenen Makular-Veränderungen ohne Sehstörung hat Vortr. nicht beobachtet.

Die von Klein beschriebene Retinitis paralytica kann als pathologische Erscheinung nicht bestätigt werden.

Heteronyme Hemianopsie fehlte in des Vortr. Material ganz, homonyme war sehr selten ($0{,}5^0/_0$).

Die Augenmuskel-Lähmungen (10 %) zeigen große Analogien zu den tabischen, sind zum Teil direkt tabische Muskelstörungen.

Reflektorische Pupillen-Lichtstarre bestand in 44 %, in 8 % war die Reaktion minimal, in 16 % träge. In 9 % fehlte dazu die Konvergenzreaktion. Häufig war eine Differenz der Pupillengröße (22 %), im allgemeinen ist sie nach der Statistik dabei häufiger.

Entrundung der Pupille ist häufig, ohne charakteristisch zu sein.

Diskussion: Levinsohn, Kuhnt, Goldzieher, Gutmann.

Zweite wissenschaftliche Sitzung vom 16. Mai 1913 vorm.

Vorsitzender: Herr Nordenson aus Stockholm.

11. Über das Glaukom der Jugendlichen, von W. Löhlein in Greifswald.

Aus 82 fremden und 10 eigenen Beobachtungen zieht Vortr. seine Schlüsse. Das jugendliche Glaukom unterscheidet sich von dem des späteren Alters zunächst durch auffälliges Überwiegen des männlichen Geschlechtes. Ferner durch die abnorm hohe Zahl der Myopen (50 % statt 15 %), durch das Überwiegen des einfachen Glaukom über das hämostatische (62 % statt 30 %). Vertiefte Vorderkammer ist kein konstantes Symptom des jugendlichen Glaukom, doch ist primäres Glaukom mit vertiefter Vorderkammer bisher nur bei Jugendlichen beobachtet. Ferner findet sich vertiefte Vorderkammer in $^1/_5$ der Fälle, normale in einem weiteren $^1/_5$ bei Glaucoma simplex, bei Glaucoma inflammat. bleibt die Abflachung der Vorderkammer in $^1/_4$ der Fälle aus.

Daß Heredität bei juvenilem Glaukom von größter Bedeutung ist, zeigten in 50 % begleitende Hemmungs-Mißbildungen. Das juvenile Glaukom fügt sich zwischen Hydrophthalmus und Glaukom der Erwachsenen zwanglos ein, indem ein Teil der Fälle als Folge-Erscheinungen angeborener Anomalien seine Erklärung findet, während der andre als frühzeitiges Altersglaukom gedeutet werden muß.

Diskussion: Gilbert, Fuchs, Hirschberg, Sattler, Levinsohn, Wicherkiewicz, Vossius, Seefelder, Fleischer, Lauber, Wessely, Hamburger.

12. Über refraktometrische Beziehungen zwischen Kammerwasser, Glaskörper und Cerebrospinal-Flüssigkeit, von Hallauer in Basel.

Untersuchungen mit dem Abbe'schen Refraktometer bei 102 von Leichen gewonnenen, entsprechenden Flüssigkeiten ergaben bei einer Temperatur von 18° für den Glaskörper 1,3345—1,3355, nur in 2 Fällen (Lungen-Tuberkulose und jugendliche Diabetes) wurde die obere Grenze überschritten. Die Kurve des Kammerwassers hält sich in der Hauptsache zwischen 1,335—1,336. Für die Cerebrospinal-Flüssigkeit liegen die Brechungsexponenten in größeren Breiten, in 63 % innerhalb 1,3355—1,3365, in 6 % darunter, in 31 % darüber.

Im ganzen fällt die große Stabilität der Glaskörper- und Kammerwasserrefraktionen auf, während die Cerebrospinal-Flüssigkeit sich weniger geschützt gegen krankhafte Einflüsse zeigt.

Alle drei demselben Körper entnommenen Flüssigkeiten zeigen einen hohen Index bei Erkrankungen mit hyperämisch-venösen Zuständen, wie

Lungen-Emphysem, Pneumonie mit Nephritis, Karzinom. Der Bedeutung dieser Erscheinung wird Vortr. später näher treten.

13. Beiträge zur Ernährung des Auges (mit Demonstrationen), von Hamburger in Berlin.

Vortr. bespricht an Hand von Demonstrationen einige Beobachtungen, die er mit vital färbenden Substanzen angestellt hat.

Der erste Befund war Rotfärbung einer Kaninchenlinse mit Neutralrot nur im Bereich der Pupille, die im zweiten Falle durch Iridektomie erweitert war. Dies spricht für den vom Vortr. angenommenen wasserdichten Ventilverschluß zwischen Vorder- und Hinterkammer.

Der Versuch, Ersatz des Kammerwassers durch 1—2 %ige Lösung von Neutralrot, gelang auch an einem 24 Stunden toten Tiere, ist dadurch einwandfrei.

Im Sinne des Ventilverschlusses deutet Vortr. einen von Heine demonstrierten Fall von Napfkuchen-Iris.

Eine zweite Beobachtung betrifft die Entstehung künstlichen Glaukoms, das Vortr. durch Nigrosin-Einspritzung in die vordere Kammer erreichte.

Drittens führt Vortr. eine elektive, vitale Färbung des Descemet'schen Endothels mit 2 % indigschwefelsaurem Natron vor. Es zeigt sich darin eine Beteiligung der Hornhaut an der Resorption des Kammerwassers.

Die vierte Demonstration spricht gegen die Annahme von Filtrationsnarben, sie zeigt die Narben weniger durchgängig, als die Umgebung, nicht leichter.

Diskussion: Rados, Gutmann, Seefelder, Elschnig, Wessely, Fuchs.

14. Experimentelle und klinische Versuche zur Serum-Therapie bei eitrigen Augen-Entzündungen, von Solm in Frankfurt a. M.

Vortr. schließt, daß schwere eitrige Infektionen im Tierexperiment durch die Serum-Therapie weder durch den Mund noch unter Umgehung des Darmkanals zu beeinflussen sind. Beim Menschen konnte eine ausgesprochene Panophthalmie und Fälle beginnender Panopthalmie durch Serumgaben durch den Mund geheilt werden. Die Gaben durch den Mund wirkten besser, sie müssen möglichst sofort beginnen und bis zur Heilung in Dosen von 10 bis 25 ccm täglich gegeben werden. Bei der Prophylaxe verdient die subkutane Vorbehandlung den Vorzug.

15. Zur Therapie der Netzhaut-Ablösung, von Birch-Hirschfeld in Leipzig.

Vortr. berichtet über den Verlauf bei nach seiner Methode behandelten Fällen. Er punktiert mit einer scharfen Kanüle die subretinale Flüssigkeit möglichst tangential, saugt die Flüssigkeit langsam an. Dann wird die Netzhaut durchbohrt und die subretinale Flüssigkeit allein oder bis zur Hälfte mit Kochsalzlösung verdünnt oder die Kochsalzlösung allein in den Glaskörper gespritzt. Die abgesaugte Menge schwankte zwischen 0,4 und 1,5 ccm, die injizierte muß etwas größer sein. Nachbehandlung, Bettruhe, Fuchs'sches Gitter.

Von 30 länger als 1 Jahr (bis $2^1/_2$ Jahre) beobachteten Fällen zeigten 11 wesentliche Besserung bei dem Befunde der Retinitis striata, bei 9 war keine Besserung, bei 10 eine Verschlechterung eingetreten.

In allen Fällen bestand die Ablösung längere Zeit ($^1/_4$—2 Jahre), 2 mal

nach Trauma, 24 mal spontan entstanden, davon 17 mal an myopischen Augen.

Der Vergleich mit andren Methoden spricht zugunsten der neuen Behandlung. Nicht-operieren würde Vortr. 1. bei zu flacher oder zu wenig peripherer Ablösung, 2. wenn durch Trübung der Medien eine genaue Überwachung mit dem Augenspiegel nicht möglich ist, 3. Fälle mit Hypotonie, 4. Fälle mit Netzhautriß.

Diskussion: Elschnig, Löhlein, v. Hippel, Pagenstecher.

16. Chinin-Wirkung auf Bindehaut und Hornhaut, von A. Leber in Göttingen.

Die Wirkung von 1 %igen Einträuflungen salzsauren Chinins war bei Trachom anfänglich günstig, ohne volle Heilung. Objektiv zeigten sich Veränderungen der Einschlußzellen. Befriedigender war die Wirkung von 1 % Äthylhydrokupreïn (der Base in Öl, des Salzes in Wasser) beim Ulcus corneae serpens. Weitere Beobachtungen sollen Klarheit bringen.

Diskussion: Loehlein, Goldschmidt.

17. Weitere Erfahrungen in der Behandlung des Ulcus serpens mit dem Dampf-Kauter und der Dakryocystitis mit Jodtinktur-Injektionen, von Wessely in Würzburg.

Bei schweren fortschreitenden Formen des Ulcus serpens wendet Vortr. seinen Dampf-Kauter an, der zartere Narben und damit bessere Sehschärfe hinterläßt, als der Galvanokauter. Nur die Heilungsdauer ist verlängert. Vortr. ist bei Ulcus serpens gegen Verband und Wärme, beizt nach der Kauterisation mit Arg. nitr., event. wird der Tränensack entfernt.

Bei der Behandlung nicht phlegmonöser Dakryocystitis sah Vortr. gute Erfolge von Injektion von Jodtinktur in den Tränensack. Über Dauer-Erfolge kann noch nicht berichtet werden, da die vergangene Zeit zu kurz ist.

18. Die Therapie der Dakryostenose durch Eröffnung des Tränensackes von der Nase aus, von J. West in Berlin.

Nach einigen historischen Bemerkungen schildert Vortr. sein bekanntes Verfahren. Unter lokaler Betäubung wird unter Schonung der unteren Muschel, die den Tränenwulst deckende Schleimhaut entfernt und ein Stück vom aufsteigenden Kiefer-Aste und vom Os lacrimale weg gemeißelt, wobei der Tränensack an der lateralen Wand freigelegt wird. Dann wird die nasale Wand des Sackes weggeschnitten und eine neue künstliche direkte Verbindung zwischen Auge und Nase oberhalb der intakten unteren Muschel hergestellt.

In 90 % der 119 operierten Fälle heilte danach die Dakryostenose ohne äußere Narbe, mit Wiederherstellung der physiolog. Funktion der Tränenwege.

Diskussion: Cords, Axenfeld, Wickerkiewicz, Kuhnt, Vossius, Holth, Gutmann, Hirschberg, Goldzieher, Schreiber.

Dritte wissenschaftliche Sitzung vom 16. Mai 1913 nachm.

Vorsitzender: Herr Wessely in Würzburg.

19. Weitere Erfahrungen mit Sclerektomia praeaequat. bei Netzhaut-Ablösung und Myopie, von S. Holth in Christiania.

Nach Demonstration eines neuen Trepans und einer Trepan-Zange berichtet Vortr. über seine Ergebnisse. Er hält die Sclerotomia prae-aequatorialis angezeigt bei höherer Myopie ohne Netzhaut-Ablösung. Nur in den Fällen,

in denen sich ein Staphyloma posticum findet, wird eine Verkürzung der Längsachse um $^1/_3$—$3^2/_3$ mm erreicht, so daß die Myopie um 1—11 Dioptr. abnimmt. Wegen Myopie allein sollte die Operation nicht ausgeführt werden, sondern nur, wenn Photopsien und heftige Mouches volantes eine bevorstehende Netzhaut-Ablösung ankündigen.

Es ist möglich, daß durch die Operation vorgebeugt werden kann. Vor allem ist die Operation bei Netzhaut-Ablösung angezeigt. In Fällen mit Netzhautrissen kann sie versucht werden, in Fällen ohne Netzhautrisse ist sie unbedingt vorzunehmen.

Da die letzten Operationen noch nicht lange genug zurückliegen, berichtet Vortr. über den weiteren Verlauf der 1911 referierten 7 Fälle. In 4 Fällen trat nur eine vorübergehende Besserung auf, in 3 Fällen erfolgte Heilung. Die Erfahrungen der letzten Operationen bestätigten, daß bei Vorhandensein von Netzhautrissen die Operationen keinen oder nur vorübergehenden Erfolg hatten.

Diskussion: Franck, Hirschberg, v. Hippel, Schnaudigel.

20. Weitere Erfahrungen über meine Gitter-Sklerotomie, von Wicherkiewicz in Krakau.

Vortr. macht 4—6 möglichst nach hinten gelegene, 10—12 mm lange meridionale Schnitte in die Sklera und ebenso viele Querschnitte, von denen einige 2—3 mm lang bis auf die Chorioidea reichen.

Er sah gute Erfolge bei Glaukom, vor allem bei Gl. simplex, bei iritischem, hämorrhagischem Glaukom, selbst bei Keratokonus und Keratoglobus.

Die Wirkung beruht auf Beseitigung der Schädigung durch bestehende Lederhaut-Starre, auf deren Bedeutung Vortr. eingeht.

21. Über das anatomische Verhalten der Narben nach Elliotscher Trepanation bei Kaninchen, von Kümmel in Erlangen.

Der Defekt wird beim Tier schnell ausgefüllt und zwar abgesehen von dem primären Gerinnsel zuerst durch ein zellreiches Granulationsgewebe, das sich später in fasriges Bindegewebe verwandelt und mit den Wundrändern abschließt. Von einer wesentlichen Filtrations-Fähigkeit des Ersatzgewebes kann nicht gesprochen werden.

Diskussion: Stock, Elschnig, Uhthoff, Wagenmann, Holth, Ruben, Schnaudigel, Gutmann, Heine, Brückner, Stransky.

22. Die Entstehung der Kurzsichtigkeit mit Demonstrationen kurzsichtig gemachter Affen, von Levinsohn in Berlin.

Vortr. geht darauf ein, daß alle bestehenden Myopie-Theorien einer Kritik nicht standhalten, während seine Theorie der Entstehung der Myopie alle Schwierigkeiten leicht überwindet. Danach handelt es sich um einen Zug des Bulbus am Sehnerven infolge der Schwerkraft. Dieser Zug sucht einerseits wegen des Verlaufes des Sehnerven von der Nase nach der Schläfenseite den Sehnerveneintritt nach der Naseuseite zu verschieben, andrerseits den Sehnerven vom Auge loszutrennen. Dadurch muß es zu einer Dehnung des Bulbus insbesondere am hinteren Pol und zweitens zur Bildung der charakteristischen Veränderungen am Sehnerveneintritt kommen.

Für die Theorie spricht die plausible Deutung der myopischen Veränderungen und die Möglichkeit, danach Myopie bei Tieren zu erzeugen. Es gelang bei Affen, die gezwungen wurden, den Kopf und die Augen nach unten zu halten, Kurzsichtigkeit zu erzeugen, auch trat Sichel-Bildung ein.

Aus Untersuchungen von Kindern schließt Vortr., daß Koni und Skleralringe mit dem Wachstum nichts zu tun haben, sondern durch eine im Leben auftretende Schädigung bewirkt werden.

Diskussion: v. Hippel, Lauber, Straub, Hamburger, Cords.

Vierte wissenschaftliche Sitzung vom 17. Mai 1913 vorm.

Vorsitzender: Herr Schreiber in Magdeburg.

23. Über die Sichtbarkeit von Hornhautnerven, von Fleischer in Tübingen.

Bei genauer Lupen-Untersuchung der Hornhaut findet man weißliche Linien, die von der Peripherie her in die Hornhaut einstrahlen, wo sie sich in immer feinere Äste gabeln. Sie scheinen im Parenchym der Hornhaut in oberflächlichen Lagen zu liegen. Diese Nerven sind in jeder normalen Hornhaut zu sehen. Ihre Sichtbarkeit ist, da die Nerven in der Hornhaut ihr Mark verlieren, dadurch zu erklären, daß sie beim Menschen markhaltige Scheiden haben.

Diskussion: v. Hippel.

24. Über den Verschluß der fötalen Augenspalte beim Menschen, von Seefelder in Leipzig.

Die Befunde sprechen mehr dafür, daß dem Schlusse der Becherspalte eine spontane Rückbildung des innerhalb der Spalte gelegenen Mesoderms vorausgeht, als dafür, daß das Mesoderm von den vorwachsenden Augenbecher-Rändern beiseite gedrängt oder abgeschnürt werden muß.

Ausführliche Veröffentlichung wird erfolgen.

25. Die allgemeinen modernen Anschauungen über die Grundbegriffe der Teratologie des Auges (mit Demonstrationen), von Pagenstecher in Straßburg.

Die Ausführungen des Vortr. richten sich gegen v. Szily's Einwände, daß die vom Vortr. durch Naphtalin hervorgerufenen Störungen keine typischen Mißbildungen, sondern intrauterine Schädigungen der Embryonal-Anlage sind. Im Gegensatze zu den typischen Mißbildungen sollten solche atypische, durch Krankheit der Frucht entstandene, sich nicht vererben. Die Ansichten Szily's stehen im Gegensatz zu den allgemeinen Anschauungen. Auch zeigen die Ergebnisse des Vortr., daß sich solche atypische Mißbildungen tatsächlich vererben.

Diskussion: v. Szily.

26. Über die weiteren Schicksale von Patienten mit Keratitis parenchymatosa auf hereditär-luetischer Grundlage (mit Demonstrationen), von Igersheimer in Halle.

Von 152 Augen, bei denen die parenchymatöse Entzündung seit Jahren abgelaufen war, hatten 59,2 % gute oder praktisch ausreichende, 40,8 % schlechte, nur zu grober Arbeit ausreichende Sehschärfe. Es entsteht meist dadurch eine dauernde erwerbliche Schädigung.

Der endgültige Ausgang ist auf beiden Augen sehr oft gleich, es bestätigt sich nicht, daß die Erkrankung des zweiten Auges eine geringere ist, sie dauert nur oft kürzere Zeit. Der Druck ist bei Keratitis parenchymatosa häufig herabgesetzt (21,9 %), öfter gesteigert (27,4 %). Meist erfolgt mit

der Heilung ein Ausgleich, doch beobachtete Vortr. in 10 % Zurückbleiben der Drucksteigerung.

Rezidive der Erkrankung kommen in 15 % der Fälle vor. Es muß deshalb so lange und energisch spezifisch behandelt werden, bis alle luetischen Allgemein-Symptome einschließlich Wassermann-Reaktion dauernd verschwinden. Sehr häufig zeigen sich bei Parenchymatösen krankhafte Erscheinungen von seiten des Nervensystems (40 %).

Bei diesen schweren Folgen muß das Bestreben sein, alle angeborenen syphilitischen Kinder energisch und immer wieder zu behandeln, bis alle Symptome verschwunden sind, am besten so zeitig, daß ein Ausbruch der Keratitis parenchymatosa verhütet wird.

In der Diskussion macht Axenfeld auf Zurückbleiben von Kapseltrübungen an Stelle gelöster Synechien aufmerksam, auf die größere Häufigkeit mit der ehemals Parenchymatöse an Glaukom erkranken.

Hirschberg stellt fest, daß des Vortr. Untersuchungen seine eignen Anschauungen über Entstehung und Behandlung der Keratitis parenchymatosa bestätigen. Er sah in 30 % Rezidive in allen Teilen des Auges. Es sprechen Wicherkiewicz, Elschnig, der auf nachfolgende Ertaubung aufmerksam macht, Lauber, Gutmann.

27. Über ektopische hintere Staphylome, von v. Szily sen. in Budapest.

Vortr. bespricht die der Richtung nach weniger gewöhnlichen Ektasien des Augenhintergrundes. Sie lassen sich einwandfrei in den Begriff des Staphyloma posticum einreihen.

28. Weitere Untersuchungen auf dem Gebiete des Frühjahrskatarrhs, von Bayer in Freiburg.

Zur Frage, ob der Frühjahrskatarrh eine Lichtkrankheit ist, hatten Versuche des Vortr. mittels Luftabschlusses der Augen durch Urgläser ergeben, daß das Licht keine Rolle spielt, vielmehr der Kontakt mit der Luft. Aufenthalt im Dunkelzimmer wirkte günstig, doch zeigte sich die gleiche Wirkung in hellen Zimmern, bei denen die Fenster dauernd geschlossen blieben.

Vortr. denkt an einen Zusammenhang der Erkrankung mit den von Killian beschriebenen hyperästhetischen Zonen in der Nase.

Das Bestehen einer Allgemein-Disposition ist sicher anzunehmen. Ein direkter Zusammenhang mit der meist gefundenen vermehrten Eosinophilie der Zellen ist nicht nachzuweisen. Therapeutisch ist eine die Augen von der Luft abschließende Brille zu empfehlen, wie sie Vortr. mit Celluloidfassung anfertigen ließ.

In der Diskussion bemerkt Fuchs, daß er den Frühjahrskatarrh für eine Infektionskrankheit hält.

29. Etwas über Augensymptome bei der Raynaud'schen Krankheit, von Blaauw in Buffalo.

Die Frage des Bestehens von Augen-Erscheinungen bei der Raynaud'schen Krankheit ist noch ungeklärt. Die in der Literatur mitgeteilten Beobachtungen sind sehr anfechtbar.

30. Über einen Fall von beiderseitigem Lipom im inneren Lidwinkel (mit Demonstrationen), von Vossius in Gießen.

Der sehr seltene Fall wird eingehend beschrieben. Die Annahme, daß

es sich um angeborene Geschwülste handelt, wird durch das Bestehen andrer angeborenen Anomalien gestützt.

31. Die stereoskopische Röntgen-Photographie der Augenhöhle und ihres Inhaltes (mit Demonstrationen), von Adam in Berlin.

Während die einfache Röntgen-Aufnahme des Schädels verwirrend wirkt, bieten die stereoskopischen Bilder große Klarheit. Es ist eine Verbesserung früherer Methoden durch besseres Instrumentarium, das schöne Aufnahmen ermöglicht.

32. Ergebnisse vergleichender Refraktions-Untersuchungen an höheren Schulen der Levante und Ostindiens, von Krusius in Berlin.

Als praktisch wichtigste Feststellungen seiner Untersuchungen betont Vortr.: Es gibt eine Inzuchts-Erscheinung angeborener astigmatischer Refraktions-Anomalien. Es gibt eine generelle Schädigung, d. h. ein hereditär disponierendes Moment für die Schulmyopie. Es gibt eine unter Umständen schon an sich zur Myopie führende Individual-Nahearbeitsschädigung.

Eine Schulhygiene muß gerade unter Berücksichtigung hereditär disponierender Momente gefordert werden.

Diskussion: Fleischer.

33. Über den Einfluß der Nerven auf die hämatogene Lokalisation von Bakterien im Auge (mit Demonstrationen), von Rados in Freiburg.

Aus seinen Untersuchungen schließt Vortr., daß die Angaben von Selenkowsky und Woizechowsky, nach denen virulente Bakterien im Auge zirkulieren können, ohne Entzündungs-Erscheinungen hervorzurufen, sich nicht bestätigen. Bei Allgemein-Infektion wird eine Lokalisation der Entzündung im Auge durch Sympathicus-Durchschneidung wie durch Punktionen begünstigt.

Vorträge, die nicht mehr gehalten werden, aber auf Wunsch im Berichte zum Abdruck kommen.

34. Zur Ätiologie der parenchymatösen Keratitis, von Stargardt in Hamburg.

Aus Versuchen mit Trypanosomen, durch die eine parenchymatöse Keratitis an Tieren entstand und bei denen stets Trypanosomen in der Hornhaut nachzuweisen waren, schließt Vortr. vergleichend, daß die Keratitis parenchymatosa beim Menschen nur durch Einwanderung von Spirochäten in die Hornhaut bedingt sein kann.

35. Über die glaukomatöse Erweiterung der perforierenden vorderen Ciliargefäße, von C. Heerfordt in Kopenhagen.

Vortr. hatte früher gefunden, daß die erweiterten vorderen Ciliargefäße bei Glaukom Arterien sind. Nun fand er in einem Falle erweiterte Venen. Um dies Vorkommen zu ermöglichen, ist ein besonderer Venenabfluß an einzelnen Augen nach dem Zinn'schen Typus anzunehmen.

Demonstrationssitzung vom 15. Mai 1913 nachm.

Vorsitzender: Herr Schieck aus Königsberg.

1. Axenfeld in Freiburg: Demonstrationen.

a) Keratitis punctata leprosa.

Interessant ist die Feststellung, daß in dem gefäßlosen Parenchym, ohne jede Verbindung mit dem gefäßhaltigen Rande ohne neugebildete Gefäße isolierte Bazillenherde sich finden, und zwar Herde von unbeweglichen Bazillen. Sie können dorthin nur gelangen entweder durch diffuse Ausbreitung in den Gewebsspalten und nachträgliche Konzentration oder durch Transport seitens Zellen. Es öffnen sich Ausblicke auf ähnliche Vorgänge bei der Tuberkulose und Kerat. parenchymat. e lue.

b) Weitere Erfahrungen über Pigment-Degeneration des retinalen Pupillarsaumes.

Ergänzung der früheren entsprechenden Mitteilungen. Die Veränderung findet sich fast nur in helleren Regenbogenhäuten. Das stört nicht die Feststellung des Parallelismus mit der Kataraktbildung, die Vortr. gefunden hat und die anderweitig bestritten ist.

2. Arisawa in Freiburg: Zur Kenntnis der metastatischen Tumoren im Auge.

Im ersten Falle fand sich ein Augapfel-Karzinom, während der Körper völlig frei zu sein schien. Erst 8 Monate später machte das primäre Rektumkarzinom Beschwerden.

Im zweiten Falle bestand ein metastatisches Karzinom der Netzhaut. Primär kam ein Nebennieren-Tumor in Betracht.

3. Gilbert in München: Demonstration aus dem Gebiete des Glaukoms.

Der Befund zeigt die Bedeutung der Zirkulations-Störungen für die Entstehung der Kavernen beim Glaukom.

4. A. v. Szily in Freiburg: Weitere Beiträge zu den embryologischen Grundlagen der Mißbildungen des Auges. Erklärung der angeborenen umschriebenen Loch- oder Grubenbildung an der Papille.

Die Bildung hat nichts mit der Augenbecherspalte zu tun, sondern ist als Rest des Hohlraumes des Augenbecherstieles aufzufassen.

5. Schreiber in Heidelberg: Über Wirkung von Blut-Injektionen in den Glaskörper nebst Bemerkungen über Retinitis proliferans (nach Versuchen von Dr. Oguchi).

Es entstand das Bild der Retinitis proliferans. An deren Entstehung hat die Bindegewebs-Neubildung an der Papille den Hauptanteil, während die Reaktion der Neuroglia nicht bedeutend ist.

6. Henker in Jena: Einige Zusatzapparate für das große Gullstrandsche Ophthalmometer.

a) Eine Fixier-Einrichtung für das nichtuntersuchte Auge.

b) Eine einfache Fixiermarke für das untersuchte Auge.

c) Eine Neu-Einrichtung zum Nachzeichnen des Augenhintergrundes.

d) Ein Demonstrations-Okular.

7. Holth in Christiania: Anatomische Untersuchung der Operationsnarben und der aplanierten Papillen-Exkavation nach erfolgreichen Glaukomoperationen (Iridenkleïsis, Sclerotomia limbalis nach Holth oder Elliot, Sclerecto-Iridenkleïsis).

Die Ursache, daß sich der Skleral-Defekt sehr oft nicht mit Narbengewebe schließt, sondern sich mehr oder weniger offen hielt, sieht Vortr. nach seinen letzten Untersuchungen in Auskleidung der Wände des Defektes mit uvealem Pigmentepithel. Dies spricht für die Notwendigkeit, die Sklerektomie mit Iridektomie zu verbinden.

Die Rückbildung der glaukomatösen Exkavation zeigte sich im wesentlichen durch das Vorrücken der Lamina cribrosa bedingt, auch durch Vorrücken der Zentralgefäße und des Stützgewebes über die zurückbleibende Lamina in das Netzhautniveau.

8. Seefelder in Leipzig: Demonstration mikroskopischer Präparate und Abbildungen aus dem Gebiete der Mißbildungslehre des Auges.

a) Brückenkolobom der Iris. Die Brücke war ein Pupillarmembran-Rest.

b) Mißbildung des Sehnerven-Eintritts, Tumor des Sehnerven und Epidermoidcyste der Orbita in einem Falle.

Es scheint nicht ein zufälliges Nebeneinander, sondern ein ursächlicher Zusammenhang der drei Bildungen zu bestehen.

9. Bayer in Freiburg: Zur Entstehung der Hornhaut-Hypermetropie. In des Vortr. Falle heilte ein tiefliegender Absceß der Hornhaut ohne Beteiligung der Oberfläche unter starker Abflachung aus, die einer Hypermetropie von 8 Dioptrien entsprach. Es handelt sich nicht um Verdünnung der Schichten, sondern um Abflachung durch Narbenwirkung.

10. Loehlein in Greifswald: Mitteilung eines seltnen Hornhautphänomens.

Bei einer an Urticaria des Gesichtes leidenden Patientin fiel bei durchaus normalem Befunde ein starkes Schwanken der Angaben bei der Sehprüfung auf. Beobachtung an der Zeiss'schen Lupe zeigte als Ursache das Auftreten zahlreicher grau-weißer Fleckchen in verschiedenen Tiefen der Hornhaut. Nach 1—2 Minuten Dauer verschwanden die Flecke schnell.

Vortr. deutet die Erscheinung als eine Art umschriebenen Ödems infolge einer Funktionsstörung des Trigeminus.

11. Krauss in Marburg: Demonstration eines sehr seltnen Augenhintergrund-Befundes mit Verlagerung der Durchtrittsstelle der Zentralgefäße.

Es handelte sich in der Hauptsache um eine exzessive Neubildung bzw. Persistenz von Glia- oder Bindegewebe im Glaskörper und Netzhaut, sowie um eine Verlagerung der Durchtrittsstelle der Zentralgefäße nach diesem innen oben von der Sehnerveneintrittsstelle gelegenen Herde hin. Vortr. neigt zur Annahme einer Hemmungsmißbildung, deren Entstehung allerdings unklar ist.

12. Brückner in Berlin: Demonstration zur Netzhaut-Degeneration.

Nach Injektion kleiner Mengen von Tuberkelbazillen-Emulsion in den Glaskörper treten große Defekte in der Netzhaut und herdförmige Degenerationen ein. Die gleichen Veränderungen macht die Einspritzung von Glyzerin allein, so daß dies im wesentlichen die Ursache sein dürfte.

Besonders beachtenswert war das Auftreten von Mitosen, die zum Teil als Gliazellen anzusprechen sind. Pigment-Degeneration und Mitosen-Bildung traten auch nach Einspritzung von Jequiritol auf; sie scheinen eine allgemeinere Reaktions-Weise der Netzhaut darzustellen.

13. v. Hippel in Halle demonstriert:

a) Tuberkulose als Ursache von Netzhaut-Ablösung.

Bei einem 7jährigen Kinde fand sich ein tuberkulöser Entzündungs-

prozeß, der zu Netzhaut-Ablösung führte. Vortr. lehnt eine Verallgemeinerung für Entstehung von Ablösung ab.

b) Zur Tuberkulose der Hornhaut.

Wegen Glaucoma inflammatorium, das nach Iridektomie wieder zunahm, erfolgte in des Vortr. Falle Enukleation. In der Hornhaut fanden sich unscharf begrenzte Knoten aus Epitheloidzellen, welche die Descemet nach hinten vorwölbten, Auflagerung von Gewebe aus Epitheloidzellen und Lymphocyten mit zahlreichen Riesenzellen auf die Hornhauthinterfläche, Epitheloidzellenknoten mit Riesenzellen im Trabeculum sclerocorneale sowie im vorderen Teile des Ciliarkörpers.

14. Siegrist in Bern: Seltne Art der Ausbreitung von Gliomen der Retina auf den zweiten Sehapparat.

Beide Fälle waren dadurch ausgezeichnet, daß der Tumor sich ausschließlich in den Zwischenscheidenräumen des Sehnerven der andren Seite bis zum zweiten Augapfel ausdehnte. Diese Ausdehnung erfolgte bis zur Papille, ohne daß man klinisch irgend eine Störung des Auges hatte feststellen können.

15. Ruben in Heidelberg: Ein modifiziertes Schiötz'sches Tonometer.

Die Abänderung soll Messungen bei aufrechtem Sitz ermöglichen.

16. Wolff in Berlin: Endgültige Form meines reflexfreien Ophthalmomikroskops.

Demonstration seiner anderweit veröffentlichten Verbesserungen.

17. Heine in Kiel: Demonstration zum Flüssigkeitswechsel im Auge.

Patient zeigte eine spontane Napfkuchen-Iris ohne hintere Synechien, welche auf Kokaïn, nicht auf Atropin verschwindet, spontan nach einigen Tagen, sofort nach Eserin wieder auftritt. Der Zustand beruhte, wie aus Vergleich mit Brüdern des Patienten hervorging, auf angeborener Iris-Aplasie.

Die Erklärung sieht Vortr. in einem ständigen Flüssigkeitsstrom, der von der hinteren Kammer in die vordere gerichtet ist. Der minimale Überdruck in der hinteren Kammer findet in der Vorbuckelung seinen Ausdruck.

Vortr. macht Ausführungen über das Verhältnis vom Blutdruck zum intraokulären Druck, geht dann auf die Frage des Flüssigkeit-Stromes im Auge ein. Die Hauptbildungsstätte der Augenflüssigkeit ist der Ciliarkörper, der Hauptabfuhrweg ist der Kammerwinkel. Für eine Ableitung durch den Sehnerven oder überhaupt die hintere Hälfte des Bulbus spricht nichts.

18. Happe in Braunschweig: Transplantation von Kaninchen-Sarkom (W. H. Schultze) auf Kaninchen-Augen.

Es handelt sich um ein Rundzellen-Sarkom mit zahlreichen Mitosen, das destruierend wächst und Metastasen macht. Einspritzung von Tumor-Emulsion in Hornhaut und Glaskörper versagten, Einspritzungen unter die Bindehaut bewirkten rasch wachsende, doch bald sich zurückbildende Geschwülste, während nach Einbringung von Stücken in die Vorderkammer große Iristumoren sich bildeten, die bis zum Tode der Tiere, der durch Metastasen erfolgte, wuchsen.

19. Polack in Paris: Demonstration d'un Diploscope à ligne de base variable.

20. Stargardt in Hamburg: Erkrankung der Sehbahn bei Schlafkrankheit. (Demonstration mikroskopischer Präparate.)

Bei einem an Schlafkrankheit Verstorbenen fanden sich in der Pia des intrakraniellen Opticus und des Chiasma Infiltrationen, die sich auf das Innere fortsetzten. Die Traktus waren fast frei, dagegen zeigten die Corpora geniculata externa wieder Infiltration um die Gefäße.

Vortr. betont die Übereinstimmung mit den exsudativen Prozessen bei dem tabischen und paralytischen Sehnervenschwund.

21. Harms in Tübingen: Demonstrationen mikroskopischer Präparate (Verschiedenes). Demonstration seltner Hintergrundsbefunde (Verschiedenes).

22. Vogt in Aarau demonstriert:

a) einen elektromotorisch betriebenen und modifizierten Elliot'schen Trepan.

b) Zur Summation binokularer Empfindungen.

Die Versuche beweisen das Vorhandensein einer binokularen Summation der Kontrastwirkung.

c) Ein von Rot befreites Ophthalmoskopier-Licht.

Damit läßt sich am lebenden Auge im aufrechten Bilde eine gelbe Färbung des zentralen Teiles der Makulagegend erkennen, es werden feinere Einzelheiten der Netzhaut sichtbar und es läßt sich die Gelbfärbung der Linse objektiv feststellen.

23. Löwenstein in Prag: Über die Histologie des Diplobazillengeschwürs.

Das Diplobazillen-Geschwür ist durch gleichmäßig schmierigen Belag ohne Infiltration des angrenzenden Parenchyms charakterisiert. Entsprechend fand sich in zwei anatomisch untersuchten Fällen beim Menschen Fehlen des nekrobiotischen Parenchym-Bezirkes, wie er sich beim Pneumokokken-Geschwür findet. Vortr. zeigt weitere Einzelheiten.

Die historische Entwicklung der Brille. Eine Anleitung zum Verständnis der Brillen-Ausstellung in dem Heidelberger Museum, von Prof. Greeff in Berlin.

Die Ausführungen sind von besonderem Werte durch die beigegebenen zahlreichen Abbildungen von Brillen-Fassungen und Gestellen. Spiro.

Journal-Übersicht.

I. Zeitschrift für Augenheilkunde. Bd. XXIX. 1913. Heft 1. Januar bis Juni.

1) **Über das Verhalten der Körper-Temperatur bei Erkrankungen des Auges,** von Privat-Dozent Dr. Igersheimer in Halle.[1]

Abgesehen von dem Fieber bei phlegmonösen Prozessen an den Adnexen des Auges, vor allem bei der Tränensack-Phlegmone, ist Fieber bei Augen-Erkrankungen selten.

Bei Lid-Verletzungen und -Operationen tritt Fieber nicht ein, ebensowenig bei Augapfel-Operationen. Temperatur-Steigerungen am Operations-Tage beruhen auf psychischer Grundlage.

Bei Panophthalmie beobachtete Verf. fast stets Temperatur-Erhöhungen. Bei intraokularen nichteitrigen Entzündungen ist die Temperatur stets normal, auch bei tuberkulösen Prozessen. Bei eitrigen Hornhaut-Geschwüren kommt es sehr regelmäßig zu einer typischen subfebrilen Temperatur-Veränderung, die mehrere Tage anhält und mit der Heilung zur Norm zurückkehrt.

Es ist bemerkenswert, daß bei primärer Erkrankung der gefäßlosen Hornhaut eine Beeinflussung des Gesamt-Organismus stattfinden kann, allerdings wohl nur bei Infektion mit eiter-erregenden Bakterien.

[1] Daß hierüber „nichts bekannt" sei, stimmt nicht ganz. Vgl. Geschichte d. Augenheilk., § 516, 1911; Centralbl. f. Augenh. 1911, Juli. H.

2) **Beiträge zur Behandlung der Stauungspapille, insbesondere bei Hirntumoren, durch Dekompressiv-(Palliativ-)Trepanation, mit temporärer extrakranieller Drainage eines Seitenventrikels,** von Dr. Kaelin-Benziger in Zürich

Die Diagnose einer doppelseitigen Stauungspapille ist nach Verf. eine unbedingte Indikation zur Druck-Entlastung des Gehirns auf operativem Wege und zwar bei auch noch normalen Augenfunktionen, da dann die Resultate besser sind.

Da in den meisten Fällen von Tumor cerebri die Entfernung der Ursache der Stauungspapille unmöglich ist, muß für permanenten Abfluß der Flüssigkeit oder für Vergrößerung des Ausbreitungsbezirkes des Gehirns gesorgt werden. Es geschieht am besten durch Trepanation, kombiniert mit vorübergehender (8—12 Tage) extrakranieller und dauernder intrakranieller Drainage.

In sechs so operierten Fällen hat Verf. eine vorübergehende Erleichterung und längere Erhaltung des Sehvermögens erreicht.

---

3) **Über den anämischen Fundus,** von Prof. Salzmann in Graz.

Während bei Erwachsenen hochgradige Anämie sehr leicht zu pathologischen Veränderungen in der Netzhaut, z B. Extravasaten führt, tritt bei Kindern der Einfluß der Blutbeschaffenheit auf das Aussehen des Augengrundes rein hervor. Leichtere Grade machen sich erst bemerkbar, wenn der Hämoglobingehalt auf die Hälfte des normalen gesunken ist, und zwar durch das Durchscheinen der Blutsäule. Bei höheren Graden erscheinen die Gefäße der Netzhaut heller, der Färbungs-Unterschied zwischen Arterien und Venen wird geringer. Bei besonders hohen Graden sind die Netzhautgefäße wegen ihrer blassen Färbung kaum sichtbar. Nur in diesen höchsten Graden ist die Papille blaß, sonst ist ihre Färbung ohne Bedeutung.

---

4) **Über epibulbäre Tuberkulose,** von Dr. Guzmann. (II. Universitäts-Augenklinik in Wien.)

Die Erkrankung bestand in Bildung eines erbsengroßen, blaßrötlichen Knotens mit oberflächlichem Zerfall, nahe dem Limbus. Reizung gering. Der Tumor war endogen in der Konjunktiva entstanden. Anatomischer Befund typisch für Tuberkulose.

---

5) **Über einen Fall von Pseudo-Keratokonus,** von Dr. Dalmer. (Univ.-Augenklinik Gießen.)

Eine Verletzung der Descemetis hatte eine kegelförmige Aufquellung der Hornhaut zur Folge. Eine Ektasie der hinteren Hornhautschichten fehlte. Heilung durch Eserin und Druckverband.

Heft 2.

1) **Zur Frage über den diagnostischen Wert der „Chlamydozoa" Prowaczek-Halberstädter beim Trachom,** von M. Isabolinsky und W. Spassky. (Bakteriolog. Institut zu Smolensk.)

Aus 500 Präparaten schließen die Verff., daß die Einschlüsse nicht für Trachom charakteristisch sind, da sie sich auch in normaler Konjunktiva finden.

---

2) Lymphangiom der Bindehaut des Augapfels unter dem Bilde eines Hämangioms, von Dr. A. Erb in Lugano.

Der Fall war durch seine Größe bemerkenswert. Durch ein Trauma nahm das Lymphangiom längere Zeit das Aussehen eines Hämangioms an.[1]

3) Über Plasmome der Bindehaut, von Dr. A. Rados. (Univ.-Augenklinik in Budapest.)

Die etwas gelappten Geschwülste von glatter Oberfläche sitzen meist in den Übergangsfalten. In Verf.'s Fällen war die örtliche Entstehung auf entzündlicher Grundlage klar.

4) Weitere Untersuchungen über den Zusammenhang von Sehschärfe und Schießleistung der Infanterie, von Dr. Fernand Cuny. (Universitäts-Augenklinik in Basel.)

Die überwiegende Mehrzahl der untersuchten Schweizer Rekruten hatte eine Sehschärfe > 1. Unbedeutende Verringerung der Sehschärfe hatte einen merklichen Einfluß auf das Schieß-Ergebnis. Bei gleicher Sehleistung schossen Brillenträger besser als Nicht-Brillenträger.

5) Untersuchungen über Trachom, von Prof. Dr. Czaplewski in Köln.

Verf. fand eigentümliche Gebilde im Sekret und Follikel-Inhalt beim Trachom, die körperfremde Zellen sind und in denen er die Krankheitserreger des Trachoms zu sehen geneigt ist.

Heft 3 und 4.

1) Über neue ophthalmoskopische Untersuchungsmethoden, von Dr. H. Wolff in Berlin.

Verf. bespricht seinen elektrischen Augenspiegel und gibt verschiedene Verwendungs-Möglichkeiten an.

2) Über den Nachweis und die Lokalisation schwerer Fremdkörper im Auge mittelst der Röntgenstrahlen, von Dr. Haudek in Wien.

Der Nachweis der Fremdkörper durch die Strahlen gelingt fast immer bei metallischen, Stein- und Glassplittern. Bei Glas allerdings nur an schweren bleihaltigen Sorten Die Lokalisation wird durch Beobachtung der Lageveränderung des Fremdkörpers bei Bewegung des Auges erreicht.

Verf. bespricht die Ursache von Fehlern, die in mangelnder Fixation der Blickrichtung seitens des Kranken liegen. Fremdkörper, die sehr nahe dem Augapfel außerhalb desselben liegen, machen dessen Bewegungen mit, werden leicht falsch lokalisiert. Ob andre Methoden bessere Ergebnisse haben, kann Verf. nicht berichten.

3) Schichtstar und Tetanie, von Privatdoz. Dr. Hesse und Dr. E. Phleps in Graz.

Es muß mit großer Wahrscheinlichkeit angenommen werden, daß die Tetanie-Wirkung als ursächliches Moment beim Schichtstar und vielen andren Starformen im präsenilen Alter anzusehen ist. Dabei ist Tetanie nicht gleichbedeutend mit tetanischen Krämpfen. Letztere sind nicht die Ursache der

[1] Centralbl. f. Augenheilk. 1906, S. 2—13, mußte erwähnt werden. H.

Linsenschädigung, sondern den Linsen-, Zahnstörungen beigeordnete Symptome, die wohl eine gemeinsame Ursache, Ausfall der Epithelkörperchen-Funktion, haben.

---

4) **Studien über Quellungs-Vorgänge am Auge,** von Prof. Dr. v. Fürth und Dozent Dr. Hanke in Wien.

Die Untersuchungen bestätigen, daß die bei Säure-Einwirkung auf ein Auge beobachtete Drucksteigerung in erster Linie auf Quellung der Sklera beruht. Doch konnte auch eine geringe Quellung des Glaskörpers nachgewiesen werden, die nicht vernachlässigt werden kann.

Daß bei Zirkulations-Störungen in den Augenmedien eine Ansäuerung mit Milchsäure stattfindet, ist nachgewiesen. Diese kann durch Säurequellung Drucksteigerung bewirken. Doch ist es näher liegend, daß die Zirkulationsstörung durch vermehrte Transsudation oder verminderten Abfluß zur Drucksteigerung führt.

---

5) **Untersuchungen über Trachom.** (II. Mitteilung), von Prof. Dr. Czaplewski in Köln.

Verf. bespricht seine Untersuchungen unter Beigabe von Mikrophotogrammen eingehender und gibt seine Methodik an.

Er bleibt in der Deutung seiner Befunde bezüglich des Erregers des Trachoms vorsichtig.

---

6) **Über Anwendung der Noviformsalbe in der äußeren Augenheilkunde,** von Privatdozent Dr. Claussen in Königsberg.

Die Salbe bewährte sich 5—20% bei Lidrand-Entzündungen sowie bei oberflächlichen Hornhaut-Verletzungen wegen der milden, reizlosen Wirkung des Noviform. Sie ist sehr lange haltbar.

---

7) **Zur Prioritätsfrage betreffs der Kuhnt'schen Bindehautplastik,** von Dr. O. Scheffels in Krefeld.

Verf. stellt unter Berichtigung seiner nicht zutreffenden Angabe, daß Pagenstecher sein Verfahren 1861 veröffentlicht habe, wieder fest, daß A. Pagenstecher die Bindehautplastik anscheinend als erster ausgeführt habe.

Heft 5.

1) **Cataracta nigra,** von A. Elschnig und R. v. Zeynek in Prag.

Die chemische Untersuchung einer schwarzen Linse ergab Anwesenheit eines Farbstoffes, über den nur ausgesagt werden kann, daß er in keinem Zusammenhange mit Blutfarbstoff steht. Bei Cataracta brunescens und nigra liegt nicht eine einfache Sklerosierung der Linse vor, sondern eine derartige Umwandlung der Eiweißkörper der Linse, daß sie ohne wesentlichen Verlust der Durchsichtigkeit eine Braun- bis Schwarzfärbung annimmt.

---

2) **Experimentelle Untersuchungen über die Fluoreszenz der menschlichen Linse,** von Dr. v. Sepibus in Aarau.

Die Widersprüche in den Angaben der bisherigen Autoren über die Art der Linsenfluoreszenz beruhen darauf, daß nicht immer gleich zusammengesetztes, andrerseits zu wenig intensives kurzwelliges Licht zur Fluoreszenzerzeugung benutzt wurde.

Untersuchung mit Uviolglaslicht ergibt bei Anwendung einer an kurzwelligen Strahlen reichen Lichtquelle und von Quarzoptik für die menschliche Linse gelbgrüne Fluoreszenz. Diese ist im Alter stärker, als in der Jugend. Bei Anwendung von reinem Ultraviolett (Lehmann'sches U.-V.-Filter) ergab sich eine bläulich-weiße Linsenfluoreszenz, die meist einen schwachen Stich nach Bläulich-Grün bis Gelbgrün aufweist, besonders im Alter.

---

3) **Über die Bedeutung genauer Messungen bei Augenmuskel-Vorlagerungen,** von Dr. Asmus in Düsseldorf.

Gestützt auf ein großes Material, das sorgfältig beobachtet und ausführlich mitgeteilt ist, tritt Verf. gegen die Tenotomie und für die Vorlagerung ein. Es ist für das Landolt'sche Verfahren der doppelseitigen Vorlagerung, doch kommt man auch mit dem kombinierten Verfahren auf einem Auge aus, wenn das bessere Auge nicht operiert werden soll. Es geht dann der Vornähung eine schonende Tenotomie voraus, die nur die Sehne betrifft.

Sehr wichtig ist Überkorrektion. Ebenso ist es nötig der Schielamblyopie vorzubeugen durch einseitige Atropinisation. Verdecken des führenden Auges, frühzeitigen Ausgleich optischer Fehler.

---

4) **Über die Neurorezidive nach Salvarsan-Behandlung,** von Privatdoz. Dr. Wernike in Odessa.

Nach den Erfahrungen des Verf.'s ist es wahrscheinlich, daß Salvarsan Neuritis und auch andre Rezidive hervorrufen kann. Daß diese durch Salvarsan begünstigten Rezidive syphilitischen Charakters sind, wird durch spezifische Wirkung des Quecksilbers erwiesen.

---

5) **Beiderseitige Makula-Erkrankung nach Kurzschluß,** von Privatdoz. Dr. Knapp in Basel.

Bei einem Falle von reiner, kurzdauernder, starker Lichtwirkung durch Kurzschluß fand Verf. chorioretinale Veränderungen in der Makulagegend beider Augen. Die Veränderungen gaben die Form des gesehenen Flammenbogens wieder, der zur Hälfte durch eine Leitungsschiene verdeckt blieb.

Das Krankheitsbild dürfte bei der überwiegenden Schädigung der Chorioidea mehr auf die leuchtenden, als auf die ultravioletten Strahlen zurückzuführen sein. Die Stärke der Veränderungen beruhte wohl auf der sehr starken Lichtentwicklung bei der sehr hohen Stärke des verwendeten Stromes.

---

6) **Beitrag zur Ätiologie der chronischen Erkrankungen der tränenableitenden Wege,** von Dr. Brunzlow. (Univ.-Augenklinik in Bonn.)

Für die Tränengang-Erkrankungen sind fast immer endonasale Veränderungen als Ursache zu finden. (97 $^0/_0$ bei den 63 beobachteten Patienten.) Vor allem ist Erkrankung der Oberkieferhöhle und der Siebbeinzellen die Ursache. Zur Erkennung des Leidens muß auch das Röntgen-Verfahren benutzt werden.

---

7) **Bemerkungen zu den Mitteilungen von Prof. Czaplewski: Untersuchungen über Trachom,** von Stabsarzt Dr. Junius in Köln.

Verf. kritisiert die Ausführungen Czaplewski's. Er findet, daß bei der Gewinnung des Materials nicht genügende Vorsicht gegenüber Verunreinigungen geübt sei, und daß die Schlußfolgerungen zu weit gehen.

Heft 6.

1) **Zur Ätiologie der phlyktänulären Augenentzündung**, von Frau Dr. Belenky-Raskin. (Univ.-Augenklin. in Bonn.)

Bei 92 % der Fälle von phlyktänulärer Augenentzündung ergaben die Tuberkulin-Kutan-Reaktionen positive Resultate. Auch in den negativen Fällen sind klinische Anhaltspunkte für Tuberkulose vorhanden.

Der Versuch, die phlykt. Augenentzündung auf Auto-Darm-Intoxikation zurückzuführen, ist als unrichtig abzulehnen.

---

2) **Über das Versagen der Magnet-Operation bei positivem Sideroskopbefund**, von Dr. Dalmez. (Univ.-Augenklin. in Gießen.)

In den drei berichteten Fällen handelte es sich um Splitter von Eisenerzen. Das Sideroskop gab einen Ausschlag, Magnet-Ausziehungsversuche versagten. Auch nach der Ausziehung der Fremdkörper zog der Magnet sie nur sehr schwach an.

---

3) **Die Kuhnt'sche Bindehaut-Verwertung bei perforierenden Verletzungen**, von Dr. Ollendorf in Darmstadt.

Auseinandersetzung der Vorzüge des Verfahrens auf Grund sehr günstiger Erfahrungen.

---

4) **Zwei Fälle von abnormer Innervation der Augenmuskel**, von Dr. Lerperger. (I. Univ.-Augenklin. in Wien.)

Für das Verhalten der Muskelbewegungen in den beschriebenen Fällen bei Nahefixation kann eine ausreichende Erklärung nicht gegeben werden.

Bd. XXX. Heft 1. Juli bis Dezember.

1) **Bemerkungen zur Untersuchung des Tiefenschätzungs-Vermögens. II. Untersuchung der monokularen Tiefenschätzung mit dem Pfalz'schen Stereoskoptometer**, von Privatdoz. Dr. Cords und Dr. Bardenhewer. (Univ.-Augenklin. in Bonn.)

Die Versuche ergaben so erhebliche Bedenken gegen die Methodik von Pfalz, daß die Verff. die von Pfalz damit erreichten Schlüsse nicht anzuerkennen vermögen.

---

2) **Ein Beitrag zu den Beziehungen der Infektions-Krankheiten zum Sehorgan**, von Dr. Rusche. (Univ.-Augenklin. in Gießen.)

Mitteilung eines Falles von Neuritis optici nach Scharlach. Ausgang: Heilung mit Hinterlassung temporaler Abblassung bei normalen Funktionen.

Im zweiten Falle trat eine Entzündung des Uvealtractus bei akutem Gelenkrheumatismus, dem eine typhusähnliche Erkrankung sich anschloß, ein. Der Verlauf war ein rapider, er war durch eine seltne Beteiligung des Glaskörpers kompliziert. Ausgang: Phthisis bulbi, Exitus letalis.

---

3) **Glaskörpergefäße in einem Falle von Panophthalmitis**, von Dr. Tertsch. (II. Univ.-Augenklin. in Wien.)

---

4) **Angeborene Anomalie der topographischen Verhältnisse am hinteren Augenpole: Die Papillen liegen in der Pupillarachse**, von Dr. Krüger in Cottbus.

Die Augen standen divergent zum fixierten Punkte. Die Papillen lagen genau in der Pupillarachse, die Makula war entsprechend ebensoviel temporal verschoben.

5) **Therapeutische Erfahrungen mit Lipojodin bei einigen Erkrankungen des Sehnerven und der Netzhaut**, von Dr. Dutoit in Montreux.

Verf. rühmt die guten Erfolge des Lipojodin.

Heft 2—3.

1) **Über familiäre, progressive Degeneration in der Makula-Gegend des Auges**, von Prof. Dr. Stargardt in Kiel.

Verf. hat eine dritte Familie untersucht, die das von ihm 1909 beschriebene Krankheitsbild zeigte, auch ältere und neuere ähnliche Beobachtungen in der Literatur gefunden. Die Erkrankung beginnt im 8. bis 14. Lebensjahre gleichzeitig auf beiden Augen unter Abnahme der zentralen Sehschärfe unter Makula-Pigment-Veränderungen, bis ein großer grau-gelber Herd an Stelle der Makula liegt. Auch ein Fortschreiten der Erkrankung durch Beteiligung der Peripherie findet statt. Es besteht dann Beziehung zur Retinitis pigmentosa. Als Ätiologie kommt nur Vererbung in Frage, meist unter Übergehung einer Generation. Solche Patienten sollen deshalb nicht heiraten. Die Therapie ist machtlos, man soll den Kranken deshalb nicht zu viel versagen.

2) **Carcinoma orbitae, ausgehend von der Karunkel**, von Privat-Dozent Dr. Cords. (Univ.-Augenklin. in Bonn.)

Nach einem unerheblichen Trauma entwickelte sich eine echte Epithelgeschwulst von den Drüsen der Karunkel ausgehend.

3) **Bemerkungen zur Farbensinn-Prüfung**, von Dr. Horniker in Triest.

Aus seiner Erfahrung in 2000 Untersuchungen schließt Verf., daß kein System der Farbensinn-Prüfung allein ausreicht. Am besten sind die neuen glanzlosen Stilling'schen Tafeln, denen bei nicht einwandfreiem Ergebnis Prüfung mit den Nagel'schen Tafeln folgen soll, eventuell noch mit den Cohn'schen.

Sind die Ergebnisse mit Pigmentproben nicht eindeutig, so muß das Anomaloskop noch herangezogen werden.

4) **Erfahrungen mit Physostol**, von Dr. Dutoit in Montreux.

Das Physostol (Riedel) ist eine $1\,^0/_0$ige Physostigmin-Lösung in Olivenöl. Es ist zuverlässig dosiert, bleibt rein und reizlos.

5) **Spätinfektion nach Elliot-Trepanation**, von H. Kuhnt in Bonn.

Im Anschlusse an Schwellungskatarrh trat 4 Monate nach der Operation Infektion ein, die unter energischer Behandlung, Schmierkur, Schwitzkur usw. heilte. Diese Infektionsgefahr ist bedenklich, anscheinend nicht zu vermeiden.

Heft 4.

1) **Blendungs-Retinitis nach Sonnenfinsternis-Beobachtungen**, von Dr. Werdenberg. (Univ.-Augenklin. in Basel.)

Verf. beginnt mit einer Darstellung der Astronomie der Sonnenfinsternis

und deren Beobachtung von grauer Vorzeit an. Auch über die Schädigung der Augen durch das Sonnenlicht bringt Verf. einen historischen Teil, um dann über 188 im Jahre 1912 beobachtete Sonnenblendungsfälle zu berichten, von denen 22 aus der Baseler Klinik stammen, während die übrigen von zahlreichen Autoren herrühren mit zum Teil sehr mangelhaften kurzen Berichten.

Die Schädigungen bestanden in Sehstörung und Skotom. Letzteres war fast immer zentral. Die ophthalmoskopischen Veränderungen sind verschieden und ohne konstantes Verhältnis zu den subjektiven Störungen. Großenteils waren Veränderungen nicht festzustellen, meist traten sie in Form von hellen Herden der Makula auf. Verf. bespricht und vergleicht die ausgedehnte Literatur.

---

2) **Angiom der Aderhaut,** von Privat-Dozent Dr. Salus. (Univ.-Augenklin. in Prag.)

Besprechung eines eigenen Falles und der Literatur. Der anatomische Frühbefund des Angioms der Aderhaut ist durch höchstgradige cystoide Entartung der Netzhaut charakterisiert, die auf das Gebiet des Tumors beschränkt ist. Ebenso ist die Netzhautabhebung scharf auf das Gebiet des Tumors beschränkt und zeigt äußerst langsame Zunahme. Zwischen äußeren Netzhautschichten und der Unterlage bestehen Verwachsungen ohne entzündliche Prozesse. Der Tumor ist durch eine derbe bindegewebige oder epitheliale Schicht gegen das Augeninnere abgegrenzt.

---

3) **Syphilitischer Primäraffekt der Bindehaut des Oberlides,** von Dr. Fischer-Galati in Bukarest.

Mitteilung eines Falles.

---

4) **Ein Beitrag zur Behandlung der Infektionen nach der Star-Ausziehung,** von H. Kuhnt in Bonn.

In beiden Fällen handelte es sich um schwere Infektionen mit Pneumokokken, die am 4. bzw. am 9. Tage auftraten. Das erfolgreiche Heilverfahren bestand in Sprengung des Schnittes in ganzer Ausdehnung und täglich mindestens einmaligem Ablassen des Kammerwassers.

Heft 5.

1) **Zur Frage einer spontanen sympathisierenden Entzündung,** von Prof. Meller. (Univ.-Augenklin. in Wien.)

Verf. bespricht 2 Fälle von spontaner Iridocyclitis, die klinisch und histologisch keinen Unterschied gegenüber der sympathischen Ophthalmie zeigten. Im ersten Falle war ein Auge, im zweiten beide ergriffen.

Solche Fälle sprechen gegen die Annahme einer ektogenen Infektion vielmehr für eine endogene Ursache der sympathischen Entzündung, wie sie Verf., später Elschnig annehmen.

Für Tuberkulose spricht nichts.

---

2) **Über die Behandlung der Tränenschlauch-Leiden mit besonderer Berücksichtigung der inveterierten Formen,** von H. Kuhnt in Bonn.

Die Erkrankungen des tränenableitenden Apparates sind ausnahmslos sekundärer Natur. Von Allgemeinleiden, Infektions-Krankheiten, Bindehaut-

leiden aus werden die Tränenwege selten angegriffen, sehr häufig bei Erkrankungen der Nase, besonders der vorderen Nebenhöhlen. Selten sind Erkrankungen der knöchernen Umgrenzungen die Ursache.

Verf. spricht sich gegen Sondierung aus vor allem mit starrer Sonde, wendet Durchspülungen und Fischbein-Sonden, verbunden mit Schlitzung, an.

Bei Wiederkehr, langer Dauer des Leidens, Ektasie oder phlegmonöser Entzündung des Sackes kommt nur Ausschaltung des Tränensackes oder Schaffung eines neuen Weges zwischen Tränensack und Nasenraum in Frage. Bei phlegmonösen Erkrankungen ist nicht Ausschneidung, sondern chemische Verödung des Sackes angezeigt. Das störende Tränenträufeln nach Ausschaltung des Sackes macht häufiger die Ausrottung der palpebralen Tränendrüse erforderlich.

Das störende Tränen und die Entstellung nach Ausschneidung des Sackes führte zur Anlage von Verbindungen zwischen Tränenschlauch und Nase. Von Bedeutung wurde hier das Verfahren von Toti, der durch ausgedehnte Knochenresektion Verbindung zwischen dem eröffneten Tränensack und der Nase schuf. West und Polyak suchten den neuen Weg nach der Nase durch Eröffnung des Ductus nasolacrymalis zu schaffen. van Eicken machte eine Verbindung mit der Kieferhöhle.

Von Dauerwirkungen kann nur bei der Toti'schen Operation bisher die Rede sein. Es besteht das Bedenken, ob nicht Infektionen von der Nase aus dennoch zu leicht auf das Auge übertragen werden.

Kosmetisch ist die Operation nicht so gut wie die endonasalen, dafür übersichtlicher und sicherer.

Gegen die schwierige Operation van Eicken's spricht die Möglichkeit einer Infektion des Antrum.

---

3) **Versuche mit interner Kalktherapie (Kalmopyrin) bei einigen Augen-Erkrankungen,** von Dr. Dutoit in Montreux.

Verf. berichtet über gute Erfolge bei Conjunctivitis, Episkleritis, Iritis.

Heft 6.

1) **Über die Behandlung des Trachoms,** von Prof. H. Kuhnt in Bonn.

Am Schlusse seines Vortrages stellt Verf. folgende Leitsätze zusammen: Bei jeder frischen Granulose in wenig verseuchter Gegend ist die medikamentöse Behandlung angezeigt. So lange Lockerung des Gewebes und stärkere Sekretion besteht, sind Beizungen mit Argent. nitric.-Lösungen angezeigt, später Anwendung von Cuprum-Präparaten.

Bei nicht ausreichendem Heil-Erfolge ist isolierte galvanokaustische Zerstörung der Körner am Platze mit nachfolgender medikamentöser Behandlung (Beizen, Abreiben, Massieren). Auch die Lichttherapie ist zu versuchen.

Im Stadium der sulzigen Erweichung der Körner empfiehlt sich die Ausquetschung mit nachfolgender medikamentöser Behandlung.

In verseuchten Gegenden kann bei frischen Granulosen medikamentöse Behandlung versucht werden. Bleibt der Erfolg aus oder droht Beteiligung der Hornhaut, so ist rasch einfache oder kombinierte Ausschneidung geboten. Im Narbenstadium ist jede Entnahme von Bindehaut kontraindiziert. In ihm kommt nur Ausschälung des Tarsus in Frage.

Die Ausschneidung und die Tarsus-Ausschälung sind die zurzeit mächtigsten Mittel zur Verhütung bzw. Beseitigung des Pannus.

Die operativen Verfahren sind unschädlich und wirksam.

---

2) **Über endogene Infektion nach Star-Operation,** von Prof. Schieck in Königsberg.

Am 12. Tage nach der Ausziehung trat in Verf.'s Falle eine Infektion mit Eiter-Erregern ein, die zu schwerer Iridocyclitis führte, während Störung des Allgemeinbefindens und Albuminurie bestand. Da die Wunde nicht infiziert, und der Sitz der Entzündung die Iris war, nimmt Verf. endogene Infektion wahr.

Es trat Heilung ein, an der vielleicht reichliche Gaben von Deutschmann-Serum mitbeteiligt sind.

---

3) **Papillitis als Frühsymptom der Lues congenita,** von Dr. Mohr und Dr. Beck in Budapest.

Die Ergebnisse der Verff. bestätigen die Bedeutung des Befundes. Bei syphilitischen Säuglingen fand sich unter 128 Fällen 62 mal Papillitis, 19 mal war der Befund zweifelhaft. Spiro.

II. Archiv für Augenheilkunde. Band LXXIII. 1913. Heft 2 u. 3.

1) **Über Augen-Veränderungen durch Äthylenchlorid,** von Prof. Dr. Erdmann. (Univ.-Augenklin. in Rostock.)

Nach Inhalation oder subkutaner Injektion von Äthylenchlorid entwickelt sich beim Hunde eine parenchymatöse Hornhaut-Trübung, die der Quellungstrübung gleicht, welche man nach direkter mechanischer oder chemischer Schädigung des Endothels von der vorderen Kammer her beobachtet. Sie ist auch gewissen nicht entzündlichen kongenitalen Hornhaut-Trübungen des Menschen vergleichbar, die in der Hauptsache auf einer Quellung des Parenchyms infolge eines Defektes der Descemet'schen Membran oder Durchlässigkeit des Endothels beruhen.

---

2) **Weiteres über experimentelle Einheilung konservierter Hornhautsubstanz in die Hornhaut des Kaninchens,** von Prof. Dr. Salzer in München.

Aus seinen Versuchen über Einheilung in Formol konservierter Hornhautsubstanz des Pferdes in Kaninchen-Hornhaut sah Verf. erwiesen, daß das „Leben" des Lappens zur Einheilung und zur Erhaltung der Durchsichtigkeit nicht unbedingt erforderlich ist. Das zeigen auch anatomische Befunde, die in 4 Fällen von Einheilung durch 2 bis 17 Monate erhoben wurden. Ein Weiterleben des Lappens war nicht festzustellen, er wurde abgebaut. Auch Magitot, der ein Weiterleben seiner homoplastischen Lappen behauptet, hat den Nachweis dafür bisher nicht erbracht.

Versuche mit totaler Keratoplastik mit Formol-Lappen ergaben die große Schwierigkeit der klinischen Beurteilung, ob der Lappen noch liegt. Selbst bei der anatomischen Untersuchung geben nur lückenlose Serien Aufklärung. Die Resorption der Lappen vollzieht sich anscheinend schneller, als bei der partiellen Keratoplastik.

3) **Bemerkungen über den Binnendruck des bewegten Auges,** von Privat Dozent Dr. Halben in Berlin.

Besprechung der Arbeit Lederer's, nach der seitliche ausgiebige Augenbewegungen eine intraokulare Drucksteigerung von 5 mm verursachen. Verf. sieht darin eine Bestätigung seiner Behauptung, daß den entsprechenden Versuchen und Schlüssen Levinsohn's jede Verwertbarkeit abgeht.

4) **Zur epidemischen idiopathischen Hemeralopie,** von Dr. v. Herrenschwand. (Univ.-Augenklin. in Innsbruck.)

Für das epidemische Auftreten der Erkrankung bei einem Bataillon nimmt Verf. individuelle Krankheits-Dispositionen auf hereditärer Grundlage an. Sonst wäre das Ausbleiben der Erkrankung bei andren Mannschaften, die gleichen Standort, gleiche Ernährungs-Verhältnisse, Anstrengung, Sonnenblendung haben, nicht zu erklären.

5) **Familiäre amaurotische Idiotie,** von Prof. Harbitz in Christiania.

Die anatomische Untersuchung des Gehirns eines Falles ergab eine primäre Degeneration der Ganglienzellen des Gehirns, ähnlich wie in den Augen die Ganglienzellen (das Neuroepithel) dabei degenerieren. Abgesehen davon, daß es sich um eine hereditäre Basis handelt, weiß man über die Natur der Vorgänge nichts.

6) **Zur operativen Behandlung des Schielens,** von Dr. E. Landolt in Paris.

Bei der Vorlagerung der senkrechten Augenmuskeln besteht eine starke Neigung der Muskeln, sich zurückzuziehen. Es ist deshalb eine bedeutend stärkere unmittelbare Überkorrektion anzustreben, als bei den wagerechten Muskeln.

7) **Zur Frage der intraokularen Drucksteigerung bei den Bewegungen des Auges,** von Privat-Dozent Dr. Levinsohn in Berlin.

Während Lederer die Versuche des Verf.'s und dessen Schlußfolgerungen auf Grund seiner Arbeit angreift, sieht Verf. in Lederer's und Wessely's Versuchen eine volle Bestätigung seiner Behauptungen.

8) **Sympathische Ophthalmie und Tuberkulose,** von Dr. Stoewer in Witten.

In 2 Fällen, bei denen entzündliche Erkrankungen der Uvea als sympathische aufgefaßt waren, ergab sich, daß es sich um Tuberkulose handelt. Es muß an letztere auch dann gedacht werden, wenn das klinische Bild nicht für Tuberkulose typisch ist.

9) **Die Nürnberger Brillenmacher am Ausgang des 18. Jahrhunderts,** von Prof. v. Pflugk in Dresden.

Ergänzende Mitteilungen zu Greeff's Veröffentlichung.

Heft 4.

1) **Über die Conjunctivitis petrificans,** von Dozent Dr. Sidler-Huguenin in Zürich.

Ein 16jähriges gesundes Mädchen aus gutem Hause brachte sich unter Schmerzen mit größter Raffiniertheit immer wieder Kalk in den Bindehaut-

sack, mittels Nadeln in die Lider, täuschte Angehörige und Ärzte, bis ihre Überführung durch sehr genaue Überwachung gelang.

Der Fall gleicht im Verlaufe so sehr klinisch und anatomisch den als Conjunctivitis petrificans non arteficialis beschriebenen, daß auch bei diesen der Verf. ein Selbstverschulden annimmt, zumal in allen Fällen der Verdacht eines Artefaktes zunächst bestand. Es ist dann nur nicht gelungen, die Patienten zu ertappen.

---

2) **Über Schädigung des Auges durch Kalomel-Einstäubung in den Bindehautsack bei gleichzeitiger innerer Darreichung der Halogensalze (Jodkalium, Bromkalium und Kochsalz),** von Med.-Prakt. Schlonn. (Univ.-Augenklin. in Greifswald.)

Kaninchenversuche bestätigen, daß bei gleichzeitigem Einstäuben von Kalomel und innerem Jodkaligebrauche Bindehaut- und Hornhaut-Ätzungen entstehen. Geringere Störungen macht Bromkali-Gebrauch, während Kochsalz zugleich mit Kalomel keine nennenswerten Veränderungen bewirkt. Die Ätzwirkung beruht auf Bildung von Quecksilberjodid und -bromid.

---

3) **Über einen doppelseitigen anatomisch untersuchten Fall von Keratokonus, über den Hämosiderinring in der Hornhaut bei Keratokonus und über Hämosiderose des Auges bei Diabète bronzé,** von Prof. Fleischer. (Univ.-Augenklin. in Tübingen.)

Der anatomische Befund ergab eine allmähliche Verdünnung der Hornhaut von dem normalen peripheren Drittel ab zur Mitte zu, am Rande der Kegelspitze plötzlich stärker. Die Verdünnung betrifft im wesentlichen die Substantia propria. In der Kegelspitze findet sich Kernvermehrung und Verwerfung der Schichten der Hornhaut mit narbigen Veränderungen und Defekten der Bowman'schen Membran.

Auffallend sind die kleinen Maße der Linse.

Der in der Hornhaut festgestellte braune Ring hat sich als eine ringförmige Diffusion der Hornhaut mit Hämosiderin erwiesen; im Bereiche des Ringes fand sich auf einem Auge ein umschriebener Defekt der Bowman'schen Membran mit Gefäß-Entwicklung und einem anliegenden Hämatoidinkörnchen.

---

4) **Über Erkrankung der Nerven des Auges bei Diabetes mellitus,** von Dr. Hoffmann. (Univ.-Augenklin. in München.)

In 2 Fällen von Diabetes fand Verf. in den Augennerven Glykogen. Damit ist eine Schädigung der Nerven, besonders der Markscheide verbunden. Da das Glykogen-Auftreten auch bei andren Erkrankungen des Auges in dessen Nerven festgestellt ist, müssen weitere Untersuchungen lehren, ob der Befund etwas Charakteristisches hat.

---

5) **Über ein sternförmiges Nachbild von ungewöhnlicher Herkunft,** von Prof. Dr. Hoppe in Köln.

Verf. vermutet, daß das ungewöhnliche Nachbild durch Überbelichtung einzelner Netzhautstellen entsteht, verursacht durch als Sammellinsen wirkende Teile des Müller'schen Stützgewebes der Netzhaut.

---

6) **Über die elastischen Fasern der Hornhaut,** von Dr. Rados. (I. Univ.-Augenklin. in Budapest.)

Die nach verschiedenen Methoden gefärbten Präparate ergaben große

Mengen elastischer Fasern in der Hornhaut des Menschen und verschiedener Tiere. Sie gruppieren sich vor der Descemet'schen Membran. Ein Zusammenhang der elastischen Fasern mit den fixen Hornhautzellen und der Lamina elastica corneae scheint erwiesen.

7) **Die wissenschaftliche Grundlage der Zeozon-Therapie,** von Dr. Pincus in Köln.

Als Lichtfilter gegen ultraviolette Strahlen war das Orthooxyderivat des Aesculin (Zeozon) von Unna eingeführt und wurde als Aqua Zeozoni in 0,3 bis 0,5 $^0/_0$ iger Lösung als Augen-Schutzmittel gegen Blendung in den Handel gebracht.

Verf. fand, daß das Mittel in dicker Schicht wohl die ultravioletten Strahlen zu absorbieren vermag, daß es jedoch unter den Bedingungen, wie sie bei der Einträuflung in das Auge vorliegen, völlig wirkungslos ist.

Verf. erweist dies durch Laboratoriums-Versuche und praktische Experimente.

Band LXXIV. Heft 1 u. 2.

1) **Über das Vorkommen von geschlitzten Pupillen beim Menschen,** von Geh. Med.-Rat Prof. Greeff in Berlin.

Siehe Referat der Verhandl. der Berliner ophth. Gesellsch., Nov. 1912.

2) **Zur Kenntnis des angeborenen hinteren Polar-Stares des Menschen,** von St. Bernheimer in Innsbruck.

Der anatomische Befund zweier Augen eines totgeborenen Kindes ergab neben der Pol-Trübung unregelmäßige Anlage der Linsenkapsel mit hochgradiger Verdünnung der hinteren zentralen Teile derselben als einzigen abnormen Befund. Diese fehlerhafte Anlage ist ein Zeichen, daß die Ursache der Linsentrübung in einer Entwicklungsstörung in früher Periode der embryonalen Linsenanlage besteht.

3) **Ein Beitrag zur Anatomie und Pathologie der Lues hereditaria tarda oculi,** von Dr. Stähli. (Univ.-Augenklin. in Zürich.)

Mitteilung des anatomischen Befundes eines Falles, besonders der Netzhaut-Aderhaut-Herdchen. Verf. neigt dazu, die pathologischen Vorgänge, welche die Pigment-Verschiebungen verursachen, in die Chorioidea zu verlegen.

Anschließend berichtet Verf. über einen Fall von Glioma retinae, bei dem sich Pigment-Epithel-Veränderungen fanden, die makroskopisch in Form und Anordnung hereditär-luetischen glichen.

4) **Ein bisher nicht beobachteter Saprophyt als Erreger von Panophthalmie und Ringabsceß der Hornhaut,** von Privat-Dozent Dr. Loehlein. (Univ.-Augenklin. in Greifswald.)

5) **Willkürliche Erzeugung und Beseitigung von vorübergehenden Blendungs-Skotomen während der Fixation einer grellen Fläche,** von Oberarzt Dr. Vogt in Aarau.

Nach seinen Versuchen erklärt Verf. es als feststehend, daß es durch unsren Willen möglich ist, in dem einer grellen Lichtfläche konstanter objek-

tiver Helligkeit exponierten Sehapparat eine Veränderung hervorzurufen, die in dem willkürlichen Erzeugen und Verschwindenlassen von farbigen Blendungsbildern und von völligen Verdunkelungen des mittleren Gesichtsfeldes besteht. Diese Veränderung ist unabhängig von Konvergenz, Akkommodation, Pupillenweite, hat ihren Sitz wahrscheinlich in der Zapfenregion der Netzhaut.

---

6) **Untersuchungen über Glasbläser-Star,** von Dr. Stein in Kreuznach.

Bericht über 53 Fälle. 50% der untersuchten Glasbläser zeigten in bestem Alter beginnenden Star. Am häufigsten bestand hinterer Polar-Star. Es war das dem Ofen nähere Auge betroffen. Verf. neigt, ohne Gründe anzuführen, dazu, die Wirkung ultravioletter Strahlen als Ursache anzunehmen.

---

7) **Statistischer Beitrag zum Ort des Beginnes des Alter-Stars,** von Dr. Haubach. (Univ.-Augenklin. in München.)

Die Untersuchung von 120 Augen mit beginnendem Star ergab Bestätigung der bekannten Tatsache, daß der Alter-Star überwiegend in der unteren Linsenhälfte beginnt.

---

8) **Klinisch-anatomischer Beitrag zur Kenntnis der Distichiasis congenita,** von Dr. Beglo. (Univ.-Augenklin. in Prag.)

---

9) **Die Ringskotome nach Sonnenblendung,** von Dr. Jess. (Univ.-Augenklin. in Würzburg.)

Nach der vorjährigen Sonnenfinsternis beobachtete Verf. fast in allen darauf untersuchten Fällen Ringskotome, die nach einigen Wochen verschwanden.

Daß Birch-Hirschfeld, der darauf achtete, solche Skotome nicht gefunden hat, erklärt Verf. aus der Verschiedenheit der Untersuchungsmethode. Er nimmt an, daß es sich nicht um eine Lichtschädigung handelt, sondern um eine Schädigung der Blutzirkulation, welche die foveale Schädigung begleitet.

---

10) **„Instruction sur l'usage des Lunettes ou Conserves" von Thonim, marchand miroitier-lunettier Paris 1746. Ein Beitrag zur Geschichte des Brillen- und Optikerwesens im 18. Jahrhundert,** von Prof. v. Pflugk in Dresden.

Inhalts-Angabe des interessanten Buches.

Band LXXIV. Heft 3 u. 4.

1) **Über Netzhaut-Veränderungen des Jünglings-Alters,** von Dr. Arnold Knapp in New York.

Veröffentlichung von 4 Fällen, die Netzhaut-Veränderungen in Verbindung mit Veränderung von Netzhaut-Venen zeigten. Es fand sich Retinitis proliferans, Netzhaut-Abhebung, Netzhaut-Blutung, Netzhaut-Streifen. Verf. nimmt einen Zusammenhang mit Tuberkulose an, zumal in einem Falle die Tuberkulin-Behandlung erfolgreich war.

---

2) **Beitrag zur Klinik des Keratokonus (insbesondere über den braunen**

Ring in der Hornhaut und über das Verhalten des Blutes), von Prof. Dr. Fleischer. (Univ.-Augenklin. in Tübingen.)

In zwei anatomisch untersuchten Fällen von Keratokonus war der Befund eines braunen Ringes in der Mitte zwischen Peripherie und Hornhaut besonders bemerkenswert gewesen. Dieser Ring ließ sich in den meisten Fällen von Keratokonus beobachten. Lage und Intensität des im Epithel der Hornhaut liegenden Ringes wechseln etwas.

Regelmäßig fanden sich auch feine weißlich-graue, gefäßähnliche Reiserchen, die radiär von der Hornhaut-Peripherie einstrahlend sich gabelnd in der Hornhaut verlaufen. Verf. nimmt an, daß dabei Sichtbarwerden von Hornhautnerven vorliegt, während es sich nach dem anatomischen Befunde bei der Ringbildung um Diffusion von Hämosiderin in die Hornhaut handelt.

Blut-Untersuchungen in Keratokonusfällen haben weder Vermehrung der Lymphocyten, noch Beschleunigung der Gerinnungszeit ergeben.

---

3) **Über Ferment-Wirkungen am Auge und ihre Beziehungen zur sympathischen Ophthalmie. III,** von H. Guillery in Köln.

An neuen Versuchen erhärtet Verf. seine früheren Ergebnisse. Danach ist durch Einführung gewisser Gifte in das Kaninchen-Auge eine der sympathisierenden sehr ähnliche Uveïtis hervorzurufen, und durch Einführung solcher Gifte in die Blutbahn ein Reizzustand an den Augen, und zwar auch am nicht vorbehandelten, zu erzeugen. Anatomisch finden sich in allen Fällen Veränderungen der Uvea. Die Annahme eines spezifischen Erregers der sympathischen Ophthalmie ist nach Verf.'s Schlüssen entbehrlich, nachdem erwiesen ist, daß im Blute zirkulierende Gifte ohne Bakterien-Wirkung die gleiche Erkrankung auslösen können.

Besonders hervorzuheben ist, daß in gelöster Form im Blute zirkulierende Gifte eine ausgesprochen herdförmige Erkrankung der Uvea hervorrufen können. Es kann sich bei zahlreichen Leiden des Uvealtraktus um toxische Wirkungen bei Stoffwechsel-Krankheiten usw. handeln; nach ihnen ist weiter zu forschen.

---

4) **Therapeutische Erfahrungen mit Furunkulin-Zyma in innerlicher und äußerlicher Anwendung bei einigen Erkrankungen der Lider, der Binde-, Horn- und Lederhaut des Auges,** von Dr. Dutoit in Montreux.

Bericht über gute Erfolge des Hefe-Präparates.

---

5) **Über das Vorkommen von Nervenfasern-Defekten im Gesichtsfelde und besonders über den nasalen Gesichtsfeldsprung,** von Pivatdoz. Dr. Rönne. (Univ.-Augenklin. in Kopenhagen.)

In früheren Veröffentlichungen hat Verf. einen Gesichtsfeldtypus beschrieben, den er den nasalen Gesichtsfeldsprung nennt. Er entsteht, wenn die beiden großen bogenförmigen Retinal-Nervenfaserbündel, welche über und unter der Fovea laufen und sich in einer geradlinigen horizontalen Raphe im temporalen Teile der Netzhaut treffen, bei irgend einem Leiden ungleich stark ergriffen sind. Die Raphe zeigt sich dann im Gesichtsfelde als eine geradlinige Grenze, die dem nasalen Horizontal-Meridian folgt, indem die Gesichtsfeldgrenze längs dieses Meridians geradezu einen Sprung macht, bevor sie ihren Verlauf fortsetzt. Verf. ergänzt seine Mitteilungen durch Veröffent-

lichung zahlreicher Feststellungen von Nervenfaser-Defekten im Gesichtsfelde und betont die Notwendigkeit, bei jeder Gesichtsfeld-Untersuchung mit solchen Defekten zu rechnen.

6) **Das Gullstrand'sche Ophthalmoskop**, von Privat-Dozent Dr. Thorner in Berlin.

Verf. erklärt in längeren Ausführungen, daß das Gullstrand'sche Ophthalmoskop nur eine Modifikation seines stabilen Augenspiegels sei.

7) **Bemerkung zu der Mitteilung des Herrn Dr. Thorner über mein Ophthalmoskop**, von A. Gullstrand.

Kurzer Hinweis auf frühere Veröffentlichungen.

8) **Über eine bisher nicht bekannte Ursache schwerer eitriger Chorioretinitis mit Netzhaut-Ablösung**, von C Hess.

Bei unverletztem Auge hatte sich eine Fliegen-Larve hinter der Netzhaut auf dem Blutwege angesiedelt und die genannten schweren Störungen bewirkt.

9) **Zur Kenntnis der angeborenen Anomalien der Iris**, von St. Bernheimer in Innsbruck.

Mitteilung eines Falles von mehrfacher eigenartiger Einkerbung des Pupillarrandes. Der Charakter des unvollständigen Koloboms wurde durch entsprechend der Einkerbung beeinflußte Änderung der Radiärfaserung der Iris und der Oberfläche des Irisgewebes erwiesen.

Verf. führt diese Mißbildungen auf Einkerbungen des fötalen Becherrandes durch gefäßführende Bindegewebszüge zurück. Je nach deren Mächtigkeit entstehen Einkerbungen der Iris oder Kolobome.

10) **Die Bedeutung des Anaphylotoxins, sowie des art- und körpereigenen Gewebesaftes für die Pathologie, speziell die des Auges**, von H. Dold und A. Rados.

Es besteht die Möglichkeit einer reinen, nicht infektiösen Inflammatio anaphylatoxica. Arteigener und körpereigener Gewebesaft rufen ebenfalls bei Verletzungen eine Entzündung der Wundränder hervor. Es ist das wertvoll für die Pathogenese der traumatischen, sterilen Entzündungen.

Band LXXV. Heft 1.

1) **Über juvenile Gefäß-Erkrankungen des Auges (nach Beobachtungen an Regenbogenhaut, Netzhaut und Sehnerv)**, von Dr. Gilbert, Privat-Dozent in München.

In den ersten beiden Fällen handelte es sich um Iridocyclitis, im dritten um Glaukom. Histologisch ergaben sich in allen Fällen Erkrankungen des uvealen bzw. optikoretinalen Gefäßsystemes, namentlich der Venen. Diese Gefäß-Erkrankungen spielen offenbar im jugendlichen Alter eine größere Rolle, als man ihnen bisher beimaß.

Ein Zusammenhang mit Tuberkulose ist sehr wahrscheinlich. Die Erfolge der Tuberkulin-Therapie sind dabei sehr vorsichtig zu bewerten.

2) **Zur Pathogenese der Methylalkohol- und Atoxyl-Amblyopie**, von

Privat-Dozent Dr. Igersheimer und Dr. Verraz. (Physiol. Institut d. Universität Halle.)

Unter Benutzung der Methodik, die Hess zu seinen bekannten Gesichtssinn-Untersuchungen aufgebaut hat, suchten Verff. die Abnahme des Lichtsinnes bei Vergiftungen mit Methylalkohol (20—33 %) und Atoxyl (5 %) an Hühnern feszustellen.

Es ergab sich bei Methylalkohol eine mäßige Herabsetzung des Lichtsinnes. Wahrscheinlich steht sie im Zusammenhang mit rauschartigen Allgemein-Erscheinungen. Ob auch Netzhaut-Veränderungen in Frage kommen, lassen die Verff. offen. Erhebliche histologische Netzhaut-Veränderungen haben sie nicht gefunden.

Es spricht alles dafür, daß bei menschlichen Intoxikationen nicht der Methylalkohol, sondern die beigemischten Fuselstoffe schädigend wirken.

Bei Atoxylvergiftung blieb der Lichtsinn dauernd normal, dagegen zeigten sich typische Struktur-Veränderungen in den Zellen der inneren Netzhautschichten.

---

3) **Untersuchung über die Tiefenwahrnehmung einseitiger Myopen beim Nahesehen,** von Privat-Dozent Dr. Köllner in Würzburg.

Vgl. Referat des gleichen Vortrages in der Berliner ophth. Gesellschaft. Dieses Centralblatt Februar 1913.

---

4) **Über einen Fall von luetischer Erkrankung des Chiasma,** von Dr. G. Ischreyt in Libau.

---

5) **Neue Beiträge zur rhinogenen Sehnerven-Entzündung,** von Privat-Dozent Dr. Paunz. (I. Univ.-Augenklin. in Budapest.)

Mitteilung von 4 Fällen, in denen Neuritis optici sichtbar war oder die Symptome der Neuritis retrobulbaris bestanden. Die Sehkraft nahm rasch ab und es ließen sich in den hinteren Nebenhöhlen die Zeichen der akuten oder chronischen Entzündung oder Eiterung nachweisen

Rasche Eröffnung der hinteren Nebenhöhlen ist auch dann erforderlich, wenn der Befund der Nase noch scheinbar normal ist.

---

6) **Beschreibung eines Exophthalmometers,** von Prof. Lohmann. (Univ.-Augenklin. in München)

---

7) **Über Blastomyceten bei Trachom,** von Dr. Stiel in Köln.

Verf. bestätigt den Befund von Hefen im Trachomgewebe.

---

8) **Ein Fall von doppelseitiger Tenonitis serosa acuta,** von Dr. Pincus in Köln.

Der nach einer Autofahrt entstandene Befund war typisch, mäßiger Exophthalmus, Chemosis, Beeinträchtigung der Bewegungen des Augapfels und Schmerzen bei diesen Bewegungen. Bemerkenswert war gleichzeitiges Auftreten von Tränen- und Speicheldrüsen-Entzündung.

Die Heilung erfolgte rasch bei antirheumatischer Therapie.

---

9) **Über Verweilen von Quecksilber im Auge während 14 Jahren nebst experimentellen Untersuchungen über die Giftwirkung dieses Metalles auf das Kaninchen-Auge,** von Dr. Fujita in Formosa.

In einem 14 Jahre zuvor verletzten, geschrumpften Auge fand Verf. bei der Enukleation flüssiges, unverändertes Quecksilber.

10) **Über gummöse Papillitis nach Salvarsan-Injektion,** von Dr. Kumagai. (Univ.-Augenklin. in Tokio.)

Das Salvarsan begünstigt das Auftreten schwerer syphilitischer Erscheinungen nach des Verf.'s Meinung im allgemeinen, in dem mitgeteilten Falle im besonderen.

11) **Ein Beitrag zur Therapie der Keratitis neuroparalytica,** von Dr. Ichikawa in Osaka.

Die lange beobachtete Hornhaut-Erkrankung heilte nach künstlicher Erschwerung des Tränenabflusses. Verf. sieht die Ursache des Erfolges in Verhütung der Vertrocknung. Ein Bedenken, daß die Keime im Konjunktivalsacke vermehrt würden, hat er nicht.

12) **Bruchstücke einer unveröffentlichten deutschen Augenheilkunde vor Bartisch von Königsbrück.** (Von Caspar Stromayer zu Lindau.) Herausgegeben von Prof. Greeff und Dr. v. Haselberg in Berlin.

Heft 2 u. 3.

1) **Über Schädigungen des Auges durch Licht,** von C. Hess.

Verf. wendet sich gegen die neuerdings verbreitete Furcht vor dem Lichte. Daß das Tageslicht in gewöhnlicher Intensität gesunden oder kranken Augen schaden könne, ist ausgeschlossen. Die angebliche Lichtscheu bei krankhaften Zuständen, besonders der Conjunctivitis scrophulosa besteht nicht, da die Patienten die Augen auch im Dunkeln zukneifen. Es handelt sich um Reize, die von Bindehaut, Hornhaut oder durch Wundsein der Lidwinkel vom Licht unabhängig ausgelöst werden, und die bei fest geschlossenen Lidern am besten ertragen werden.

Dunkle Schutzgläser, Dunkelaufenthalt rufen eine Dunkel-Adaptation hervor und steigern die Lichtscheu. Allmähliche Gewöhnung an den Aufenthalt im Hellen ist erforderlich.

Auch bei andren Augen-Erkrankungen, Netzhaut- und Aderhautleiden fehlt die Begründung der Scheu vor dem Tageslichte.

Man hat die Entstehung des Alterstars auf Lichtwirkung zurückgeführt. Verf. kann sich zu dieser nicht begründeten Annahme nicht entschließen.

Daß ungewöhnlich starkes Licht schadet, ist bekannt. Verf. spricht über die Wirkung direkten Sonnenlichtes im Anschlusse an die bekannten Beobachtungen gelegentlich der letzten Sonnenfinsternis. Er schließt sich der Ansicht an, daß die Schädigung eine durch die leuchtenden Strahlen vermittelte thermische ist.

Blitz- und Kurzschluß-Blendung verursachen als reine Lichtwirkung geringe Veränderungen. Größere Störungen bewirkt durch die längere Dauer der Lichtwirkung die Schneeblendung, die im wesentlichen Veränderungen des vorderen Abschnittes hervorruft. Sie ist durch die ultravioletten Strahlen bedingt, gegen die man Schutzgläser benutzen muß. Verf. erörtert im Anschlusse daran die wenigen Fälle von Netzhautschädigung durch Schneeblendung und die als Erythropsie beschriebene Störung. Ob hier die leuchtenden

oder die ultravioletten Strahlen mehr anzuschuldigen sind, darüber sind die Ansichten geteilt.

Daß der Frühjahrskatarrh als Sonnenlichtwirkung anzusehen ist, ist nicht anzunehmen.

Verf. bespricht nun die Versuche, Aufschluß über die Wirkung der verschiedenen Abschnitte des Spektrums auf die einzelnen Teile des Auges zu erhalten. Die Hornhaut absorbiert die kurzwelligen Strahlen ziemlich vollständig, so daß deren Wirkung nur die oberflächlichen Teile schädigt, so Eisenlicht beim Schweißen, Schneeblendung.

Daß langdauernde Wirkung kurzwelliger Strahlen künstlicher Quellen (Uviollampe) die Linse schädigen können, ist beobachtet. Man hat den Glasbläser-Star auf die Wirkung ultravioletter Strahlen zurückgeführt, doch ist gegen Hirschberg's Auffassung der Wärmestrahlen als schädigender Ursache nichts erwiesen.

Die Frage, ob die ultravioletten Strahlen, die unter besonderen Bedingungen dem Auge schaden, auch unter den Bedingungen, unter welchen sie bei den üblichen künstlichen Beleuchtungskörpern das Auge treffen, schaden können, ist zu verneinen.

Es ist ein Tragen von Schutzbrillen unter normalen Bedingungen falsch.

---

2) **Untersuchungen über anaphylaktische Hornhaut-Entzündung, besonders über den Einfluß des Lebensalters auf ihren Verlauf,** von Privat-Dozent Dr. Koellner. (Univ-Augenklin. in Würzburg.)

Die Versuche bestätigen das Auftreten einer parenchymatösen Hornhaut-Entzündung nach Injektion von tierischem Serum in die Hornhaut des Kaninchen-Auges und Reïnjektion in die Hornhaut des andren Auges. Jedes artfremde Eiweiß verhielt sich dabei gleich, auch normales Menschen-Serum. Die zur Auslösung der Entzündung notwendige Menge artfremden Eiweißes darf nicht zu gering sein. Bei jungen Kaninchen läßt sich die Entzündung bei Verwendung gleicher Mengen schwerer erzeugen, als bei älteren.

---

3) **Parinaud's Konjunktivitis: Eine mykotische Erkrankung, hervorgerufen durch einen bis jetzt nicht beschriebenen fadenförmigen Mikroorganismus,** von Dr. Verhoeff in Boston.

Verf. erklärt, als Erreger einen Leptothrix nachgewiesen zu haben. Er will versuchen, ihn zu züchten und experimentelle Hervorrufung der Erkrankung versuchen.

---

4) **Über die nach Schneeblendung beobachtete Rot-Grün-Blindheit und eine durch Blendung experimentell zu erzeugende Farbensinnstörung,** von Prof. Lohmann. (Univ.-Augenklin. in München.)

Nach einer 5stündigen Schneewanderung ohne Schutzbrille beobachtete der Patient eine Störung, die als Rot-Grün-Blindheit erkannt wurde und allmählich schwand. Die Sehschärfe blieb normal. Eine besondere Disposition bestand darin, daß Patient täglich 6 Liter Bier trank und bis zu 15 Zigarren rauchte. Experimentell konnte Verf. bei sich durch Blendung eine leichte Farbensinn-Störung entsprechend Beck's Erxperimenten erzeugen. Es ist gleichzeitig Erythropsie vorhanden.

---

5) **Erweiterung der vorderen Augenkammer,** von San.-Rat Heuse.

Ein in die Vorderkammer eingeheilter Mundschleimhaut-Lappen wurde

ganz von Bindegewebe eingeschlossen, während ein Silberplättchen reizlos einheilte, so daß ein Spalt erhalten blieb.

6) **Vorübergehende Verdunkelungen bei einäugiger Betrachtung einer hellen Fläche**, von Privat-Dozent Dr. Cords. (Univ.-Augenklin. in Bonn.)

Verf. nimmt an, daß es sich bei solchen Beobachtungen um einen speziellen Fall des bekannten Wettstreites der Sehfelder handelt.

7) **Nachtrag zu meiner Mitteilung: Willkürliche Erzeugung und Beseitigung von vorübergehenden Blendungsskotomen während der Fixation einer grellen Fläche**, von Dr. Vogt in Aarau.

Hinweis auf eine ähnliche Beobachtung Nagel's.

8) **Therapeutische Erfahrungen mit Vioform bei einigen Erkrankungen und Verletzungen der Horn- und Lederhaut**, von Dr. A. Dutoit in Montreux.

Verf. sieht in dem Vioform ein vollwertiges Ersatzmittel des Jodoforms.

Heft 4.

1) **Über einige Formen der Netzhaut-Tuberkulose**, von Dr. A. Knapp in New York.

Außer den im Jünglingsalter vorkommenden Fällen der Netzhaut-Tuberkulose, in denen Blutungen oder Massen-Exsudation überwiegen, beschreibt Verf. eine Form, in der der Krankheitsprozeß in den mehr oberflächlich gelegenen Schichten der Netzhaut zu liegen scheint. Im ersten Falle bestand Neuritis optici, chorioretinale Herde, Strahlenfigur in der Makula, im zweiten ein weißliches Exsudat einer Makula-Vene entlang.

Tukerkulin-Behandlung wirkte sehr günstig.

2) **Über die Absorption ultravioletten Lichtes durch die Tränenflüssigkeit**, von Privat-Dozent Dr. Lindahl in Upsala.

Die verschiedenen Sekretproben verhielten sich qualitativ gleich. Vom Beginn des Absorptionsgebietes (302,5 $\mu\mu$) an steigt die Absorption bis 280,3 $\mu\mu$ an, sinkt bis 253,5 $\mu\mu$ und steigt wieder bis 246,4 $\mu\mu$. Quantitativ wird ein nicht unwesentlicher Teil des Lichtes durch eine 0,1 mm dicke Sekretschicht durch Absorption ausgeschaltet, besonders des ultravioletten Teiles (bei 230 $\mu\mu$ 15,4 $^0/_0$, bei 235 $\mu\mu$ sogar 55 $^0/_0$ des auffallenden Lichtes). Der Hauptsache nach wird die Absorption durch den Eiweißkörper der Tränenflüssigkeit bedingt. Verf. vergleicht schließlich die Absorption der Tränenflüssigkeit mit der der Augenmedien.

3) **Über Periphlebitis retinalis**, von Dr. Rose Steffan. (Univ.-Augenklinik in München)

Bericht über 2 Fälle. Im ersten Mitbeteiligung des Sehnerven. Im zweiten waren Netzhaut-Blutungen und Periphlebitis retinalis sicher auf erworbene Lues im Sekundärstadium zurückzuführen.

4) **Klinische und experimentelle Untersuchungen über die Ätiologie der Heterochromie**, von Dr. J. Bistis in Athen.

Verf. betrachtet eine Lähmung des Hals-Sympathicus als Ursache der Heterochromie.

5) **Beobachtungen über subkonjunktivale und intrabulbäre Anwendung des „Syrgols“,** von Dr. Dutoit in Montreux.

Sehr gute Erfolge bei Ulcus serpens corneae, Panophthalmie, Eiterung nach Star-Operation. (Syrgol ist eine kolloïdale Silber-Verbindung.)

6) **Optische Mitteilungen,** von Prof. Schiötz.

I. Die Anwendbarkeit der Dioptrien bei einfachen und zusammengesetzten optischen Systemen.

II. Die Brechungs-Koeffizienten der Medien des Auges.

Letztere hat Verf. mit einem Zeiss-Refraktometer gemessen. Für das Kammerwasser war der Mittelwert 1,335, etwas kleiner als sonst angegeben. Für den Glaskörper war er fast gleich. Bei krankhaften Zuständen scheint der Glaskörper stärker brechend zu werden, die Refraktion des Auges muß abnehmen, mehr hypermetrisch werden. Nimmt die Brechkraft zu, so müßten spastische Akkommodations-Veränderungen der Linse angenommen werden. Die Werte für die Linse fand Verf. kleiner als bisher angegeben mit 1,4102. Zwischen den Linsen junger und alter Individuen besteht kein ausgeprägter Unterschied.

Zu I. gibt Verf. ein graphisches Verfahren zur Erleichterung der Feststellung der Lage des Objektes und des Bildes. Es muß an Hand der Diagramme und Berechnungen des Originals verfolgt werden.

7) **Akute Erblindung bei Hirnabsceß,** von Privat-Dozent Dr. A. Pagenstecher. (Univ.-Augenklin. in Straßburg.)

In beiden Fällen bestand anfangs als einziges wesentliches Symptom rasche Erblindung beider Augen bei normalem Hintergrund und erhaltener Pupillen-Reaktion. Die Nebensymptome waren gering, Kopfschmerzen, leichte Benommenheit. Beide Male handelte es sich um metastatische Absceßbildungen, ausgehend von einer Lungen-Erkrankung, und zwar um ältere Abscesse, die plötzlich zu diesen Erscheinungen und nach wenigen Tagen zum Tode geführt hatten.

Derartige Abscesse können bei symmetrischem Sitz in beiden Okzipitallappen aber auch bei Absceß in einem Lappen durch Fernwirkung völlige Erblindung, ohne Hemianopsie, als einziges Krankheitsbild auslösen.

8) **Zur Kenntnis der Pathologie des Bell'schen Phänomens,** von Dr. Kraupa. (Univ.-Augenklin. in Prag.)

Durch abnorme Lidverhältnisse wandelte sich in Verf.'s Falle das Bell-sche Phänomen aus einem normalen in ein verkehrtes und nach Schaffung normaler Lidverhältnisse wieder in ein normales. Verf. bespricht die Literatur. Es muß sich bei dem Phänomen um einen höheren Reflex mit Sitz in der Hirnrinde handeln. Sein Fehlen spricht für supranukleären Sitz einer Läsion meist in der Hirnrinde.

9) **Klinische Beobachtungen über idiopathische Iridocyklitis und sympathische Ophthalmie.** (Ein Beitrag zu Elschnig's Theorie der sympathischen Ophthalmie), von Dr. Brock in Stuttgart.

Nach Elschnig's Theorie entsteht die sympathische Ophthalmie auf dem Wege der Überempfindlichkeit der Uvea durch antigene Resorption von Uveagewebe des ersterkrankten Auges. Danach könnte es einen durchgreifenden Unterschied zwischen der idiopathischen und sympathischen Iritis nicht geben. Verf. gibt eine klinische Statistik des Materials der Münchener Augenklinik. Sie spricht gegen Elschnig und zeigt einen wesentlichen Unterschied zwischen idiopathischer und sympathischer Iridocyklitis hinsichtlich der Doppelseitigkeit des Auftretens wie der Prognose und des Ausganges der Erkrankung.

10) **Beitrag zur Prüfung des Farbensinnes mit Pigmentfarben**, von Dr. Helmbold in Danzig.

Verf. hat Farbenscheiben konstruiert, die sehr zahlreiche Verwechslungsfarben geben. Man läßt den Patienten auf der zweiten Scheibe durch Drehen die auf der ersten Scheibe eingestellte Farbe heraussuchen. Spiro.

Bibliographie.

1) Beitrag zur Pathologie der sympathischen Augen-Entzündung, von Hofrat Prof. Dr. W. Goldzieher. (Aus der Augenabteilung des Allgemeinen Krankenhauses (St. Rochus) in Budapest.) Goldzieher ist der Ansicht, (und hat diese schon im Jahre 1877 und zum zweiten Male im Jahre 1900 geäußert,) daß bei der sympathischen Augen-Entzündung die Übertragung vom ersterkrankten Auge auf seinen Partner durch die Vermittlung einer Neuritis der Ciliarnerven erfolge. Ein von ihm neuerdings beobachteter Fall soll einen neuen Beweis dieser Ansicht, mit der G. bisher allein steht, bringen. Es handelt sich um eine Hufschlag-Verletzung. Schon bei der Aufnahme, die etwa einen Monat nach der Verletzung erfolgte, bestand sympathische Ophthalmie seit mindestens 8 Tagen. Sie heilte nach Entfernung des verletzten blinden Auges unter Salicyl- und Quecksilberkur. Die mikroskopische Untersuchung des enukleierten Bulbus ergab die für sympathische Ophthalmie als typisch bekannten Veränderungen. (Lymphocyten-Infiltration der ganzen Uvea mit reichlichen Epitheloid- und Riesenzellen). Dabei aber wurde eine ausgesprochene Neigung des Prozesses festgestellt, „sich aus dem Bulbus orbitalwärts fortzupflanzen, wobei als Wege anscheinend die Lymphspalten der Blutgefäße, aber ganz besonders die Nerven benutzt werden, welche die Sklera am hinteren Pol durchsetzen.“ G. glaubt nun, daß diese „Perineuritis und interstitielle Neuritis der Ciliarnerven“ (nach G. übrigens ein fast ständiger, bisher aber nicht als wichtig erachteter Befund bei sympathischer Ophthalmie,) eine zentripetal fortschreitende ist, daß sie aus dem Augapfel in die Orbita und von hier weiter auf den präformierten Nervenbahnen ins Zentralorgan gelangen kann. Habe aber die Ciliarneuritis die Ursprungsgebiete des Trigeminus erreicht, dann sei auch die Bedingung gegeben, daß schwere Veränderungen zunächst trophischer Natur im jenseitigen peripherischen Endgebiet als unmittelbare Folge auftreten können; wie diese dann übergehen in die schweren Erscheinungen der sympathischen Ophthalmie, das läßt G. dahingestellt. Für die Therapie aber zieht er den Schluß, daß die Exenteratio orbitae in manchen Fällen, (bei denen eben die Neuritis zwar schon den Augapfel, aber noch nicht die Orbita überschritten habe,) für die Heilung mehr leisten könne als die bloße Enukleation. Jedenfalls aber werde man durch die Exen-

teratio orbitae in die Lage versetzt, seine Theorie durch Untersuchung der Orbitalnerven, vor allem des Ganglion ciliare, auf ihre Richtigkeit nachzuprüfen.

2) Erscheinungen am engen Streifenmuster. Ein Beitrag zur Erforschung der optischen Bewegungs-Empfindung, von A.v. Szily (Budapest). (Aus den Sitzungsber. d. k. Akad. d. Wissensch. in Wien. Math.-naturw. Klasse, Bd. CXXI, III. Dezember 1912.) Bei Betrachtung enger Streifenmuster erscheint über den Konturen ein subjektiver Nebel senkrecht zu den Linien, der bei objektiver Bewegung der Figuren eine Scheinbewegung in entgegengesetzter Richtung zeigt. Diese Scheinbewegung faßt v. Szily als simultanen Bewegungs-Kontrast auf und hält dessen Erscheinung im subjektiven Nebel für eine Tatsache, die für den Begriff der optischen Bewegungsempfindung von prinzipieller Bedeutung ist. Seine Untersuchungen geben einen neuen Beweis des Exner'schen Lehrsatzes, daß der optische Bewegungseindruck als rein spezifische Sinnesempfindung ins Bewußtsein tritt. Bewegungs-Kontrast und -Nachbild stehen zur Art seines zeitlichen und räumlichen Verlaufs in völlig gleicher gesetzmäßiger Beziehung wie Farben-Kontrast und -Nachbild zur Qualität des von der Netzhaut empfangenen Lichteindrucks.

3) Die Augen-Symptome der Raynaud'schen Krankheit, von Dr. E. E. Blaauw, Buffalo, N. Y. (Vossius' Sammlung zwangloser Abhandlungen aus dem Gebiete der Augenheilkunde, IX. Band (1913), Heft 5. Mitteilung eines Falles von Zusammentreffen lokaler Synkope mit Augen-Beschwerden (Schmerzen, Müdigkeit, Seh-Verschlechterung). Kritik der Literatur, wobei Verf. zu dem Schlusse kommt, daß bisher in keinem einzigen Falle der Beweis geliefert wurde, daß die Raynaud'sche Krankheit einen Krampf der retinalen Gefäße verursacht.

4) Das Schicksal von Patienten mit Keratitis parenchymatosa auf hereditär-laetischer Grundlage (Syphilis und Auge, VIII. Mitteilung), von Privatdoz. Dr. Igersheimer (Halle). (Vossius' Sammlung zwangloser Abhandlungen aus dem Gebiete der Augenheilkunde, IX. Band, Heft 4.) Was das Schicksal der erkrankten Augen angeht, so fand Verf. in 40,8 % die Sehschärfe unter $^1/_{10}$ d. N. herabgesetzt, von 77 Patienten waren infolge der schlechten Sehschärfe 43 dauernd geschädigt. Während der Erkrankung war in 21,9 % der Druck des Auges herabgesetzt, in 27,4 % erhöht, in vielen Fällen traten starke Druckschwankungen auf; nach Ablauf der Entzündung fand sich in 10,3 % Druckerhöhung. 14 % Rezidive der Kerat. parenchym. wurden beobachtet. Das Nervensystem war bei 9 von 41 Patienten mit frischer und bei 35 von 60 mit überstandener Kerat. parenchym. erkrankt. Die Wassermannsche Reaktion war

	Stark positiv	Schwach positiv	Negativ
1—5 Jahre	22 ×	7 ×	8 ×
6—10 Jahre	14 ×	2 ×	7 ×
mehr als 10 Jahre . .	3 ×	4 ×	15 ×
nach Ablauf der Kerat. parenchymatosa . .	—	—	—

Ob die Syphilis einen „dystrophischen“ Einfluß in der 3. Generation ausübt, will Verf. nicht entscheiden; daß die Übertragung auf die 3. Generation in

ganz vereinzelten Fällen möglich ist, dafür glaubt er einen beweiskräftigen Fall zu haben. Wichtiger aber ist, daß bei 12 Kindern kongenital luetischer Mütter Wassermann durchweg negativ war. Zum Schlusse tritt Verf. für energische und bis zum Negativwerden der Wassermann-Reaktion fortgeführte spezifische und für frühzeitig einsetzende prophylaktische Behandlung ein.

5) Über angeborene Hornhaut-Staphylome, von Dr. M. Wirths. (Aus der Univ.-Augenklinik Rostock), mit 3 Abb. (Deutschmann's Beiträge zur Augenheilkunde, 86. Heft). Es handelt sich in dieser Arbeit um die Streitfrage, ob die angeboren sich findenden Hornhaut-Staphylome ihrer Entstehung einer fötalen Entzündung (v. Hippel) oder einer Mißbildung (Peters) verdanken. — Von den meisten neueren Autoren anerkannt ist die Peters'sche Ansicht, daß die angeborenen Hornhaut-Trübungen mit Defektbildung der Descemet'schen Membran als typische Mißbildung und nicht als Folge eines „Ulcus internum" aufzufassen sind. Es finden sich nun Beziehungen zwischen der angeborenen Hornhaut-Trübung und dem Staphylom, die es wahrscheinlich machen, daß auch letzteres nicht entzündlicher Natur ist. Eine Stütze für diese Auffassung soll der vom Verf. anatomisch untersuchte (von Schläfke in Kassel stammende) Fall von Hornhaut-Staphylom bringen. In dem Augapfel war der Schlemm'sche Kanal nur unvollkommen ausgebildet; die Iris mit der Hornhauthinterfläche durch eine Synechie verbunden; die Descemet'sche Membran fehlte teilweise, die Bowman'sche vollkommen; an einer Seite der Sklera war diese in ein hornartiges, durchsichtiges Gewebe verwandelt. Mitten im Staphylom-Gewebe, das aus einer lockeren, welligen, sklera-ähnlichen Substanz bestand, lag ein cystischer, allseitig abgeschlossener, mit Epithel ausgekleideter und hyalinartige Kugeln enthaltender Hohlraum; ihm zu beiden Seiten fanden sich Muskelfasern, deren kontinuierlicher Zusammenhang mit dem Ciliarkörper festgestellt werden konnte. Den im Staphylom Gewebe gelegenen cystischen Hohlraum faßt nun Verf. als anomale Abschnürung des Ektoderms auf, und diese „Pseudolinse" (Peters) habe die Entstehung der Muskelfasern im Staphylom-Gewebe veranlaßt, aber auch die Differenzierung des Mesoderms (als welches das Staphylom-Gewebe aufzufassen sei,) in normales Hornhaut-Gewebe verhindert. — Demnach wäre der Fall eine Stütze für die Peters'sche Ansicht, daß die Hornhaut-Staphylome und damit auch die kongenitalen Hornhaut-Trübungen eine Folge abnormer Vorgänge im Bereiche des Ektoderms sind und so den anderen Mißbildungen im vorderen Bulbusabschnitt, deren ektodermale Entstehung feststeht, an die Seite gestellt werden können. Dr. Stern.

6) Über seltenere Schwangerschaftstoxikosen, von R. Marek. (Časopis českých lékařno, 1913, No. 17.) (Böhmisch). Unter anderem bespricht der Verf. die Retinitis albuminurica gravidarum. Von seinen 9 Patienten waren 4 über, 5 unter 30 Jahren, 8 Multiparen, 1 Primipara; 4 Patienten hatten frühere Geburten ohne jede Störung durchgemacht, bei 2 waren Nierenerkrankungen vorhanden, bei 2 Augenerkrankung auf Basis der chronischen Nephritis. Die Klagen waren folgende: Kopfschmerzen (7), Erbrechen (2), Angstgefühl (1), allgemeine Schwäche (1), Appetitlosigkeit (1), Schmerzen in Magengegend (2), Ödeme der unteren Extremitäten (3), des Gesichtes (1) und der Lider (1). Eiweiß im Harn (9), Zylinder (4), Epithel (4). Sehfähigkeit stark herabgesetzt, Nebelsehen; Abschwächung trat in 5 Fällen allmählich, in 4 plötzlich ein. Einzige Therapie ist Unterbrechen der Schwangerschaft; Prognose unsicher, Rezidive häufig.

7) Über den Einfluß verschiedener Strahlen auf das Sehorgan, von J. Chalupecký in Prag. (Prag 1913, Verlag des „Svéporusené autorské družztov".) (Böhmisch).

8) Der Einfluß einzelner Strahlenarten auf das Auge, von J. Chalupecký in Prag. (Biologické Listy, 1913, p. 641—651). (Böhmisch.) Auf Grund seiner zahlreichen Untersuchungen und Experimente und mit Berücksichtigung zugehöriger Literatur faßt Verf. unsere gegenwärtige Kenntnisse über obengenanntes Problem etwa folgendermaßen zusammen: Von den Sonnenstrahlen wirken auf das Auge die Licht- und Wärmestrahlen, weil, wenn bei Versuchen die chemischen, namentlich ultravioletten Strahlen ausgeschaltet wurden, die pathologischen Veränderungen im Auge dieselben bleiben. (Scotoma helieclipticum bzw. S. helioplegicum.) Die von glatten Flächen zurückgeworfenen Strahlen verursachen Conjunctivitis, deren häufigste Form die Ophthalmia nivalis ist; die größte Rolle spielen dabei die ultravioletten Strahlen. Die bei hierher gehörenden Fällen beobachteten Chromatopsien bezieht Verfasser auf Ermüdung der Retina unter dem Einflusse der ultravioletten Strahlen, die einseitig durch Reizung der Elemente für das rote Licht sich als rotes Sehen kundgibt. Unter dem Einflusse des elektrischen Lichtes entsteht sogenannte elektrische Ophthalmie, deren leichtere Fälle durch Beleuchtung, ernstere infolge einer Leitung der Elektrizität durch den Körper zustande kommen; die Erkrankung äußert sich als Conjunctivitis, Hornhaut-Trübungen. Veränderungen in der Macula-Gegend und — das wichtigste — die Linsentrübung, die elektrische Katarakta. Innig verwandt, wenn nicht identisch, ist mit der letzteren die sogenannte Blitz-Katarakta. Der Einfluß der ultravioletten Strahlen erklärt sich durch die spezifische Fähigkeit der Linse dieselben zu absorbieren; außerdem werden die Strahlen auch von der Konjunktiva und Kornea absorbiert. Bei dieser Absorption kommt es zu chemischen Umsetzungen, entstehen Globuline und nicht lösbare Eiweißstofte, die dann Trübung verursachen. Die therapeutische Verwendung der ultravioletten Strahlen kann gute Resultate beim Lupus conjunctivae, weniger gute beim Trachom und Hornhaut-Geschwüren verzeichnen. Die Röntgenstrahlen verursachen weitgehende Veränderungen fast aller Augenbestandteile, am wenigsten der Linse, trotzdem sie von dieser viel absorbiert werden; zu einer Katarakta kann es aber auch kommen, wie Experimente gezeigt haben. Therapeutische Anwendung gab bisher keine sicheren Resultate. Unter dem Einfluß des Radiums entsteht starke Conjunctivitis, zuweilen mit Membranenbildung und rauchartige Hornhaut-Trübung; am Augeninneren — zum Unterschied gegen Birch-Hirschfeld — hatte Verf. keine Veränderungen gesehen. Die Therapie (gegen Trachom) ist bisher wenig untersucht. Die Emanation, in Form von radioaktivem Wasser ins Auge injiziert, wird resorbiert und zeigt keinen Einfluß. Ferner untersuchte Verf. die Wirkung des Mesothoriums, indem er dem Kaninchen 10 mg täglich 1—2 Stunden auf die Augenlider legte; es zeigte sich starke Bindehaut-Entzündung, bald darauf Eiterung und Hornhaut-Trübung. Die Linse und das Augeninnere intakt. Die Wirkung des Mesothoriums ist schwächer, als die des Radiums.

9) Über den Einfluß der ultravioletten Strahlen auf die Linse, von Prof. Dr. J. Chalupecký in Prag. (Časopis českých lékařno. 1913. Nr. 3.) (Böhmisch.) Verf beschreibt seine Versuche, durch welche er nachzuweisen bestrebt war, daß die ultravioletten Strahlen einen Einfluß auf die Eiweißstoffe haben, und ob unter dem Einflusse dieser Strahlen die

lösbaren Eiweißstoffe sich in wenig lösbare umwandeln lassen. Er geht von den Ansichten Mörner's (Zeitschr. f. physiolog. Chemie, 1894) aus und untersucht, ob diese sich bestätigen lassen. Das Eiweiß von Eiern koagulierte sehr bald und deutlich. Unter dem Einflusse der Ultraviolettstrahlen (Quarzlampe) kam eine Kondensation zustande, und die Zunahme der weniger lösbaren Eiweißstoffe war 10,3 %. Die genaueren Zahlen sind folgende:

in 10 ccm der Lösung war	vor dem Versuche	nach dem Versuche
Eiweißstoffe überhaupt	160,1	160,1
Albumine	149,7	138,9
Globuline	3,8	20,4
Koagulierte Eiweißstoffe	—	0 8
Globuline in %-Gehalt	2,4	12,7

Eiweißstoffe der Augenlinsen (vom Schwein) koagulierten ebenfalls sehr deutlich und die Zunahme der weniger lösbaren betrug 13,3 %. In genaueren Zahlen angegeben:

Eiweißstoffe überhaupt	181,9	181,3
Albumine	85,2	48,0
Globuline	96,1	40,8
Koagulierte Eiweißstoffe	—	79,4

Wie leicht zu ersehen ist, hat sich die Menge der weniger lösbaren Eiweißstoffe unter der Beleuchtung mit ultravioletten Strahlen vermehrt und neue, unlösbare, koagulierte Eiweißstoffe gebildet. Ein Schluß betreffs die Einwirkung und ätiologische Bedeutung des Blitzes oder der elektrischen Funken (bzw. Bogenlichtes usw.) bei der nachfolgend ausgebildeten Cataracta läßt sich nicht mit Sicherheit ziehen, weil die Medien, in welchen sich die Linsen bei den Versuchen oder normal befinden, doch verschieden sind und andre Umstände auch eine bestimmte Rolle spielen.

10) Über den Einfluß der ultravioletten Strahlen auf die Augenlinse. II. Mitteilung, von J. Chalupecký in Prag. (Časopis lékařuo českých. 1913. p. 1140.) (Böhmisch.) Mittels der Cysteïn-Reaktion — Rotfärben der Eiweißstoffe mit Nitroprussid-Natrium und Ammoniak — läßt sich der Unterschied zwischen einer normalen und einer getrübten Linse zeigen: die normale ist auf dem Schnitt ganz rot, die getrübte (z. B. bei Cataracta senilis) nur an der Peripherie rot und sonst weiß, oder sogar ganz weiß. Verf. untersuchte auf diese Art und Weise die Linsen, die in physiologischer Kochsalz-Lösung der Quarzlampen-Bestrahlung ausgesetzt wurden (3 Stunden lang) und fand, daß die rote Färbung nachher tatsächlich nur an der Peripherie vorhanden war, also das Bild mit dem der kataraktösen Linse vollkommen identisch war. Die in der ersten Mitteilung erörterte Ansicht des Verf.'s über die Beschaffenheit der Linsentrübungen findet auch mit dieser Methode ihre Bestätigung. Jar. Stuchlík (Zürich).

11) Metastatische Ophthalmie mit gutem Erfolg, von L. Monesi in Piacenza. (Guglielmo da Saliceto. 1912. Nr. 11.) Verf. berichtet über Fälle von geheilter metastatischer Ophthalmie. Beschreibung eines Falles von bilateraler metastatischer Ophthalmie mit gutem Verlauf bei einem 14jährigen, an einer Darmkrankheit leidenden Knaben. Nach 12 Tagen eine diffuse, bilaterale Chorioretinitis, rechts mit entzündlicher Netzhaut-Ablösung,

leichtes Fieber, Genesung nach einem Monat mit guter Erhaltung der Sehschärfe. Verf. meint, daß dieser Zustand nicht von bakteriziden Toxinen, sondern von einer leichteren Metastasis der Entzündung abhängig war.

12) Bemerkungen und Beobachtungen über die makroskopisch-pathologische Anatomie des Auges, mit stereoskopischen Abbildungen, von C. Bialetti in Vigevano. (Tipografia Economica. 1912.) Verf. gibt eine Übersicht über Glioma Retinae und beschreibt die Augapfel-Schnitte von folgenden Fällen: Glioma Retinae, perforierende Verletzung eines Auges, aus welchem ein Eisensplitter mittels des Magnets extrahiert wurde, 5 Fälle von perforierender Verletzung mit septischer Iridochoroiditis und einen Fall von traumatischer Ruptur des Bulbus. In einer zweiten Monographie beschreibt Verf. andre Fälle von Netzhaut-Ablösung: von postoperativem Glaukom, von Buphthalmus, von Sarcoma der Aderhaut. Es folgt eine Übersicht über diese verschiedenen Krankheiten.

13) Lösliche Fermente der Tränendrüse (Trypsin, Erepsin). Vorläufige Mitteilung, von F. Allessandro in Messina. (Bull. delle Scienze Mediche, Bologna. Jahrg. LXXX. Vol. IX.) Nach zwei Reihen von Versuchen in vitro hat Verf. zusammengefaßt, daß das Extrakt der Tränendrüse tryptisch und proteolytisch wirkende lösliche Fermente (Enzyme) enthält. Diese Fermente bewirken die Verdauung der Peptone und des Eiweißes, auch im pathologischen Zustand.

14) Übereinstimmung zwischen den gastro-intestinalen Funktionen und der Ausscheidung der Tränen, der Akkommodation und der Pupillenweite, von F. Allessandro in Messina. (Tipografia S. Guiseppe. 1912.) Aus den klinischen Untersuchungen einiger Fälle kommt Verf. zu der Meinung, daß bei Kranken mit Fistel und Tränenkanal-Verengung Darmstörungen und Ingestion von Speisen und Getränken mitwirken können, um die Tränensekretion zu vermehren. Verf. beobachtet, daß nach den Mahlzeiten die Pupille sich verengert und die Akkommodationsfähigkeit vermehrt wird.

15) Klinische Beobachtungen über die künstliche Reifung des Stars, von F. Allessandro in Messina. (Ebenda.) Die Methode besteht in vielfachen Punktionen der Linsenkapsel, welche die Reifung des Stars, die Zersetzung der Rinde begünstigt und somit die operative Ausziehung der Linse erleichtert.

16) Über die Pathologie des Chalazion. Mikroskopische Beobachtung von Blastomyceten, von F. Allessandro in Messina. (Ebenda.) Verf. fand in Schnitten von 10 Chalazien (Alkohol-Fixation) runde oder ovale, erythrocyten-große Körperchen, welche mit Violettgentian und Malachitgrün sich färben und als Blastomyceten zu betrachten sind.

17) Impfung von Kultur des Hansen-Bacillus in das Auge des Kaninchens, von A. Serra in Cagliari. (Bibliot. intern. Vol. 12. Nr. 1.) Die Impfung von frischer Leprabazillen-Kultur in die Vorderkammer des Kaninchen-Auges gibt knotenförmige, typische Veränderungen, welche Bazillen enthalten. Die Kultur-Versuche aus diesen letzteren fallen wegen des Alters der Veränderungen oder wegen zellulärer Atrophie negativ aus.

18) Über das Trachom der Tränenwege. Mit 28 Abbildungen und 14 Tafeln, von L. Marongin in Cagliari. (Tipografia Dessi, Cagliari.

1912.) Nach einer Übersicht unsrer Kenntnisse über das Trachom der Tränenwege beschreibt Verf. vom anatomisch-pathologischen und bakteriologischen Gesichtspunkte aus den exstirpierten Tränensack. Bei der 13 Jahre umfassenden Statistik über die Dakryocystitis in der Augenklinik zu Cagliari beobachtete der Verf., daß die Frauen mehr als die Männer betroffen werden, und zwar die linke Seite mehr als die rechte; in 57 % der Fälle war Trachom der Konjunktiva vorhanden, aber nicht bei allen Trachomatösen ist die Krankheit ein Trachom des Sackes. In 84 % der sämtlichen Fälle war die Krankheit eine chronische Tränensack-Blennorrhoe. Die Exstirpation des Sackes ist die beste Behandlung. Von dem anatomo-pathologischen Standpunkt aus sind die Veränderungen des Sackes gleich denen der Konjunktiva mit Trachom. Der Fränkel'sche Pneumococcus und der Haemophilus-Bacillus(?) finden sich am häufigsten zusammen in dem trachomatösen Tränensack. Verf. glaubt, daß die Russel'schen Körperchen keine Blastomyceten sind; er fand keine Prowazek und Halberstädter'schen Körperchen, dessenungeachtet meint er nach seinen klinischen und histologischen Versuchen, daß die Schleimhaut der Tränenwege an Trachom leiden kann. Er fand in der Schleimhaut des Sackes Degeneration des Epithels mit Bildung von Follikeln und Hyperplasie der Bindehaut und Lockerung des plastischen Gewebes und besonders Neubildung der Bindegewebe in dem Tränen-Nasenkanal.

19) Reaktion und osmotischer Druck des menschlichen Kammerwassers in normalen und pathologischen Zuständen, von Grignolo in Genova. (Pathologica. 1912. Nr. 97.) Zusammenfassung: 1. Das Kammerwasser bei normalen Hunden und Kaninchen gibt eine neutrale Reaktion, wie das Serum. 2. Die Reaktion des Kammerwassers zeigt keine bemerkenswerte Veränderung in Glaukom, Ulcus corneae, Leucoma adhaerens, Iritis, chronischer Iridocyclitis, Star, Neuritis, Neuroretinitis, Glaskörper-Entzündung, Chorioiditis, Amblyopia alcoholica nicotinica, Pigment-Entartung der Netzhaut 3. Der osmotische Druck des Kammerwassers beim Hund ist stärker, als der des betreffenden Serums und ist von Tier zu Tier verschieden. Der normale osmotische Druck des menschlichen Kammerwassers verändert sich in pathologischen Zuständen.

20) Über eine rezidivierende Lähmung des Okulomotorius bei urämischen Kranken, von Scalinci in Neapel. (Gazetta internaz. di Medicina e Chirurgia. 1912.) Der Verf. beschreibt zwei Fälle von rezidivierenden Lähmungen des Okulomotorius bei urämischen Kranken. Die Lähmung hing von Vermehrung der toxischen Substanzen im Organismus, mit allgemeinen Schwächestörungen, ab.

21) Beitrag zum Studium der Mißbildungen des Auges, von S. Rivabella. (Clinica Veterinaria. 1913. Nr. 2—3.) Nach einer Übersicht über die Dermoide des Auges, besonders bei Tieren, und über die Theorie ihrer Entstehung beschreibt Verf. einen Fall von Dermoid bei einem Hund und einen Fall von Kolobom des Lides mit einer dermoidalen Brücke zwischen einem Rand des Koloboms und der Hornhaut.

22) Beiderseitiger Herpes Zoster, abhängig vom Trigeminus, von Pattera in Rom. (Tipografia Voghere. 1912.) Klinischer Fall.

23) Die Augen-Symptome bei den Hypophysis-Krankheiten und bei Akromegalie, von G. L. Colombo. (Pentiero Medico. 1912. Nr. 31.) Übersicht über die Augen-Symptome bei Affektionen der Hypophysis und bei Akromegalie.

24) Physio-pathologische Untersuchungen über sympathische Augenpupillen-Bahnen und Wirkung des Adrenalins auf das Auge, von Mattirolo u. Gauna in Turin. (Pathologica. 1912. Nr. 92.) Die Arbeit ist im Original nachzusehen. Die Verff. beschäftigen sich mit dem (experimentell erzeugten) Syndrom von Claude Bernard für das Studium der Wirkung des Ganglion cervicalis auf die Pupille und mit dem Einfluß des Adrenalin auf das Auge.

25) Atonie des Elevator palpebralis und Rectus internus in einem Fall von Parese des Oculomotorius communis tabischen Ursprungs, von G. Dagnini in Bologna. (Gazetta Medica Lombarda. LXXI. Nr. 32.) Verf. beschreibt einen Fall von Parese des III. Paares tabischen Ursprungs, in dem die Ptosis nach einer freiwilligen Anstrengung abnahm, und die vorhandene Parese des Rectus internus nur im Zustande der Ruhe unter dem Einfluß des Willens mittels einer bemerkenswerten Zusammenziehung des Rectus internus sich verminderte. Verf. glaubt, daß es sich in diesem Falle um eine Kern-Veränderung, aber nicht um eine Störung des Okulomotorius handelte.

26) Reflexe bei einigen hemiplegischen Kranken durch Reizung der Hornhaut und bei Kompression des Augapfels, von G. Dagnini in Bologna. (Rivista Critica di Clinica Medica. X. Nr. 36 u. 37.) Der Verf. erhielt bei zwei hemiplegischen Kranken durch die Kompression des Augapfels Bradycardie-Phänomen; bei zwei andren (einem Fall von Hirnblutung und einem von Embolie der Art. Sylviana) erlangte er noch, mittels ähnlicher Kompression, Öffnung der Mundhöhle, tiefe Inspirations-Bewegung mit Verminderung des Hornhaut-Reflexes und Facialis-Krampf auf der Seite des komprimierten Auges. Die gleichen Zustände fand Verf. bei andren Hemiplegischen, sowie Bewegung des oberen gelähmten Gliedes. Diese Erscheinungen beweisen die schweren Störungen der Hirnfunktionen; sie zeigen auch wahrscheinlich, daß solche Veränderungen der Reflex-Tätigkeit leicht von neuen funktionellen Beziehungen zwischen den Leitungs- und Reflex-Bahnen und von Ablenkung der Reizung nach niederen Zentren abhängen oder auch von Unterdrückung der Hemmungs-Einflüsse oder von der Entstehung besonderer Reaktionen in denselben. Colombo.

27) Über den gegenwärtigen Stand der Glaukom-Behandlung, von H. Sattler in Leipzig. (Berl. klin. Wochenschr. 1913. S. 2265 u. 2322.) In der Therapie gerade dieser Krankheit oberster Grundsatz: principiis obsta! Deshalb Frühdiagnose nötig, beim akuten leicht, ebenfalls beim chronisch intermittierenden. Die Bezeichnung „inflammatorium" ist verwerflich. Schwieriger ist die Diagnose des Gl. simplex; zu beachten Gesichtsfeld-Einschränkung, Vergrößerung des blinden Flecks, Störung des Adaptations-Vermögens, S-Abnahme, Papillen-Exkavation, instrumentelle Spannungs-Messungen. Bei wiederholten, zu verschiedenen Zeiten vorgenommenen Messungen finden sich dabei doch stets erhöhte Werte. Ein disponierendes Moment ist allgemeine Blutdruck-Erhöhung, deren Bedeutung allerdings von Kümmel und Gilbert wohl überschätzt wird. Maßgebender sind lokal disponierende Momente, Flachheit der vorderen Kammer, geringer Abstand zwischen Iriswurzel und Kammerbucht-Gerüstwerk, Enge des zirkumlentalen Raums, spärliche Iriskrypten, Rigidität der Sklera Von Stellweg und von Arlt beschuldigten in den achtziger Jahren Stauung in den Wirbel-Venen als Gl.-Ursache, waren damit aber höchstens für Ausnahmefälle mit Venenwand-Erkrankungen (Birn-

bacher, Czermak) auf dem richtigen Wege. Bei schwerer intraokularer Gefäßwand-Schädigung kann Gl. hämorrhagicum auftreten. Psychische Affekte wirken auslösend durch vasomotorische Einflüsse, sowie durch Pupillen-Erweiterung. Therapeutisch und prophylaktisch wichtig ist Rücksicht auf den Allgemeinzustand: Meiden von Kaffee, Tee, Alkohol, Tabak und großen Mahlzeiten, Bevorzugung laktovegetabilischer Kost; 2 bis 3 mal wöchentlich ein Bad von 35° C.; bei Arteriosklerose langdauernde milde Jodbehandlung, eventuell Natr. nitros. oder Nitroglyzerin; Vermeidung psychischer Erregung, besonders depressiver Art; gesteigerte Vorsicht bei Rekonvaleszenten. Venensektionen (Gilbert) setzen die Tension bisweilen erheblich herab, halten aber nicht lange vor und sollten nur bei besonders hohem Blutdruck (über 200 mm Hg) zu Hilfe genommen werden. Lokalbehandlung stets unerläßlich. Eserin und Pilokarpin, 77 durch Laqueur eingeführt, wirken höchst wohltätig, können aber Operation meist nicht ersetzen. Bei schwerem akuten Anfall Bettruhe, Morphium, Aspirin, eventuell Aderlaß, $^1/_2$-ganzstündlich 1 $^0/_0$ Eserin oder 2 $^0/_0$ Pilokarpin oder besser Kombination von Pilokarpin-Dionin nach F. von Arlt, und dann möglichst bald exakte Iridektomie; bei sehr flacher Kammer und sehr weiter Pupille, eventuell nach einige Tage vorausgeschickter hinterer Sklerotomie; oder die sehr wirksame und auch bei enger Kammer gut ausführbare Elliot'sche Trepanation. Unschätzbar sind die Miotika im Prodromalstadium des chronischen Gl. zur Kupierung seltener oder zur Prophylaxe häufiger Anfälle, hier schon in 0,5 bis 1 $^0/_0$iger Pilokarpin- oder 0,1 bis 0,25 $^0/_0$iger Eserinlösung, einzuträufeln bei beginnender Dämmerung, weil da Pupillen-Erweiterung droht, nicht vor dem Schlaf, in dem die Pupille sich schon von selbst verengt. Stets genaue regelmäßige augenärztliche Kontrolle und bei stärkeren Anfällen, Einbuße an S und Gesichtsfeld oder erheblicherer Tensionszunahme nicht mit Operation zögern! Auch nach Operation weiter dauernde Kontrolle und eventuell Miotika. Beim Gl. simplex mit nicht über 30 mm Hg leistet dauernder zweimal täglicher Pilokarpin-Gebrauch meist dasselbe wie Früh-Iridektomie und schützt oft jahrelang vor Verschlechterung; bei höherem Druck sollte man operieren; bei unzuverlässigen Patienten, die sich nicht regelmäßig vorstellen oder das Einträufeln vernachlässigen, auch schon eher! Bei der Statistik sind die Hirschberg'schen Grundsätze zu wenig beachtet. Ohne zweckmäßige einheitliche Gruppierung der Fälle läßt sich kein Urteil über die therapeutischen Erfolge gewinnen. Bei Visus 1 bis 0,1 und wenig eingeschränktem Gesichtsfeld erzielt die Iridektomie meist dauernde Erhaltung guter Funktion, manchmal nur Verlangsamung des Verfalls, in einzelnen Fällen aber auch Verschlechterung, die mal rasch, mal allmählich zur Vernichtung führt. Bei bis ans Zentrum reichendem Gesichtsfeld-Defekt oder schlitzförmigem Gesichtsfeld geht selbst bei so gutem Visus das zentrale Sehen nach der den Druck prompt regulierenden Operation verloren. Nach Gilbert ist eben die rasche Druckherabsetzung schuld daran. Jedenfalls empfiehlt sich da mit der Iridektomie, aber auch mit ihren Ersatz-Operationen, über die ja erst kurze Erfahrung vorliegt, große Zurückhaltung. In weitfortgeschrittenen Fällen schließlich sollte man nur auf dringendes Verlangen und unter Hinweis auf die sehr geringen Chancen operieren. In manchen Fällen dauernd hohen Drucks und Unwirksamkeit der Miotika läßt sich allerdings nur durch Operation der Rest des Sehvermögens eventuell erhalten. Unter den Ersatz-Operationen der Iridektomie hat die Sklerotomia anterior keine Vorzüge. Das Filtrations-Narbenprinzip geht auf de Wecker und Bader zurück, wurde

von Major Herbert (Irisprolaps mit Irisexzision) weitergeführt und wurde von Holth (Iridenkleisis mit Inzision) und Borthen (dasselbe ohne) vervollkommnet. Sattler hat sich wegen der Infektionsgefahr nie dazu entschließen können. Lagrange's Verfahren (1906) der Sklerekto-Iridektomie stellt „einen hocherfreulichen Fortschritt dar". Sie hat fast stets prompte Druckherabsetzung und Erhaltung oder Besserung der Funktion gebracht. Meller berichtete auf der letzten Naturforscher-Versammlung über 389 Fälle mit 70% gutem Resultat, 10% schlechtem, 9% schweren Iridocyclitiden und 5% Verlusten durch Spätinfektion. Holth ist zu diesem Verfahren übergegangen. Verf. macht seit 1911 statt dessen nur noch die Elliot'sche Trepanation wegen des Vorzugs exakter Lappendeckung, Beherrschung von Lage und Größe des zu exzidierenden Stücks und der Leichtigkeit der korrekten Ausführung, der Wiederholungs-Möglichkeit und des geringen postoperativen Astigmatismus. Verf. benutzt einen Handtrepan von 2 mm Durchmesser, exzidiert stets ein kleines möglichst peripheres Irisstück mit Erhaltung des Sphinkter, legt die Trepanations-Öffnung möglichst weit nach vorn, präpariert sehr sorgfältig seinen Bindehautlappen, und näht nur ausnahmsweise. Bisher zeigt sich Überlegenheit gegenüber der Iridektomie in Drucknormalisierung und Funktionsbesserung, wenn man auch heute von Dauererfolgen noch nicht reden kann. Steigt ausnahmsweise der Druck wieder über die Norm oder rezidivierenden Anfälle, so wiederholt man die Operation an anderer Stelle. Drahtgitter ohne Verband genügt. Verf. hatte unter bisher fast 200 Fällen keine Spätinfektion. Nach seinem, Schleich's, Meller's u. a. Urteil ist die Operation vor allem beim Hydrophthalmus jeder andern überlegen. In letzter Zeit hat Verf. von 15 Spätinfektionen Kunde erhalten; Elliot selbst hat bei über 800 Fällen keine Spätinfektion erlebt. Durch mikroskopische Untersuchung eines Falles konnte Verf. in der Tat die gelungene Herstellung einer Filtrations-Möglichkeit aus der Kammer nach den extrabulbären Lymph- und Blutwegen nachweisen. Eine kissenartige Vorwölbung des Decklappens über der Trepanationsstelle hält er für weder notwendig noch erwünscht; er sieht darin im Gegenteil eine gewisse Disposition zu Spätinfektion. Die Trepanation wird nach seiner Überzeugung alle andern Ersatzoperationen und zumeist für die chronischen Fälle auch die klassische Iridektomie verdrängen. Die Badal'sche (1882) Dehnung des N. nasociliaris, der die sensible Wurzel zum Ganglion ciliare abgibt, sowie die 1897 von Jonnesco und Abadie empfohlene Resektion des Ganglion cervicale supremum sind völlig verlassen. Nach Martin H. Fischer entsteht Gl. durch Ansäuerung der Augenkolloide und dadurch gesteigerte Affinität zu Wasser. Das Auge füllt sich dann aus jeder verfügbaren Quelle mit Wasser, schwillt also und muß im Druck steigen. Das ist recht hypothetisch und die darauf basierte Behandlung mit subkonjunktivalen Injektionen von $^1/_8$ bis $^1/_6$-molekularen (4 bis 5%igen Lösungen von chemisch reinem Natriumcitrat) hat sich nicht bewährt, im Gegenteil den intraokularen Druck nur gesteigert. Verderame hat im Anschluß an solche Einspritzung bei chronischem Gl. sogar einen akuten Gl.-Anfall erlebt. Bessere Erfolge kommen vielleicht bei innerem Gebrauch von Natriumcitrat und Calciumchlorür vor. Sehr interessant ist die Hertel'sche Entdeckung, daß man bei Kaninchen den Intraokulardruck durch hohe Gaben von Kochsalz, Traubenzucker oder anderen Natriumsalzen und Harnstoff beträchtlich herabsetzen kann, und zwar bei völligem Wohlbefinden. Das Blut entzieht da eben infolge seiner erhöhten osmotischen Konzentration Wasser aus jeder verfügbaren Quelle, also auch

aus dem Augeninnern. Auch bei glaukomkranken Menschen sind auf die Art binnen 20 bis 30 Minuten Druckherabsetzungen um 40 bis 50 mm Hg erzielt, ohne Befindensstörung oder Blutdruck-Alteration. Die Harmlosigkeit dieses Verfahrens bedarf der Nachprüfungen.

28) Zur Frage nach dem Einfluß von Akkommodation und Konvergenz auf die Tiefen-Lokalisation und die scheinbare Größe der Sehdinge, von Dr. Karl W. Ascher, dz. Assistent an der Augen-Klinik zu Straßburg i. E. Aus dem physiolog. Institut der deutschen Universität Prag. (Zeitschr. f. Biologie. 1913. Bd. 62. S. 508.) Unter natürlichen Bedingungen schätzt man ein gleichgroßes Netzhaut-Bild um so kleiner, je näher man es lokalisiert. In geeigneter monokularer Versuchsanordnung, die alle anderen Hilfsmittel der Tiefenlokalisation außer der Akkommodation und Konvergenz ausschaltete, wurde festgestellt, daß in Entfernungen jenseits 66 cm unabhängig von der wirklichen Größe bzw. Entfernung die scheinbare Größe proportional der Größe der Netzhaut-Bilder geschätzt wurde. Akkommodations-Änderungen bis zu $^3/_4$ Dioptrien sind dabei ganz ohne Einfluß auf die Größenschätzung. Dagegen zeigten einige Versuchspersonen einen Einfluß der Akkommodation bei geringeren absoluten Entfernungen, und zwar in charakteristischer Weise sicherer bzw. häufiger beim Wechsel von Fern- zu Nah-Einstellung als umgekehrt. Die Beeinflussung des Urteils erreichte allerdings nie auch nur entfernt das Maß wie unter natürlichen Sehbedingungen. Die Zahl der Versuchsreihen und Versuchspersonen ist wohl noch nicht groß genug, um den Einfluß der Akkommodation bei Schätzung geringer Entfernungen einwandfrei sicherzustellen. Der Verf. hat die Versuche vorzeitig abbrechen müssen.

29) Über das Verhalten der Lichtempfindlichkeit und der Pupillar-Reaktion bei Dunkelaufenthalt von Pferden und Hunden, von Dr. med. vet. Alois Dressler (Freistadt i. Schles.). Aus dem physiol. Institut der tierärztlichen Hochschule in Wien. (Arch. f. d. ges. Physiologie. CLII, S. 137.) Über die Adaptation ist bisher wenig bekannt. Hess hat für Hühner, deren Netzhaut ja wenig Stäbchen bzw. Sehpurpur enthält, deutliche Weiß-Adaptation nachgewiesen. In seinen bekannten Pick-Versuchen stellten die Hühner bei Beleuchtungs-Verminderung ihr Picken bei etwa demselben Lichtstärke-Minimum ein, bei dem auch das mitbeobachtende menschliche Auge gerade versagte. In blauem Licht versagten die Hühner früher als der Mensch, Hühner sind keineswegs nachtblind. Die Lachtaube übertrifft den Menschen in Adaptationsbreite erheblich, die Ohreule und das Käuzchen übertreffen ihn nur wenig; Falke und Bussard bleiben etwas hinter ihm zurück. Das Purkinje'sche Phänomen (Sieg des Blau über das Rot bei Dunkeladaptation) gilt auch für Hühner und Truthahn. Dressler stellte seine Versuche in Kohlengruben an; besonders beim Hund erforderte die Ausschaltung des Geruchs- und Tastsinns besondere Sorgfalt. Als Probier-Objekte wurden weiß gekalkte Hindernisse in von so lebhaftem „Wetterstrom" (künstlich erzeugtem Luftstrom) in der Laufrichtung der Tiere durchfegten Schächten benutzt, daß die Hindernisse nicht anders als optisch wahrgenommen werden konnten. Ein elektrisches Läutewerk signalisierte Berührungen der Hindernisse. Es wurden 24 Wallache mit E bis M 4 D und 11 Hunde (Harriers) mit Myopie bis zu 2,5 D untersucht. Bei Pferden verläuft die Adaptation träger als beim Menschen und erreicht weniger hohe Grade. Ebenso wie beim Menschen kann man zwei Typen unterscheiden, indessen erreichen die mit relativ hoher Adaptationsbreite nur die Menschen mit

relativ niedriger. Außerdem zeigen die Grubenpferde, die schon mehrere Jahre in der Grube arbeiten, rascheren und steileren Anstieg der Kurve. Der ursprüngliche Adaptations-Zustand wird — ebenso wie beim Menschen — um so schneller wieder erreicht, je kürzer die voraufgegangene Belichtung dauerte. Der Hund adaptiert schneller als das Pferd, aber langsamer als der Mensch. Auch die Adaptationsbreite liegt in der Mitte zwischen beiden. Nach 1 stündiger Adaptationsdauer erreicht Hund wie Pferd so ziemlich das Maximum. Die Empfindlichkeit nach 2- oder 6 stündigem Lichtabschluß ist nicht wesentlich höher. Die Messungen der Pupillenweite und Reaktion fanden erst nach einleitendem, 2 stündigem völligen Lichtabschluß statt. Es fand sich bei Pferden, die schon lange in der Grube waren, auffallende Weite und Reaktions-Verlangsamung. Der Durchmesser der Pupille nimmt bei Intensitäts-Steigerung von 16 auf 600 Hefnerkerzen anfangs schnell, später langsam ab. Die Pferde ließen keinen nachweisbaren Zusammenhang zwischen Empfindlichkeitszunahme bei Dunkeladaptation und Pupillen-Weite und -Trägheit erkennen.

30) Experimentelle Untersuchungen über den Farbensinn der Bienen, von C. Hess in München. (Zoologische Jahrbücher, Abt. f. allg. Zoologie u. Physiologie der Tiere. 1913. XXXIV. S. 81.) Es ist unwissenschaftlich, aus der Blaufärbung der von Bienen besuchten Blumen auf einen Farbensinn dieser Insekten zu schließen. Sie verhalten sich vielmehr gegenüber Farben, wie ein total farbenblinder Mensch. Im Spektrum bevorzugen sie das Gelbgrün bis Grün (das ja auch dem Farbenblinden bzw. Dunkeladaptierten am hellsten erscheint). Läßt man ihnen in einem Behälter die Wahl zwischen einem Blau, das sie gewöhnlich dem Rot vorziehen, und einem sehr viel lichtstärkeren Rot, so sammeln sie sich alle in Rot. Das gleiche hat Verf. ja auch schon für Fische nachgewiesen. Er widerlegt die auf unzulängliche Versuche basierten positiven Befunde Lubbocks, Forels und v. Frisch's über den Farbensinn dieser Insekten.

31) Eine neue Methode zur Untersuchung des Lichtsinns bei Krebsen, von C. Hess in München. (Arch. f. vergl. Ophthalmologie. 1913. IV. S. 52.) Daphnien schwimmen zum Licht nur nach genügend langem Hellaufenthalt; nach nur kurzem Dunkelaufenthalt schwimmen die gleichen Tiere lebhaft zur dunkelsten Stelle des Behälters. Sie haben keinen Farbensinn, sie verhalten sich in der Helligkeits-Bewertung verschiedener Farben genau wie der total farbenblinde Mensch, also auch wie der dunkeladaptierte, im Dunkeln farblos sehende Normalmensch. Die entgegenstehenden Behauptungen der Zoologen, insonderheit v. Frisch's und Kupelwieser's, die den Daphnien Farbensinn (event. dichromatischen) vindizieren, werden durch sehr elegante und überzeugende Experimente völlig widerlegt.

32) Die Theorie des Sehens, von Dr. H. Wilbrandt, Oberarzt am Krankenhause Hamburg-Eppendorf. Zwei Vorträge, gehalten während der akademischen Ferienkurse zu Hamburg. Mit 10 Abbildungen im Text und 2 Tafeln. Wiesbaden, J. F. Bergmann. 1913. 31 Seiten. Für praktische Ärzte bestimmte Zusammenstellung, die dem wissenschaftlichen Ophthalmologen nichts Neues bringt. Der Standpunkt des Verf.'s bekundet sich in der Auswahl des Berichteten und Fortgelassenen, in der Art der Schematisierung komplizierter Vorgänge und in dem Mischungsverhältnis von Hypothese und Tatsachen. U. a. vertritt er seine bekannte Anschauung von der identischen Repräsentation der Retina im kortikalen Sehzentrum, das also eine zweite „kortikale Retina" darstellen soll und stützt

diese Auffassung hauptsächlich mit Befunden kleinster kongruenter oder fast kongruenter hemianopischer Skotome, hart am Fixierpunkt wie auch an der Peripherie. Hingewiesen sei ferner auf die Annahme eines zerebralen Regulations-Zentrums für die Regeneration der Stäbchen- und Zapfen-Sehsubstanzen, das seinen Sitz zwischen Traktus und intrazerebralen Sehleitungsbahnen haben und mittels zentrifugaler Opticusfasern auf die amakrinen Zellen und durch diese auf die Sehsubstanz-Produktionsstellen in der Pigmentepithel-Sinneszellenschicht wirken soll. Von Interesse ist schließlich noch seine auf das Vorkommen reiner kortikaler Farben-Hemianopsie gegründete Hypothese, daß die Farbenempfindung erst in einer getrennten Schicht des kortikalen Sehzentrums zustande kommt, die erst erreicht wird nach Digression der ihr unter- bzw. vorgelagerten Schicht, in der der gleiche Erregungsvorgang der gleichen Leitungsfasern Schwarzweiß- und Formen-Empfindung auslöst. Verf. wirft den Physiologen — nicht ganz mit Unrecht — zu geringe Berücksichtigung der klinisch-pathologischen Befunde vor; sie könnten ihm zurückgeben, daß sein Blick durch seine klinischen Befunde von den Ergebnissen andrer Forschungs-Methoden abgezogen wird, die durchaus nicht alle mühelos aus seinen Hypothesen erklärbar sind.

33) Die Entwicklung von Lichtsinn und Farbensinn in der Tierreihe, von C. Hess in München. Vortrag, gehalten bei der Versammlung deutscher Naturforscher und Ärzte in Wien am 25. September 1913. Mit 12 Abbildungen im Text. Wiesbaden, J. F. Bergmann. 1914. 33 Seiten. Die auf höchst eleganter Versuchstechnik aufgebaute Arbeit muß jeden Ophthalmologen, ja jeden Gebildeten, entzücken. Das Referat gestattet nur knappste Aufzählung der Ergebnisse. Licht- und Farbensinn der Affen deckt sich mit dem der Menschen, auch in den Änderungen bei Beleuchtungs-Herabsetzung. Für Reptilien und Vögel decken sich die Grenzen der Sichtbarkeit des Spektrums am langwelligen Ende mit denen des Menschen, reichen am kurzwelligen aber nur bis ins Grün. Die Unwirksamkeit von Grünblau, Blau und Violett wird durch ihre Absorption in den roten und gelben Ölkugeln erklärt, die zwischen Innen- und Außenglieder der Zapfen eingekeilt sind. Sie sehen also etwa wie wir durch ein rötlichgelbes Glas. Die Theorie der Schmuckfarben ist darum revisionsbedürftig, weil lebhaft blau gefärbte Vögel die Bewunderung ihrer Partner nur wecken könnten, wenn diese anders sähen als alle bisher untersuchten Tagvögel, worüber noch weitere Untersuchungen anzustellen wären. Amphibien zeigen wieder weitgehende Übereinstimmung mit dem normalen Menschen-Auge. Ganz anders die Fische. Ihr Spektrum ist umgekehrt wie bei den Sauropsiden am roten Ende stark verkürzt. Sie verhalten sich im wesentlichen genau wie ein total Farbenblinder, sehen also anscheinend farblos und bewerten nur die Helligkeits-Valenzen farbloser Lichter, und zwar auch quantitativ gerade wie der total Farbenblinde, bzw. der dunkeladaptierte, farblos sehende Normalmensch. Sie können also weder Schmuck-, noch Schutz-, noch Hochzeitkleidfarben farbig sehen, abgesehen davon, daß auch physikalisch die langwelligen Lichter in einigen Metern unter der Oberfläche schon völlig absorbiert sind und selbst der farbentüchtigste Mensch dort alles blau bis grün sieht und es fast nur nach der Helligkeit bewertet und nicht in der Lage ist, irgend etwas von dem kräftigen Gelbrot der obendrein ja bäuchlings angebrachten und also nur von dem sehr schwachen von unten reflektierten Licht getroffeoen Hochzeitsfärbung großer Fische zu erkennen. Langwelliges Licht hat eben im Wasser kaum irgend welche biologische Bedeutung; Wassertieren würde darum die Aus-

bildung eines Farbensinns kaum Vorteile bringen. Dagegen haben Fische eine gute und für sie ja auch höchst wichtige Adaptation. Amphioxus verhält sich wie die Fische; ebenso alle bisher untersuchten Wirbellosen, zahlreiche Krebsarten, Cephalopoden, bei denen interessanterweise auch die pupillomotorischen Reizwerte der verschiedenen Spektral-Lichter den Helligkeits-Valenzen genau entsprechen, ferner die bisher untersuchten Raupen, Mücken, Fliegen und Käfer, Mückenlarven, Bienen, die durchaus nicht Blau oder irgend eine andere Blumenfarbe bevorzugen, da sie ja farblos sehen. Ja selbst für Tiere ohne anatomisch nachweisbare Augen oder besondere lichtempfindliche Zellen, die aber Lichtreaktionen zeigen, wie z. B. die Sandmuschel und verschiedene Würmer, ließ sich in den Helligkeits-Valenzen homogener Lichter Übereinstimmung mit den total farbenblinden Menschen nachweisen. Nur auf dem Umwege über Fluoreszenz rückt bei einigen Wirbellosen die Sichtbarkeitsgrenze des Spektrums über die des total Farbenblinden hinaus, und zwar bei Arthropoden, in deren stark fluoreszierenden Krystallkegeln Ultraviolett in Grün umgewandelt und dadurch sichtbar wird. Ein Farbensinn hat sich also in der Stammesgeschichte erst bei den Wirbeltieren bei ihrem Übergang vom Wasser- zum Luftleben ausgebildet, und zwar unter treuer Beibehaltung des uralten farblosen Lichtsinns, bis hinauf zum Menschen. Zwei Einzelheiten, die ein gewisses praktisches Interesse haben, möchte ich nicht übergehen. Es ist unrichtig, daß Rot den Stier reizt; es ist ihm so gleichgültig wie jede andre Farbe. Stechmückenschwärme folgen wandelnden Menschen aus Phototropie; ich schließe daraus, daß man durch schwarze oder rote Gewandung sich vor dieser lästigen Gefolgschaft müßte schützen können.

Halben (Berlin).

34) Die aristotelische Lehre vom Licht bei Ḥunain b. Isḥâq, von C. Prüfer u. M. Meyerhof. (Der Islam. II. 2. S. 117—128.) Übersetzung eines im „Machriq, revue catholique orientale mensuelle" (1899. Bd. 2. S. 1105—13) von P. Louis Cheikho abgedruckten Manuskript von Ḥunain, „fî d-dan wa-ḥaqîqatihi" (Über das Licht und seine wahre Beschaffenheit). Der Hauptteil der kleinen Schrift lautet: „Darüber, daß das Licht kein Körper ist" und stellt einen Kommentar zu περὶ ψυχῆς, II. 7 dar. Auch andere Schriften sind verwertet. Die Quintessenz, welche Verf. aus den Schriften des A. in bezug auf das Licht zieht, lautet: „Es ist eine Wirkung auf einen durchsichtigen Körper, welcher dadurch vervollkommnet und für Farben empfänglich wird." Das Licht macht die Luft leuchtend und für Farben empfänglich. Wenn jene Luft an das Sehorgan stößt, welches ein platter glänzender Körper ist, so verändert sie dasselbe und färbt es gegebenenfalls mit der betreffenden Farbe. Dadurch wird es vervollkommnet, und die Definition der Farbe ist, daß sie einen hellen, durchsichtigen Körper vervollkommnet.

35) Die Luetin-Reaktion nach Noguchi bei Augen-Krankheiten, von Dr. A. Löwenstein, Assistent an der Augenklinik Prof. Elschnig's in Prag. (Medizin. Klinik. 1913. Nr. 11.) An der Klinik des Prof. Elschnig wurde das Luetin in 20 Fällen und zwar ausschließlich in Fällen von hereditärer und Metalues, sowie gummöser Syphilis angewendet. Schon diese geringe Zahl von Versuchen lieferte den Beweis, daß die Luetin-Reaktion nicht nur wissenschaftlich sehr interessant ist, sondern sich auch als klinisch brauchbar erweisen dürfte. Von besonderem Interesse ist, daß Fälle mit hereditärer Lues (offenbar Metalues) und negativem Wassermann positiv auf Luetin reagieren. Sollte sich letzteres weiter bewahrheiten, so

würde damit der Beweis geliefert sein, daß auch in diesen Fällen noch Spirochäten oder deren Reaktionsprodukte im Organismus vorhanden sein können, auch wenn der Wassermann schon negativ geworden ist.

36) Ein Fall von zyklischer Okulomotorius-Lähmung, von Priv.-Doz. Dr. H. Lauber in Wien. (Wiener klin. Wochenschr. 1913. Nr. 18.) Der Fall von zyklischer Okulomotorius-Lähmung betrifft einen im übrigen gesunden 6jährigen Knaben; er unterscheidet sich von den bisher bekannten Fällen dadurch, daß der Ablauf der Erscheinungen im Schlaf ein viel langsamerer ist, als im wachen Zustande, was darauf hinweist, daß eine erhöhte Tätigkeit des gesamten Nervensystems den Ablauf der Phänomene im erkrankten Gebiete des Okulomotorius beschleunigt. Es spricht dies für eine gewisse Beeinflussung des Okulomotorius von supranukleären Bahnen und widerspricht der Anschauung, daß es sich bei der Automatie der Erscheinungen um Einflüsse der Blut-Zirkulation handelt. Endlich ist es der einzige Fall, in dem eine Beteiligung andrer Zerebralnerven vorliegt. Die Läsion des Okulomotorius dürfte daher an der Hirnbasis oder im Hirnstamm nahe am Austritt der Fasern aus dem Pons gelegen sein.

37) Statistik und andres aus der Blindenwelt, von Prof. Dr. S. Klein (Bäringer). (Wiener klin. Rundschau. 1913. Nr. 7.) Aus Anlaß des 40jährigen Bestandes des israelitischen Blinden-Instituts auf der „Hohen Warte“ in Wien hat Verf., der bestallter Augenarzt des Instituts ist, eine statistische Zusammenstellung der Blindheit-Ursachen unter den Zöglingen veröffentlicht. Als die häufigste der Blindheit-Ursachen wurde der Sehnervenschwund konstatiert; die nächsthäufige Blindheit-Ursache war der gesamte Komplex der sog. skrofulösen Augen-Entzündungsformen und deren Folgezustände; an 5. Stelle folgte das Trachom, an 6. die Blattern und erst an 7. die Blennorrhoe der Neugeborenen. Die geringe Zahl der an Blenn. neonat. Erblindeten (10 unter 182 Kindern) findet ihre Erklärung darin, daß die Zöglinge der Anstalt größtenteils eheliche Geburten sind. Da ein großer Teil der Zöglinge galizianischer Provenienz ist und von Eltern stammt, die samt ihren Kindern in den traurigsten materiellen und schlechtesten hygienischen Verhältnissen leben, so ist die große Zahl skrofulöser Augen-Entzündungen erklärlich. Verf. hat im Verlaufe von fast 17 Jahren 30 Operationen an den Zöglingen des Instituts vorgenommen, und zwar 13 Operationen wegen angeborenem Star (unter den Operierten befanden sich 4 Kinder, deren Mutter ebenfalls an angeborenem Star litt; ein 5. Kind dieser Mutter war frei von Katarakt), 8 Iridektomien behufs Pupillenbildung, 7 Enukleationen (aus kosmetischen Gründen, wegen unstillbaren Schmerzen oder wegen häufig wiederkehrenden Entzündungs-Erscheinungen). Von Verletzungen kamen in der Anstalt in den 17 Jahren nur sehr wenige vor, darunter nur ein einziger Fall einer schweren Verletzung. Von selteneren Behandlungsarten wird erwähnt, daß in einem Falle von Sehnerven-Atrophie durch Strychnin-Injektionen eine erhebliche Besserung der Sehschärfe erreicht wurde, und daß Jequirity bei einem Falle von trachomatösem Pannus eine mäßige Aufhellung der Hornhaut erzielte. Schenkl.

38) Über die wechselseitigen pathologischen Verhältnisse der dem Auge und der Nase benachbarten Höhlen vom augenärztlichen Standpunkt, von Julius Fejér, ord. Augenarzt am St. Margarethen-Spital in Budapest. Vorgetragen in der Wander-Versamml. d. ungar. Ärzte u. Naturforscher in Veszprem 1912. (Berl. klin. Wochenschr. 1913. S. 2269.) Für Sehnerven- und Chiasma-Affektionen, die hier allein besprochen

werden, kommen nur die Beziehungen zur Keilbeinhöhle und zu den hinteren Siebbeinzellen in Betracht. Beide können die mediale Wand des Canalis opticus bilden. Opticus-Erkrankungen durch Affektionen dieser Höhlen führen zu Flimmern, Nebligsehen bis Erblindung, treten fast stets einseitig auf. Früh kommt es zu zentralem Farbenskotom für Rot und Grün oder zu relativem parazentralen Skotom, sowie zu Vergrößerung des blinden Flecks. Das papillomakuläre Bündel leidet eben am ehesten. Ophthalmoskopisch findet man entweder nichts oder verschwommene, verschleierte Papille mit geschlängelten leicht gestauten Venen, ganz selten Stauungspapille. Bei Übergreifen des kollateralen Ödems auf das retrobulbäre Gewebe Exophthalmus, Chemose, Lidödem. Es kann ausnahmsweise zu retrobulbärer Phlegmone und Thrombose der Venen bis in den Sinus cavernosus mit Exitus kommen. Eiterung der genannten Nebenhöhlen braucht den Opticus nicht zu affizieren, wegen der sehr wechselnden Dicke der trennenden Knochenwand, und sie kann ihn sowohl ein- wie doppelseitig treffen. Durch Vermittlung der Highmorshöhle kann Zahnziehen zu Empyem der hinteren Siebbeinzellen führen. Mehrere solche Fälle sogar mit Exitus sind bekanntgegeben. Frühzeitige endonasale Operation könnte meist das Sehvermögen und also auch das Leben retten. Auch wenn die Nasenuntersuchung negativ ausfällt, sollte man in unklaren Fällen — in Übereinstimmung mit Birch-Hirschfeld und Paunz — explorativ die genannten Höhlen eröffnen, trotz der Fälle von Laas und Schmidt-Rimpler, in denen beim endonasalen Meißeln plötzlich Erblindung auftrat, wahrscheinlich infolge Berstens des knöchernen Opticuskanals. Bei positivem Befund ist ganz radikales Vorgehen notwendig. Die Augenärzte sollen die Operation ihrer paar Fälle ruhig den Nasenärzten überlassen.

Halben (Berlin).

39) Verletzung des Auges durch Klettenstacheln, von Dr. E. Kraupa, Assistent an der Klinik des Prof. Elschnig in Prag. (Prager med. Wochenschr. 1913. Nr. 47.) Über einen Fall von Augenverletzung durch Klettenstacheln (der kleine Patient wurde mit Kletten beworfen,) berichtet Verf. Außer einer oberflächlichen Hornhaut-Erosion fanden sich an der oberen Tarsalbindehaut punktförmige Infiltrate, in welchen, ebenso wie in der übrigen Bindehaut mit der Lupe gelblich durchscheinende, über der Bindehautfläche prominente Gebilde gesehen wurden. Ähnliche Gebilde staken in der unteren Übergangsfalte und der Bindehaut des unteren Lides; es bestand reflektorischer Lidkrampf. In Kokainanästhesie gelang es, nicht ohne Schwierigkeiten, etwa 20 Stacheln zu entfernen. Nachträglich fanden sich noch 2 Klettenstacheln in der Haut des Unterlides, die daselbst Pusteln erzeugt hatten. Die Stacheln entstammten der einheimischen Klettenart Arctium Lappa.

40) Die bakteriologische Prophylaxe der operativen Infektion, von Dr. C. Kraupa, Assistent an der Klinik Prof. Elschnig's in Prag (Prager mediz. Wochenschr. 1913. Nr. 46.) Über die Resultate der in den letzten 3 Jahren an 635 Augen mit seniler Katarakt an Prof. Elschnig's Klinik durchgeführten bakteriologischen Untersuchungen berichtet Verf. Es fanden sich in 33 % keine Keime, in 40 % Staphylokokken, in 23 % Streptokokken, in 70 % sämtlicher Fälle Xerose, seltener andere Bakterien. Da alle Streptokokken einen gewissen Grad von Tierpathogenität zu besitzen scheinen, die sich nach einmaliger Tierpassage wesentlich erhöhen läßt, wurden alle Fälle, in welchen Streptokokken, welcher Art immer zu finden waren, von der Operation ausgeschlossen. In 25 Fällen wurde jedoch, gezwungen durch

äußere Umstände, auch bei streptokokkenhaltigem Bindehautsack die Operation vorgenommen. In allen diesen Fällen wurde besonderes Gewicht auf exakte Operation gelegt, und in keinem Falle Infektion beobachtet. Die bakteriologische Untersuchung nach ausgeführter Operation bei keimfrei gemachten und bei streptokokkenhaltigem Bindehautsacke ergab folgende Resultate: von 21 mit Streptokokken operierten Fällen fanden sich nur 8 mal Streptokokken auch bei der nachträglichen Untersuchung; von 17 von Streptokokken frei gemachten operierten Fällen zeigte sich der Bindehautsack 14 mal frei, während in 3 Fällen wieder Streptokokken aufgetreten waren. Auch die Staphylokokken, namentlich die kleinen Formen hält Verf. nicht mehr für harmlos, seit er einige postoperative Staphylokokken-Iritiden beobachtet hatte. An 635 Staraugen wurden in den letzten 3 Jahren 22 Iritiden nach der Staroperation beobachtet, von denen aber nur 10 als bakteriell angesehen werden konnten. Von diesen 10 Fällen waren nur 3 als Verluste zu bezeichnen. In diesen 3 Fällen war einer durch einen gramnegativen Bazillus, einer durch Staphylococcus und einer durch Streptococcus infiziert; seit den Staphylokokken-Fällen mehr Beachtung geschenkt wird, hat sich die Zahl der Iritiden wesentlich vermindert. Unter 184 Altersstar-Operationen des letzten Schuljahres kam nur eine Infektion mit gramnegativen Stäbchen, die irrtümlich als Xerosebazillen angesehen worden waren, vor. Ein Patient kam 2 Tage nach der Entlassung mit einer Staphylokokken-Infektion (Staphylokokken in der Vorderkammer) zur Klinik zurück. Der Fall heilte glatt ab. Verf. empfiehlt bei Starkranken schon mehrere Wochen bevor die Kranken zur Operation bestimmt werden, durch 1 bis 2 mal täglich erfolgende Einträuflung von Hyd. oxycyanatriumlösung den Bindehautsack keimfrei zu machen.

Schenkl.

Übersicht über die Leistungen der Augenheilkunde im Jahre 1913.

Anatomie des Auges: Nach Leoz Ortin (Arch. de Oft. Hisp. Amer. — Z. M.) nimmt die Zahl der Zapfen und Stäbchen der Retina nach der Peripherie stetig ab, doch reichen beide Arten Elemente gleich weit. — Franz (Med. Klinik) gibt eine Zusammenstellung neuerer Forschungs-Ergebnisse über die Stäbchen und Zapfen des Wirbeltier-Auges. — Szent-Györgi (A. f. O.) konnte am Schweinsauge regelmäßig einen Canalis hyaloideus anatomisch nachweisen. — Nach Stilling (Arch. f. vergl. Anat.) bildet sich der Glaskörperkanal erst nach Rückbildung der Art. hyaloidea mit dem Wachstum des Auges, ist daher kein embryonaler Rest. — Clapp (Arch. of Ophth.) teilt seine Resultate über Wägungen kindlicher Linse mit. — Rados (A. f. A.) weist nach, daß die Hornhaut sowohl in der Peripherie, als im Zentrum elastische Fasern in großer Menge enthält, die mit den fixen Hornhautzellen zusammenhängen. — Nach Fleischer (Bericht d. o. Ges.) kann man bei genauer Lupen-Untersuchung und intensiver Beleuchtung bei jedem Normalen die Kornealnerven sehen. — Vederame (Ann. di Ott.) weist nach, daß vom Korneallimbus myelinische und amyelinische Nervenäste, die einen Marginalplexus bilden, kommen, von wo aus sich im Kornealparenchym ein Hauptplexus formt, der Äste in die Epithelschichte abgibt. — Nach Blum (Deutsche med. Woch.) verlaufen die sekretorischen Fasern zur Tränendrüse gemeinsam mit dem Facialis bis zum Ganglion geniculi, dann durch den Nerv. petrosus superfic. major zum Ganglion sphenopalatinum und endlich zur Tränendrüse. — Whitnall (The ophth. Rev.) liefert eine anatomische Studie über die Beziehungen des Tränennasenganges zur Kieferhöhle. — Hesser (Anatom. Hefte) weist nach, daß, Landström's Angaben annähernd entsprechend, eine glatte Muskulatur der Orbita besteht; einen Exophthalmus kann der Landström'sche Muskel nicht hervorbringen. — Attias (Clinic. oculist.) beschreibt die senilen Augen-Veränderungen an der Kornea, Iris, dem Ciliarkörper, der Linse, der äußeren Augenmuskeln und der Nerven des vorderen Augapfel-Abschnittes. — Ischreyt (Arch. f. vergl. Anat.) bestätigt durch neuere Untersuchungen den Unterschied des Baues der Augen der Schwimm- und Taucher-Enten. — Ballowitz (Anat. Anzeiger) nimmt die Priorität, auf die eigentümliche zelluläre Struktur des Ligamentum annulare im Auge der Knochenfische aufmerksam gemacht zu haben, für sich in Anspruch. — Mozeiko (Anat. Anzeiger) zeigt, daß das Cyklostomen-Auge hochgradig rückgebildet ist, aber mit Eigentümlichkeiten, die auf eine primitive Ausbildung hinweisen. — Hanke (Arch. f. vergl. Anatomie) beschreibt die rudimentären Sehorgane zweier Amphibien und eines Reptils. — Fritzberg (Arch. f. vergl. Anat.) bestätigt das Vorhandensein des von Hess beschriebenen Transversalmuskels im Ciliarkörper der Schildkröte, nur beschreibt er einen entgegengesetzten Verlauf desselben.

Entwicklungsgeschichte, Mißbildungen und kongenitale Affektionen des Auges: Mobilio (Anatom. Anzeiger) berichtet über die Entwicklung der Nickhautdrüse beim Rinde. — Lindahl (A. f. A.) führt die Entstehung der Iriskolobome auf Hemmungsbildungen an den Einschnitten des Augenbecherrandes, welch' letztere schon im frühen Entwicklungs-Stadium nachweisbar

sind, zurück. — Nach Fuchs (A. f. O.) ist der Albinismus eine angeborene Mißbildung; die äußerlich ihm nahestehende Hellfarbigkeit mancher Individuen ein Rassenmerkmal normaler Menschen. — Druault (Arch. f. vergl. Anat.) fand, daß das Wachstum der Linsenkapsel bei Föten und Embryonen in den vorderen und hinteren Teilen ein verschiedenes ist; die hintere Kapsel zeigt eine Verschiedenheit zwischen Wachstum des Zentrums und der Peripherie. — Magitot und Mawas (Ann. d'ocul.) heben den ektodermalen Ursprung des Glaskörpers, dessen Gewebe der Entstehung nach neurogliöser Natur ist, hervor und bezeichnen ihn als integrierenden Bestandteil der Netzhaut. — Kleczkowski (A. f. O.) konnte bei seinen Untersuchungen über die Entwicklung des Sehnerven an Schweins-Embryonen das Eindringen von Mesodermzellen in den Bereich des Sehnerven und die Umwandlung dieser Zellen in Neurogliazellen nachweisen. — Nach Seefelder (Bericht d. o. Ges.) sprechen Beobachtungen dafür, daß dem Spaltenschluß eine spontane Rückbildung des innerhalb der Spalte befindlichen Mesoderms vorangeht. — Leplat (Arch. d'opht.) beschreibt einen cyklopischen Fötus mit 2 Linsen als einzigem Zeichen der doppelten Anlage. — Stuelp (A. f. O.) berichtet über eine Familie, in der von 14 Kindern 8 blindgeboren waren und an Mikrophthalmus cong. litten (intrauterine Uveïtis). — Bealson Hira (The ophth. Rev.) beschreibt einen einseitigen Megalophthalmus ohne path. Veränderungen. — Baer-Weidler (The ophth. Rec.) veröffentlicht 2 Fälle von angeborenem Bindehautdermoid. — Peters (Z. M.) berichtet über eine Familie mit blauer Sklera und Knochenbrüchigkeit. — Behr (Z. M.) über einen Keratokonus mit primärer habitueller Verdünnung der Sklera und habituellen Luxationen verschiedener Gelenke (abnorme Keim-Anlage, welche die normale Ausbildung des fibrös-elastischen Gewebes verhindert hat). — Shoemaker (The amer. Journ. of Ophth.) über einen doppelseitigen Fall von Keratokonus mit Linsenektopie. — Wiegmann (Z. M.) angeborene Spaltung der Iris in zwei durch einen schmalen Zwischenraum getrennte Blätter mit je einem zentral gelegenen Sehloch. — Rübel (Z. M.) beschreibt als eine Art von Hemmungsbildung eine angeborene Hypoplasie, bzw. Aplasie des Irisvorderblattes nebst andren Anomalien des Auges. — Williams (The ophth. Rec.) berichtet über einen Fall mit einem normalen Auge und brauner Iris und einem amaurotischen andren Auge mit blauer Iris und Linsentrübung; keine Entzündungs-Erscheinungen. — Verrey-Westphal (Arch. d'opht) über einen Fall von schlingenförmigem Rest der Pupillarmembran, die vom freien Irisrande ausgehend auf der Linsenkapsel schleifte. — Nach Stählis' Statistik (Z. M.) findet sich die Persistenz von Resten der Pupillarmembrane häufiger bei Astigmatikern, bei Individuen mit dunkler Iris und zerklüftetem kleinen Iriskreis. — Fleischer (Z. M.) beschreibt 2 Fälle von angeborener fortschreitender Pigmentierung der Sklera und Iris mit Wärzchenbildung an letzterer, wie sie als Pigmentmäler auch an der äußeren Haut beobachtet werden. — Küboki (Nip. Gan. Zach.) einen ähnlichen Fall. — Leonow (Wjest. ophth.) berichtet über einen angeborenen vollständigen Irismangel mit Hornhaut- und Linsentrübung. — Greef (A. f. A.) über 3 Fälle von vertikal oder horizontal geschlitzten Pupillen. — Bernheimer (A. f. A.) über einen Fall von angeborenen Einkerbungen des Pupillarrandes bei einem buphthalmischen glaukomatösen Auge (Folgezustände von Einkerbungen des fötalen Augenbecherrandes). — Holloway (The ophth. Rec.) über eine totale Aniridie, horizontalem Nystagmus, Ektopie der Linse und Sehnerven-Exkavation. — van der Hoeve (Z. M.) über eine Familie, in der drei Taubstumme mit Retinitis punctata albescens, Hemeralopie, Albinismus

beobachtet wurde; nebstbei fand sich unter den Verwandten der Familie Idiotie und Zwergwuchs. — Felix (Ned. Tij. v. G.) fand bei einem taubstummen Kinde zwei atypische Randkolobome und Polykorie. — Ichikawa (Z. M.) bestätigt durch die ophthalmoskopische Untersuchung, daß es sich beim albinotischen Auge um ein Fehlen der Ausbildung der Netzhautmitte handelt. — Chance (The ophth. Rec.) beschreibt eine ungewöhnliche Chorioidalatrophie, die als Folge von Chorioiditis im spätfötalen oder Kindesalter aufgefaßt werden mußte. — Löhlein (A. f. O.) und (Ber. d. ophth. Gesellsch.) nimmt an, daß die meisten Fälle von juvenilem Glaukom als Entwicklungsstörungen angesehen werden müssen. — Coronat (La clin. opht.) beschreibt einen Fall von kongenitaler Elephantiasis und beiderseitigen Buphthalmus. — Holloway (The ophth. Rec.) 3 Fälle, Geschwister betreffend, mit ungewöhnlichen angeborenen Trübungen der Rinde und Kapsel der Linse. — Sobhy (The Ophthalmoscope) einen Fall von angeborenem Linsenkolobom. — Nach Beauvieux (Arch. d'opht.) handelt es sich bei kongenitalen Lage-Veränderungen der Linse um fötale Mißbildung der Zonula oder um hereditäre Myopie. — Pagenstecher (A. f. O.) beobachtete in einer Familie eine vererbte, zur Netzhaut-Ablösung führende Netzhaut-Erkrankung bei Kindern und zwar nur bei Knaben im ersten Lebensalter. — Olivier (The Ophthalmoscope) konnte bei einer Familie von 20 Mitgliedern in zwei Generationen 13 mal Retinitis pigment. nachweisen. — Darier (La clin. opht.) berichtet über 5 Fälle von progressiver familiärer Makula-Degeneration auf 3 Familien verteilt. — Stargardt (Z. f. A.) über solche bei 3 Familien mit 10 Fällen. — Krüger (Z. f. A.) beschreibt einen Fall von angeborener Verlagerung der Papillen in die Pupillarachse. — Russ-Wood (The Ophthalmoscope) eine angeborene scheinbare Sehnerven-Entzündung ohne Schwellung bei Kindern. — Guzmann (Wiener klin. Woch.) 6 Fälle hereditärer familiärer Sehnerven-Atrophie, darunter einen Fall ein weibliches Individuum betreffend und einen Fall mit einseitigem Auftreten des Leidens. — Kako (Nip. Gan. Zach. — Z. M.) drei derartige Fälle in einer Familie, während 4 Geschwister aus derselben Familie frei von dem Leiden blieben. — Frenkel (Arch. d'opht.) bespricht die Beziehungen der familiären Affektion des Opticus zum Nervensystem. — Cantonnet (Arch. d'opht.) eine totale kongenitale Farbenblindheit bei ausgesprochener Schwachsichtigkeit. — Ginsburg (Z. M.) Fälle von sogen. kollateraler Vererbung von Ptosis congenita in einer Familie gesunder Eltern. — Addario (Ann. di Ott.) über kongenitale hereditäre Blepharoptosis (Fehlen des Levators) bei drei Generationen. — Ulrich (Samml. zwangl. Abh.) veröffentlicht klinische Beiträge zum angeborenen Kernmangel mit Augenmuskel-Lähmungen. — Mosso (Ann. di Ott.) berichtet über wechselnde Mydriasis, tonische, okulopalpebrale Spasmen und angeborene einseitige Paralyse des Oculomotorius communis. — Aubineau und Lenoble (Arch. d'opht.) beschreiben einen myoklonischen Nystagmus als angeborene familiäre Anomalie. — Kagoshima (Nip. Gan. Zach. — Z. M.) einen angeborenen Nystagmus bei 3 Brüdern, während die Schwestern frei davon waren. — Dubois (Ned. Tij. v. G.) veröffentlicht einen Stammbaum von 5 vollständigen Generationen einer Familie mit hereditärem Nystagmus. — Paul (The Ophthalmoscope) und Hay (The ophth. Rev.) berichten über angeborene Spaltbildung beider Augenlider. — Franklin Libby (Ophthalmology) gibt eine Zusammenstellung aller in der Literatur beschriebenen Formen von Vererbungen an den Lidern und am Auge.

Physiologie des Auges. Angelucci (Arch. d'opht.) berichtet über

Versuche zur Oxydation bzw. Oxydase des Gehirns während des Sehaktes, bei Tieren. Die Oxydationsfähigkeit entspricht den Gesetzen der retinalen Oxydase, ist aber bei den einzelnen Tierarten sehr verschieden. — Pfeifer (Münchener med. Woch.) hat mit dem Clarke'schen stereotoxischen Instrumente Versuche an Tieren mit scharf lokalisierten Reizungen und Zerstörungen der Kerne des Sehhügels vorgenommen. — Schlesinger (Deutsche med. Woch.) berichtet über nach neuen Methoden vorgenommene Untersuchungen über den Schwellenwert der Pupillenreaktion und die Ausdehnung des pupillometrischen Bezirkes der Retina. — Fujita (Arch. f. vergl. Anat.) untersuchte histologisch die Regenerationsfähigkeit der Retina bei Tritonen und Fröschen. — Kammerer (Arch. f. Phys.) zeigte, daß das Auge des unterirdisch lebenden Proteus durch geeignete Lichtwirkung am Stationärbleiben und am Involutionsprozeß verhindert werden kann. — Uhlenhut (Arch. f. vergl. Anat.) berichtet über den Einfluß des Wirttieres auf das überpflanzte Amphibien-Auge. — Mesrina (Arch. di Ott.) weist experimentell eine Abnahme der Augenspannung und ein Sinken des Refraktionsindex des Kammerwassers während des Fastens nach. — Cestelli (Ann. di Ott.) konnte einen Einfluß der Körperstellung auf den Augendruck nicht nachweisen. — Schiötz (A. f. A.) bespricht die Anwendbarkeit der Dioptrien bei einfachen und zusammengesetzten optischen Systemen und die Brechungskoeffizienten der Medien des Auges. — Landolt (Arch. d'opht.) die physiologisch-optischen Arbeiten Gullstrand's. — Erggelet (A. f. O.) Sampson's graphische Ableitung der Abbildungskonstanten und ihre Anwendung auf die Fernrohrbrille. — Rohr und Stock (Z. M.) beschreiben die Vorteile einer auch für Ametropen verwendbaren achromatischen Brillenlupe mit schwacher Vergrößerung. — Spanyol (Z. M.) beschreibt einen Apparat zur Bestimmung des Abstandes zwischen Hornhautscheitel und dem augennahen Brillenscheitel. — Behr (A. f. O.) beschäftigt sich eingehend mit der Physiologie und Pathologie des Lichtreflexes von klinischem Standpunkte. — Mawas (Ann. d'ocul.) bringt Beiträge zur Anatomie und Physiologie des Akkommodations-Apparates. — Roclofs (A. f. O.) bespricht den Zusammenhang zwischen Akkommodation und Konvergenz mit Beziehung zur Emmetropie und Ametropie; der Zusammenhang ist kein angeborener, sondern ein durch Erfahrung erlangter Zustand. — Wolff (Z. f. A.) liefert einen Bericht über neue ophthalmoskopische Untersuchungs-Methoden. — Thorner (A. f. A.) behauptet, daß das Gullstrand'sche Ophthalmoskop nur als eine Modifikation seines stabilen Augenspiegels zu betrachten sei. — Gullstrand's Entgegnung (A. f. A.). — Henker (Bericht d. ophth. Ges.) berichtet über Zusatzapparate für das große Gullstrand'sche Ophthalmoskop. — Baum (Ann. di Ott.) und (Z. M.) über einen neuen reflexlosen Augenspiegel. — Elliot (The Ophthalmoscope) hat sich als bester elektrischer Augenspiegel das Morton-Marple'sche Instrument bewährt. — Fjumjanzew (Wratsch) empfiehlt zur Untersuchung im umgekehrten Bilde einen Stirnreflektor zu benutzen. — Vogt (Ber. d. ophth. Ges) berichtet über ein von Rot befreites Ophthalmoskopier-Licht. — Reitsch (Z. M.) über einen Apparat zur Lagebestimmung im Augenhintergrunde. — Nach Brossa und Kohlrausch (Deutsche med. Woch.) veranlassen die Lichtstrahlen im Auge verschieden frequente Erregungen, welche im Zentralorgan antagonistische Prozesse, Erregungen und Hemmungen, auslösen. — Minkowski (Zeit. f. Sinnesphys.) bespricht die Zenker'sche Farbensinn-Theorie. — Green (Ann. of Ophth.) Untersuchungen der Anpassung des Auges an farbiges Licht. — Herrmann (Zeit. f. Sinnesphysiologie) prüft durch Messungen am Farbenkreisel die Fähigkeit weißen

Lichtes, die Wirkung farbiger Lichtreize zu schwächen. — Trendelenburg (Zeitschr. f. Sinnesphys.) berichtet über die Verschiedenheit bei binokularer Mischung von Spektralfarben gegenüber der monokularen Farbenmischung. — Brossa und Kohlrausch (Zentralbl. f. Phys.) haben Versuche vorgenommen über die qualitativ verschiedene Wirkung der einzelnen Spektrallichter auf die Tiernetzhaut mittels Aktionsströmen. — Babák (Zeitschr. f. Sinnesphys.) konnte am großenthirnten Frosche eine spezifische Reizwirkung einzelner farbiger Lichter an der Atemreaktion feststellen. — Fröhlich (Deutsche med. Woch.) kommt nach seinen Untersuchungen am Kephalopoden-Auge zum Schlusse, daß die verschieden intensiven und frequenten Erregungen, die Lichter verschiedener Wellenlänge in der Netzhaut hervorrufen, im Zentral-Nervensystem antagonistische Prozesse, Erregungen oder Hemmungen, veranlassen, die als physiologische Grundlage der Licht- und Farben-Empfindung aufzufassen sind. — Trendelenburg (Zeitschr. f. Sinnesphys.) beschreibt eine praktische Beleuchtungs-Vorrichtung für die Anordnung zur spektralen Farbenmischung in physiologischen Übungen, nach Kries. — Takei (Zeitschr. f. Sinnesphys.) beschreibt Versuche über die Dauer des negativen farbigen Nachbildes. — Burch (The Ophthalmoscope) berichtet über negative Nachbilder mit reinen Spektralfarben. — Green (Proc. of the Royal Soc. B. — A. f. A.) gibt eine Erklärung der als Farben-Umstimmung bezeichneten Erscheinung. — Nach demselben Autor (Proc. of the Royal Soc. B. — A. f. A.) sind anomale Trichromatie und Farbenschwäche nicht identisch. — Stilling (Centralbl. f. Augenheilk.) veröffentlicht einige kritische Bemerkungen über die Farbenprüfung. — Augstein (Z. f. A.) hält die Stilling'schen Tafeln zur Farbensinn-Untersuchung für den besten Behelf. — Adler (Wiener klin. Woch.) bezeichnet seine Farbenstiftprobe als eine echte Wahlprobe. — Horniker (Z. f. A.) empfiehlt bei Farbensinn-Prüfung wenigstens zwei Tafelproben (Tafeln von Nagel und Stilling, eventuell von Cohn) zu verwenden. — Helmbold (A. f. A.) beschreibt drehbare Farbenscheiben zur Prüfung des Farbensinnes — Frisch (Münchener med. Woch.) weist durch Versuche nach, daß Bienen einen Farbensinn besitzen. — Frisch und Kupelwieser (Biolog. Zentralbl.) sprechen sich für einen Farbensinn der Krebsarten aus. — Hess (Arch. f. vergl. Anat.) stellt dies in Abrede. — Derselbe Autor (Arch. f. Phys.) weist nach, daß marine Würmer und Krebse sich wie total farbenblinde Menschen verhalten. — Die Forschungen über den angeblichen Farbensinn der Fische werden von dem genannten Autor (Zool. Jahrb. — A. f. A.) fortgesetzt. — Welde (Arch. f. vergl. Anat.) fand bei Periophthalmus Kolreuther eine Anpassung an verschiedene Helligkeiten und das Vermögen bei sehr geringen Lichtstärken noch deutlich zu sehen. — Katz und Revesz (Zeitschr. f. Sinnesphys.) weisen bei Stäbchentieren nach, daß die Stäbchen unter den Bedingungen des Tagessehen sich der Funktionsweise der Zapfen nähern. — Nach Vogt (Z. M.) fluoresziert die Linse im Ultraviolett des Bogenlichtes im weißblauen Lichte, das alle Farben des Spektrums enthält. Violettes Licht erzeugt nur an gelbgefärbten Linsen Fluorescenz; in dem durch Ultraviolett erzeugten Lichtnebel gelingt es, die gelbe Farbe der Linse entoptisch wahrzunehmen. — Nach Hoeve (Ned. Tij. v. G.) beeinträchtigt das Fluoreszenzlicht der Linse die Sehschärfe nicht. — Blachowski (Zeitschr. f. Sinnesphys.) veröffentlicht Untersuchungen über die gegensinnige Wechselwirkung der Netzhautstellen, die sich in einem von objektiv gleichem Lichte getroffenen Netzhautbezirke abspielt. — Lasareff (Zeitschr. f. Sinnesphysiologie) hat mit Bezug auf das Weber-Fechner'sche Gesetz und die Ab-

hängigkeit des Reizwertes leuchtender Objekte von ihrer Flächengröße sichergestellt, daß das allgemeine Gesetz, welches für die Fovea genau erfüllt ist, für die Peripherie keine Gültigkeit hat. — Derselbe Autor (Arch. f. Phys.) berichtet über den Einfluß der Geschwindigkeit des Reizzuwachses auf den Schwellenwert der Gesichtsempfindung. — Nach Vogt (A. f. A.) ist es durch den Willen möglich, in dem Sehapparat bei starker Belichtung ein willkürliches Entstehen und Verschwinden von Blendungskotomen (bzw. Nachbildern) unabhängig von Konvergenz, Akkommodation und Pupillenweite hervorzurufen. — Schweitzer (A. f. O.) beschäftigt sich mit dem Pfalz'schen Stereoskoptometer zur Bestimmung der Grenzwerte des Tiefschätzungs-Vermögens. — Cords und Bardenhewer (Z. f. A.) fanden bei Untersuchung des Tiefschätzungs-Vermögens Einäugiger mit dem Pfalz'schen Apparat die Pfalz'schen Schlußfolgerungen nicht bestätigt. — Lasareff (Arch. f. Phys.) veröffentlicht eine Theorie der Lichtreizung der Netzhaut beim Dunkelsehen. — Nach Babák (Arch. f. Phys.) üben Licht und Dunkelheit einerseits direkt, andrerseits indirekt durch die Augen einen starken trophischen Einfluß auf die Hautchromatophoren aus. — Dressler (Arch. f. Phys.) weist nach, daß der Verlauf der Dunkel-Adaption beim Pferde und Hunde träger, als beim Menschen ist; die Geschwindigkeit der Dunkel-Adaption ist vom Grade der vorangegangenen Hell-Adaption abhängig; der Anstieg der Adaptionskurve verläuft wie beim Menschen in flachen, parallel-ähnlichen Bogen. — Isakowitz (Z. M.) beschreibt eine Selbst-Beobachtung über Blendung durch Assoziation bei Fixierung blendender Objekte. — Hoppe (A. f. A.) ein von ihm an sich selbst beobachtetes, sternförmiges Nachbild, wahrscheinlich durch Körperchen in den inneren Netzhautschichten bedingt, die als Sammellinsen wirken. — Gross (Zeitschr. f. Psych. — A. f. A.) eine Licht-Erscheinung am eignen Auge, ähnlich der, die von manchen Beobachtern bei Erdbeben wahrgenommen werden. — Kenkel (Zeitschr. f. Psych. — A. f. A.) berichtet über den Zusammenhang zwischen Erscheinungsgröße und Erscheinungsbewegung bei einigen sogenannten optischen Täuschungen. — Nach Hoppeler (Zeitschr. f. Psych. — A. f. A.) hat die Fähigkeit zu entscheiden, ob ein Lichtstrahl wagerecht in das Auge falle, nur geringen praktischen Wert und ist für die optische Lokalisation bedeutungslos. — Katz (Zeitschr. f. Psych. — A. f. A.) hat Versuche über die individuelle Verschiedenheit bei der Deutung einiger einfacher gezeichneter Figuren vorgenommen. — Nach Werner's (Arch. f. Phys.) Untersuchungen erzeugt der blinde Fleck als psychologisches Nichts innerhalb der sichtbaren Kontinuität einerseits eine Deformation, andrerseits eine Verringerung der Ausdehnung; ebenso sind Farbenschwankungen eine Folge der Zusammenschrumpfung solcher Ausdehnungen. — Köllner (A. f. A.) teilt Beobachtungen mit, wie beide blinde Flecke im binokularen Sehfeld gesehen werden. — Marx (Zeitschr. f. Sinnesphys.) stellt über die Fixation bzw. über den möglichen Ruhezustand der Augen unter solchen Bedingungen, bei denen dem Seh-Organ kein direkter Fixierpunkt gegeben ist, messende Untersuchungen an. — Gertz (Zeitschr. f. Sinnesphys.) bespricht die kompensatorische Gegenwendung der Augen bei spontan bewegtem Kopfe und deren Ursache. — Nach Hoffmann (Arch. f. Anat. u. Phys.) entstehen während der tonischen Haltung der Augenmuskeln oszillatorische Aktionsströme in ihnen, was beweist, daß ihr Tonus in der Tat ein Tetanus ist; bei den nystagmischen Bewegungen handelt es sich ebenfalls immer um Tetanie, niemals um Einzelzuckungen. — Rothfeld (Arch. f. Phys.) bespricht die spezifische Wirkung einiger Körper aus

der Gruppe des Chloroforms auf die vestibulären Augenreflexe. — How (Journ. Americ. med. Assoc.) benutzt zur Messung der Ermüdung der Augenmuskeln ein Paar drehbarer Credé'scher Prismen. — Nach Zeemann (Ned. Tij. v. G.) ist für den Einäugigen von überwiegender Bedeutung der Verlust der binokularen Parallaxe und des binokularen Konvergenz-Gefühls. — Cords (A. f. A.) erklärt die vorübergehenden Verdunkelungen bei einäugiger Betrachtung einer hellen Fläche als Wettstreit der Sehfelder. — Calderaro (La clin. oculist.) liefert Beiträge zum Studium des indirekten Sehvermögens. — Für das Zustandekommen der Erscheinung der umkehrbaren Perspektive, der Umkehrung bei Betrachtung mehrdeutiger stereometrischen Konturenzeichnung sind nach Zimmer's Versuchen (Zeitschr. f. Sinnesphys.) ausschließlich psychologische Momente verantwortlich zu machen, die jedoch nicht einheitlicher Natur sind. — Nach Bleyler (Zeitschr. f. Psych. — A. f. A.) sind Photismen keine zufälligen Assoziationen von optischen Vorstellungen mit Schall-Empfindungen. — Langenbeck (Zeitschr. f. Psych. — A. f. A.) berichtet über eine Selbstbeobachtung seiner farbigen Gehörs-Empfindungen. — Wehofer (Zeitschr. f. angewandte Psych. — A. f. A.) über eigne Beobachtungen des Farbenhörens bei Musik.

Experimentelle Pathologie, pathologische Anatomie und Bakteriologie. Nach Sidler-Huguenin (A. f. A.) kann die Conjunctivitis petrificans non artificialis unter demselben Bilde wie die artifizielle auftreten. — Takashima (Z. M.) weist experimentell nach, daß Aalblut auf einer geschädigten Konjunktiva heftige Entzündungs-Erscheinungen hervorrufen kann. — Leber und Prowazek (A. f. O.) sahen bei Übertragung von Trachom-Gift auf das Orang-Utang-Auge Initialkörper und Einschlüsse schon am 5. Tag, dann schleimig-eitrige Sekretion, aber keine Follikeln. Mit Kulturen konnten klinisch wahrnehmbare Veränderungen der Bindehaut und in Abstrichen Initialkörper-ähnliche Gebilde wahrgenommen werden. — Nach Addario (Ann. di Ott.) sind die intra- und extrazellulären Globuli mit Affinität für die basischen Anilinfarben bei Trachom nicht parasitärer Natur und haben in der Histologie des Trachoms keine große Bedeutung. — Stargardt (Bericht d. ophth. Ges.) stellt experimentell fest, daß zur Entstehung einer parenchymatösen Keratitis am Tier-Auge das Vorhandensein lebender oder toter Trypanosomen (beim Menschen Spirochäten) in der Hornhaut erforderlich sind. — Nach Piccaluga (Ann. di Ott.) ist die postoperative Fädchenkeratitis auf ein dem Hornhautepithel fremdes Element zurückzuführen, das durch Reizung die Hyperplasie des Epithels hervorruft. — Rados (A. f. O.) konnte mittels der vitalen Färbung der Zellen durch Farbstoff-Injektionen die vital gefärbten Zellen in verschiedenen Teilen des Auges nachweisen. — Hamburger (Z. M.) betont die Bedeutung der intravitalen Färbung der Descemet'schen Membran bei intravenösen Injektionen von Farbstoff (Resorption des Kammerwassers an der Hornhaut). — Heuse (A. f. A.) berichtet über gelungene Versuche der Erweiterung der Vorderkammer durch Implantationen in den Kammerwinkel. — Terrien und Dantrelle (Arch. d'opht.) bestätigen, daß alle physikalischen Momente und chemischen Agentien, die eine Vasodilatation der Gefäße erzeugen, ein koagulierbares Kammerwasser geben. — Erdmann (A. f. A.) fand beim Hunde nach Inhalation oder Injektion von Äthylenchlorid infolge Schädigung des Hornhaut-Endothels Quellungstrübung der Hornhaut ohne wesentliche Schädigung des übrigen Auges. — Igersheimer (Z. f. A.) hält es für wahrscheinlich, daß die Temperatursteigerung beim menschlichen Ulcus corneae durch die Stoffwechsel-

produkte der das Ulcus bedingenden Bakterien erzeugt wird. — v. Hippel (Z. M.) konnte bei Untersuchung zweier Fälle von Keratokonus mit dem Abderhalden'schen Dialysier-Verfahren eine Störung im Stoffwechsel der Drüsen innerer Sekretion nachweisen. — Löwenstein (A. f. O.) fand, daß die Regeneration des Hornhaut-Epithels am Limbus rascher vor sich geht, als in der Hornhautmitte, und daß weder die Bindehautgefäße. noch die in den Muskeln verlaufenden Äste, ebensowenig Trigeminus-Durchschneidung und Ausschaltung des Sympathicus einen Einfluß ausüben; jede Druckherabsetzung beschleunigt die Regeneration. — Salzer (A. f. A.) konnte bei seinen Versuchen der Einheilung von in Formol fixierter Hornhautsubstanz in die Tierhornhaut nachweisen, daß auch ohne dauerndes Weiterleben des Lappens ein völliges Einheilen desselben möglich ist. — Nach Bonnefon und Lacoste (Arch. d'opht.) geht bei der Hornhautplastik die Regeneration vom Mutterboden aus; Fibroblasten ersetzen die normalen fixen Zellen und später vielleicht das interstitielle Gewebe. — Morgenroth und Ginsberg (Berliner klin. Woch.) bestätigen experimentell die anästhesierende Wirkung der Chinaalkaloide auf die Hornhaut. — Ginsberg und Kaufmann (Z. M.) haben bei kornealer Pneumokokken-Infektion mit China-Alkaloiden nicht ungünstige Erfolge erzielt. — Bistis (A. f. A.) weist experimentell nach, daß als Ursache der Heterochromie eine Lähmung des Halssympathicus zu betrachten ist. — Hamburger (Ber. d. ophth. Ges.) sah bei seinen Versuchen mit Neutralrot-Injektionen in die Vorderkammer, daß kein Farbstoff durch die Pupille in die Hinterkammer gelangt, da sich die vordere Linsenkapsel nur im Pupillarbereich rot färbte. — Schnaudigel (A. f. O.) hat experimentell eine starke Affinität der Corpus ciliare-Zellen zum Trypanblau nachgewiesen; die Iris zeigte keine Färbung. — Guglianetti (Arch. di Ott.) erhielt bei Versuchen mit Pilokarpin und Atropin nur leichte Aufblähung der Zellen der Pars ciliaris und Pars iridica retin. — Nach Fujita (A. f. A.) führen Quecksilber-Injektionen in das Kaninchenauge stets zu heftigen Entzündungen mit dickem die Quecksilberkügelchen einhüllendem Exsudat. — Guillery (A. f. A.) gelang es, durch intraokulare Injektion von verschiedenen Fermenten sowie durch Einführung von Giften in die Blutbahn ein der sympathischen Uveïtis ähnliches Bild hervorzurufen. — Hertel (Z. M.) konnte durch Änderung der osmotischen Konzentration des Blutes eine lebhafte Flüssigkeitsabfuhr ohne Änderung des Blutdruckes im Auge erzielen. — Fürth und Hanke (Z. f. A.) fanden, daß die bei Säurewirkung am Tierauge beobachtete Drucksteigerung zum größten Teil auf Quellung der Sklera und nur zum geringen Teil auf Quellung des Glaskörpers zu beziehen sei. — Vederame (Ann. di Ott.) stellt fest, daß subkonjunktivale Kochsalz-Injektionen bei normalen, hypertonischen und hypotonischen Augen meist Druck-Erhöhung, selten Druck-Abnahme ergeben. — Schönberg (Arch. of. Ophth.) hält die Messung der Geschwindigkeit der Augen-Drainage bei Drucksteigerung für wichtiger, als die Messungen mittels Schiötz'-Tonometer. — Piccaluga (Ann. di Ott.) weist klinisch-experimentell das Filtrations-Vermögen der Sklerotomie-Narben durch Finger-Massage nach. — Ricca (Arch. di Ott.) empfiehlt nach Versuchen das Hypotonin als Koadjuvans bei Glaukom. — Kümmel (Ber. d. ophth. Ges.) fand bei experimenteller Trepanation nach Elliot, daß dem Ersatzgewebe am Tier-Auge eine wesentliche Filtrationsfähigkeit nicht zukommt. — Nach Wessely (Centralbl. f. Augenh.) bewirkt Eserin im inneren Auge eine reaktive Hyperämie der Iris und der Ciliarfortsätze, die von einer qualitativen Änderung des Flüssigkeitswechsels und von einer

typisch verlaufenden Drucksteigerung begleitet ist. — Voigt (A. f. O.) hat mit seinem Lichtfiltrat eine gelbe Färbung des zentralen Teiles der Makulagegend und eine Gelbfärbung der Linse objektiv feststellen können. — Sepibus (Z. f. A.) fand bei seinen experimentellen Untersuchungen über Fluorescenz der menschlichen Linse, daß bei Uviolglas-Licht die Fluorescenz gelbgrüne Färbung hat; im Alter mit einem Stich mehr nach gelb, in der Jugend mehr nach grün. — Nach Chalupecky (Wiener med. Woch.) rufen die ultravioletten Strahlen in der Linse chemische Veränderungen hervor, wie sie analog bei seniler Katarakte zu finden sind. — Pincus (A. f. A.) weist experimentell nach, daß das Zeozon-Wasser nicht imstande ist, bei Einträuflung ins Auge dieses gegen Schädigung durch ultraviolette Strahlen zu schützen. — Nach Davids (Samml. zwangl. Abh.) kann durch Druck oder Stoß von vorne eine Dehnung des Korneoskleral-Ringes, Riß der Zonula und Linsenluxation zustande kommen; plötzliche Erweiterung der Pupille kann zu Sphinkter-Rissen führen. — Rados (A. f. O.) hat die Bedingungen der hämatogenen Metastase am Tierauge verfolgt und gefunden, daß bei diesen metastatischen Ophthalmien Veränderungen in den kleineren Venen entstehen, wodurch Thrombosen und Gefäßwand-Entzündungen mit hochgradiger Perivasculitis verursacht werden. — Happe (Ber. d. ophth. Ges.) berichtet über erfolgreiche Übertragung von Kaninchen-Sarkom auf Kaninchen-Augen durch Stück-Impfung in die Vorderkammer oder Injektion von Tumor-Emulsionen in das Auge. — Hegner (Münchener med. Woch.) hat Mäuse-Geschwülste mit Erfolg im Augapfel der Maus und der Ratten zu züchten versucht. — Rollet und Aurand (Rev. gen. d'opht.) prüften die Toleranz des Auges gegen Nickel, Schwerstein, Magnesiumstahl, Chrom und Aluminium im Vergleiche zu Kupfer und Eisen. — Brückner (Ber. d. ophth. Ges.) fand, daß Injektionen von Glyzerin und von verdünntem Jequiritol in den Glaskörper des Kaninchens dieselben Entartungs-Erscheinungen der Netzhaut erzeugen, wie Einspritzungen von Tuberkelbazillen-Emulsion. — Oguchi (A. f. O.) veröffentlicht Versuche über die Wirkung von Blut-Injektionen in den Glaskörper und bespricht das Verhältnis der erzeugten Veränderungen zur Retinitis proliferans. — Schreiber (Ber. d. ophth. Ges.) sah, daß Injektionen von Blut in die Vorderkammer keine Wirkung erzeugen, solche in den Glaskörper aber Bindegewebs-Entwicklung, wie bei Retinitis proliferans, hervorrufen. — Lenz (Ber. d. ophth. Ges) fand bei Kaninchen, die vom Tage der Geburt an in rotem und blauem Licht aufgezogen wurden, auffallende Rarefaktion der Ganglienzellen in der Lamina pyramidalis. — Leber (Deutsche med. Woch.) sah nach Versuchen mit Paraldehyd und Milchsäure weiße Herde längs der Aderhautgefäße (Ödem der Netzhaut und Auflockerung der Aderhaut) auftreten. — Adamük (Wratsch) konnte bei Tieren nach Genuß von Kinderbalsam (Spir. arom.) Opticus-Atrophie konstatieren. — Halben (A. f. A.) erklärt sich mit der Annahme Lederer's, daß der Zug gegen das Orbitalpolster eine Rolle bei dem Zustandekommen der muskulären Drucksteigerung spiele, nicht ganz einverstanden. — Levinsohn (A. f. A.) konstatiert, daß sich seine Versuche über den Binnendruck bei Augenbewegungen mit denen Wessely's und Lederer's im wesentlichen decken. — Mangold und Löwenstein (Z. M.) erzeugten am Kaninchen-Auge durch einseitige Durchschneidung des Pes Pedunculi cerebri Nystagmus des kontralateralen Auges. — Lindahl's Untersuchungen (A. f. A.) über die Absorption ultravioletten Lichtes durch die Tränenflüssigkeit zeigen, daß die Absorption nicht durch Wasser oder Chlornatrium, sondern wahrscheinlich durch die Eiweißkörper des Sekretes

bedingt wird. — Alessandro (Arch. di Ott.) veröffentlicht Versuche über den Einfluß des Hungerns auf die Tränensekretion und über das Verhalten der Tränen-Ausscheidung infolge chemischer Reizungen der Bindehaut. — Pagenstecher (Ber. d. ophth. Ges.) bezeichnet die Hypothese Szily's, daß die durch Naphthol-Fütterung erzeugten Lid-Mißbildungen kongenital, aber nicht vererblich sind, als nicht richtig. — Levinsohn (Ber. d. ophth. Ges.) ist es gelungen, an Affen eine Augapfel-Verlängerung durch Rumpf- und Kopfbeugung zu erzeugen. — Alessandro (Arch. di Ott.) sah bei experimentell erzeugtem Ikterus eine Abnahme des Wassergehaltes, der festen Substanzen, der organischen Substanzen, der unlöslichen Salze, des Gesamtstickstoffes sowie der Eiweißsubstanzen in den Augengeweben; dagegen waren die anorganischen Substanzen und löslichen Salze vermehrt. — Lagano (Ann. di Ott.) studierte den Einfluß von Leber-Verletzungen auf den Durchgang des Fluoresceïns im Tierauge. — Calendoli (Ann. di Ott.) gelang die Übertragung von Augenlepra auf Kaninchen. — Hoffmann (A. f. A.) konnte bei Erkrankungen des Auges in den Nerven Glykogen feststellen; besonders reichlich bei Diabetes. — Hertel (Münchener med. Woch.) studierte die Verminderung des Augendruckes beim Coma diabeticum, indem er bei Versuchstieren durch Applikation von Salzen und andren Stoffen eine ähnliche Hypotonie, wie sie beim Coma diabeticum des Menschen vorkommt, erzeugte. — Chalupecky (Wiener klin. Rundschau) weist experimentell nach, daß die Wirkung des Mesothorium auf den Sehapparat der des Radiums ähnlich ist. — Flemming (A. f. O.) liefert eine experimentelle und klinische Studie über den Heilwert radioaktiver Strahlen bei Augen-Krankheiten. — Krückmann und Telemann (A. f. O.) sind nach ihren Versuchen mit Thermopenetration der Überzeugung, daß es möglich ist, menschliche Augen mittels Thermopenetration unter genauer Temperatur-Kontrolle bis dicht an die kritische Temperatur (45°) zu erhitzen und damit therapeutisch zu beeinflussen. — Nach v. Szily jun. (Z. M.) ist es noch nicht sichergestellt, ob es Augenkrankheiten auf primärer anaphylaktischer Grundlage gibt. — Nach Janson's Versuchen (Z. M.) ist das Diphtherie-Serum zur Behandlung der Hypopyon-Keratitis ein durchaus unzuverlässiges Mittel. — van der Hoeve (A. f. O.) weist nach, daß Naphthol an der Linse sowie an der Netzhaut eine spezifische Giftwirkung entfaltet. — Nach Whitam (The Ophthalmoscope) ist Salizylsäure im Kammerwasser von Kaninchen am deutlichsten nach Verabreichung von Hexamethylamin-Salizylat nachweisbar. — Igersheimer's und Verzar's Versuche (A. f. A.) ergeben eine auffallende Verschiedenheit der Reaktion des Sehapparates auf Vergiftung mit Methylalkohol und mit Atoxyl. — Gaignolo (Z. M.) stellt am Kammerwasser fest, daß bei Pepton-Vergiftung der osmotische Druck und der Konzentrationsgrad der Wasserstoff-Ionen sich nicht verändern, daß dagegen bei Methylalkohol-Vergiftung der erstere außerordentlich gesteigert wird, während letztere eine Veränderung erleidet, die sich jedoch nicht bedeutend vom physiologischen Werte entfernt. — Schloms (A. f. A.) kommt nach Versuchen zum Schlusse, daß die Einstäubung von Kalomel und die gleichzeitige, selbst einmalige Verabreichung von Jodkali zu vermeiden ist. — Beauvieux und Muratel (Arch. d'opht.) veröffentlichen den histologischen Befund eines als Melanosis conjunctivae beschriebenen Naevus pigmentosus. — Alt (The americ. Journ. of Ophth.) beschreibt 2 Fälle von Bindehaut-Nävus, welche die Auffassung des Ursprunges aus einer Aktivität der Basalzellen des Epithels bestätigen. — Casolino (Arch. di Ott.) ein Pigment-Mal der Augapfel-Bindehaut. — Krailsheimer (Z. M.) ein Dermoid der Binde-

haut und Hornhaut mit vielgestaltigem, teratoidem Gewebe. — Sulzer (Ann. d'ocul.) ein Xeroderma pigm. mit Vakularisation der Bindehaut in Form eines Pterygium, Pigmentflecken am Limbus nnd perlähnlichen Infiltrationen der Hornhaut. — Rados (Z. f. A.) 2 Fälle von Plasmomen der Bindehaut lokaler, entzündlicher Natur. — Lewitzky (Wjest. ophth.) ebenfalls 2 Fälle von Plasmomen. — Motolese (Ann. di Ott) ein Pterygium mit Plasma-Zellen im Stroma unterhalb des Epithels. — de Poppen (Ann. d'ocul.) 4 Fälle von amyloider Degeneration der Bindehaut und des Tarsus. — de Lieto Vollaro (Arch. di Ott.) 2 Fälle von Vorkommen von Fett in den amyloid entarteten Teilen der Bindehaut und Lider. — Colombo (Ann. di Ott) eine Geschwulst der Augapfel-Bindehaut mit Hyalin-Stoffen im adenoiden Gewebe. — Ishihara (Z. M.) zeigt an 2 Fällen die verschiedenen Entstehungsarten des Bindehaut-amyloids, und zwar die Entwicklung aus Plasmazellen und die Entwicklung aus dem Gewebs-Retikulum. — Schreiber (A. f. O.) beschreibt einige Tumoren der Bindehaut, Plica und Karunkel. — Del Monte (Arch. di Ott.) den histologischen Befund eines Bindehauthornes. — Fromaget (l'Opht. provinc.) ein Papillom der Karunkel. — Beauvieux (Arch. d'opht.) 3 Fälle von Tumoren der Karunkel und Plica. — Stähli (A. f. A.) eine schwere parenchymatöse Keratitis infolge von Lues hereditaria, mit Veränderungen an den inneren Augenhäuten. — Ichikawa (Z. M.) fand in einem Falle von Ulcus rodens, bei dem jede Behandlung im Stiche ließ, ein mit massenhaften Leukocyten durchsetztes eigenartiges Granulationsgewebe unter dem operativ hinübergezogenen Bindehautgewebe eingelagert. — Opin (Ann. d'ocul.) beschreibt einen Fall von Hornhaut-Fistel durch Kapsel-Einklemmung. — Wirth (Beitr. z. Augenh.) ein angeborenes Hornhautstaphylom mit vorderer Synechie, Defekt des Schlemm'schen Kanals. (Abnorme Vorgänge im Bereich des Ektoderms.) — Peters (Z. f. A.) einen Fall von Pseudokornea neben der staphylomatösen Kornea. — Samuels (Arch. of Ophth.) ein peribulbäre Cyste durch Implantation von Bindehautepithel nach Staphylom-Operation. — Meller (A. f. O.) 2 Fälle von traumatischer Hornhaut-Trübung und Lederhaut-Ruptur nach Quetschung des Auges. — Tirumurti (The Ophthalmoscope) eine multilokulare traumatische Hornhautcyste. — Tooke (Arch. of Ophth.) Kalk-Ablagerungen an der Hornhaut- und Linsenkapsel nach einer Verletzung. (Primärer Degenerationsvorgang.) — Nach Fleischer (A. f. A.) ist der bei Keratokonus beobachtete braune Ring als eine Diffusion von Hämosiderin ins Epithel der Hornhaut zu betrachten. — Stölting (Z. M.) beschreibt einen Ringabszeß nach Trauma. (Verstopfung des Schlemm'schen Kanals und sekundärer Zerfall der Descemet'schen Membran.) — Piccaluga (Z. M.) ein rezidivierendes Hornhaut-Papillom mit nachfolgendem Epitheliom der Orbita. — de Graaf (A. f. O.) veröffentlicht histologische Untersuchungen erworbener Pigmentflecke an der hinteren Hornhautwand. — Chance (Arch. of Ophth.) 2 Fälle von Dermoid des Limbus. — Ssokolow (Wjest. ophth.) ein Cystadenom der Augapfelbindehaut. — Cramer (Z. M.) einen epithelialen Tumor zwischen Karunkel und Limbus. — Maggi (Ann. di Ott.) eine gutartig aussehende Geschwulst am Limbus, die sich histologisch als Epitheliom erwies. — Addario la Ferla (Ann. di Ott.) ein teilweise melanotisches Kornealsarkom. — Hoor (Z. M.) ein aus einem pigmentierten Muttermal hervorgegangenes, äußerst malignes Melanosarkom am Limbus. — Peters (Centralbl. f. Augenh.) einen Fall von angeborenen Veränderungen der Sklera mit einer Pseudokornea neben der staphylomatösen Kornea, und Aderhaut-Veränderungen. — Gilbert (A. f. A.) einen Fall sulziger Skleritis bei Gicht. (Nekrosen und Riesenzellen

in der Sklera.) — Verhoeff (The Ophthalmoscope) eine sulzige Lederhaut-Erkrankung mit vorwiegender Plasmazellen-Infiltration. — Mattice (Arch. of Ophth.) den histologischen Befund eines Skleralstaphyloms, das sich neben einem Leukoma adh. entwickelt hatte. — Stölting (Z. M.) erläutert an einem Auge mit abgelaufener Aderhaut-Entzündung und Staphyloma intercalare das Zustandekommen innerer Skleralrupturen. — Nelson (Journ. Amer. Med. Assoc.) beschreibt einen Fall, bei dem nach der Enukleation des Auges wegen Skleral-Sarkom die Zervikaldrüsen entfernt werden mußten; 5 Jahre später vollständiges Wohlbefinden. — de Lapersonne (Centralbl. f. Augenh.) eine multilokuläre Cyste der Sklera nach einer Stichverletzung. — Knapp (Arch. of Ophth.) eine traumatische Skleralruptur am Äquator mit vollständiger Netzhaut-Ablösung. — Palmieri (Ann. di Ott.) den anatomischen Befund eines angeborenen beiderseitigen Mangels der Regenbogenhaut. — Lottrup-Andersen (A. f. O.) den histologischen Befund eines Falles von Zwischenstufe zwischen Früh- und Spät-Papel der Iris. — Fuchs (A. f. O.) bezeichnet die pigmentierten Naevi der Iris als physiologische, die Naevi vasculosi als pathologische Bildung. (Gewebs-Neubildung, Vermehrung der Gefäße, Wucherung der Wand derselben.) — Del Monte (Arch. di Ott.) zeigt an einem Fall von Angiosarkom der Iris und des Ciliarkörpers, daß das Leukosarkom der Uvea das Anfangs-Stadium des Melano-Sarkoms ist. — Komoto (Nip. Gan. Zach. — Z. M.) beschreibt ein Leuko-Sarkom der Aderhaut, das trotz langem Bestande kein Pigment enthielt. — Laven (Z. M.) ein primäres Melano-Sarkom der Iris von Stroma ausgehend mit ringförmiger Ausbreitung in der Gegend der Iriswurzel; Übergänge von unpigmentierten Spindelzellen zu gefärbten und von Pigment-Infiltration in Pigment-Degeneration. — Fuchs (A. f. O.) veröffentlicht eine großangelegte anatomisch-klinische Arbeit über chronische endogene Uveïtis. — Meller (A. f. O.) berichtet über eine epitheliale, aus entzündlichen Wucherungen hervorgegangene Geschwulst des Ciliarkörpers von zylindromatösem Bau. — Matsukawa (Z. M.) über den histologischen Befund einer gummösen Affektion des Ciliarkörpers und Sehnerven nach Salvarsan. — Goldzieher (Virch. Arch.) konstatiert als anatomischen Befund der Ophthalm. symp. eine Neuritis ascendens der Ciliarnerven mit zentripetalem Fortschreiten bis zum Zentralorgan, von wo aus ebenfalls auf dem Wege der Nervenbahnen die andre Seite erreicht wird. — Meller (Z. f. A.) berichtet über 2 Fälle von spontaner Uveïtis mit einem gleichen Befund wie bei symp. Ophthalm. — Purtscher jun. und Koller (A. f. O.) fanden bei Fällen von symp. Opthalm. Vermehrung der Lymphocyten und Rückgang derselben beim Schwinden der okularen Erscheinungen. — Perlmann (A. f. O.) sah einige Monate nach Eisensplitter-Verletzung des Auges, unter entzündlichen Erscheinungen, Einengung des Gesichtsfeldes, Lähmung der inneren Augenmuskeln, Amblyopie, Asthenopie auftreten. Nach der Enukleation Rückgang der entzündlichen Erscheinungen, während die andren Erscheinungen sich zwar bessern, nach Aufnahme der Arbeit aber wiederkehren; kein Zeichen sympathisierender Erscheinungen am enukleïerten Auge. — van Lint (La clin. opht.) berichtet über den anatomischen Befund einer Kupfersplitter-Verletzung des Auges. — Igersheimer (A. f. O.) zeigt an einem Falle von hereditärer Lues, daß neben einer spezifischen Entzündung der Iris und des Ciliarkörpers eine spezifisch koordinierte Erkrankung der Netzhaut ohne Aderhaut-Entzündung vorkommen kann. — Collins (The Ophthalmoscope) berichtet über den anatomischen Befund einer Doyne'schen familiären Aderhaut-Entzündung. — Salus (Z. f. A.) beschreibt als anato-

mischen Frühbefund des Aderhaut-Angioms auf das Geschwulst-Gebiet beschränkte cystoide Entartung der Netzhaut und Netzhaut-Abhebung, Verwachsung zwischen äußeren Netzhautschichten und Unterlage ohne entzündliche Erscheinungen; bindegewebige Schicht, die den Tumor gegen das Augeninnere zu begrenzt. — Arisawa (Ber. d. ophth. Ges.) weist nach, daß auch ein klinisch scheinbar primärer, intraokularer Tumor Metastase eines latenten Karzinoms sein kann. — Teulières (Arch. d'opht.) beschreibt ein Angioleuko-Sarkom der Aderhaut mit zunehmender Hyperopie. — Perrod (Ann. di Ott.) ein peripapilläres Aderhaut-Sarkom. — Lodberg (Ann. d'ocul.) ein melanotisches Sarkom der Aderhaut von alveolarem Bau, am Sehnervenrande. — Selenkowsky (Wratsch) 2 Fälle von Melano-Sarkom der Aderhaut mit herabgesetztem Augendruck und ein Alveolar-Sarkom nach Exenteration. — Verhoeff (Arch. of Ophth.) fand bei chronischem Glaukom stets Endovaskulitis der Gefäße an der Lamina cribrosa. — Rönne (Z. M.) sah bei einem Glaucoma simplex den Kammerwinkel weit offen, dagegen eine Sklerosierung der oberflächlichen Schichten des Trabekel-Werkes in den Fontana'schen Räumen mit Pigment-Ablagerung; keine Entzündung. — Alt (The amer. Journ. of Ophth.) fand bei einem Glaukom pannöse Verdickung der oberen Hornhautpartien und Blasenbildung zwischen der intakten Bowman'schen Membran und dem Epithel. — Holth (Ber. d. ophth. Ges.) berichtet über anatomische Befunde der Operations-Narbe und der applanierten Papillen-Exkavation nach gelungenen Glaukom-Operationen. — v. Hippel jr. (Ber. d. ophth. Ges.) beobachtete einen Fall von Hydrophthalmus congen. und Elephantiasis mollis der Lid- und Wangenhaut; am enukleïerten Auge tuberkulöse Gewebsmassen im Augeninnern, am andren Auge Amaurose, Glaskörpertrübung und totale Netzhaut-Abhebung. — Takashima (Z. M.) fand bei Hydrophthalmus congenitus am hinteren Pole keine durch den intraokularen Druck hervorgerufene Abnahme der Dicke, keine Anomalie der Gefäße und Nerven, aber Verwachsung im Kammerwinkel infolge von Iritis. — Schläfke jun. (A. f. O.) fand in einem Falle von Hydrophthalmus Zeichen, die für eine angeborene Mißbildung sprachen. — Murakami (Z. M.) fand bei einem Buphthalmus mit Neurofibromatosis bindegewebige Entartung der Aderhaut, Verschluß der Kammerbucht und Obliteration des Schlemm'schen Kanals. — Hoffmann (Münch. med. Woch.) konnte doppelbrechende Myelinkugeln bei allen daraufhin untersuchten Katarakten nachweisen. — Axenfeld (Ber. d. ophth. Ges.) bespricht die Depigmentierung des Iris-Hinterblattes bei heller Iris, die besonders Augen mit progressivem Alterstar betrifft. — Elschnig und Zeynek (Z. f. A.) zeigen, daß bei Cataracta brunescenz und nigra eine derartige Umwandlung der Eiweißkörper der Linse vorliegt, daß dieselbe ohne wesentlichen Verlust der Durchsichtigkeit eine Braun- oder Schwarzfärbung annimmt. — Bernheimer (A. f. A.) konnte bei hinterem Polarstar nur unregelmäßige Anlage der Linsenkapsel mit hochgradiger Verdünnung im Bereiche der Polar-Trübung konstatieren. — Gurfein-Welt (Arch. d'opht.) fand Lenticonus posterior, pilzförmige Linse mit Cataracta und Kalk-Ablagerung in den Rindenteilen bei einem Fall von Buphthalmus. — Straub (A. f. O.) begründet seine Annahme einer grundsätzlichen Unterscheidung von Hyalitis und Uveïtis. — Elschnig (A. f. O.) (Ber. d. ophth. Ges.) berichtet über den anatomischen Befund eines menschlichen Albino-Auges, aus dem hervorgeht, daß die Albino-Netzhaut auf einer niederen Stufe der Entwicklung stehen geblieben zu sein scheint; auf der mangelhaften ausgebildeten Fovea dürfte die Schwachsichtigkeit und der Nystagmus beruhen. — Tertsch (A. f. O.) konnte in einem Falle von

atypischem Conus als Ursache eine Behinderung des Verschlusses der fötalen Augenspalte mit Faltenbildung am Rande der sekundären Augenblase nachweisen. — v. Szily sen. (Ber. d. ophth. Ges.) macht, bei Besprechung der ektopsichen hinteren Staphylomen, auf die Wichtigkeit der Rarefaktion und Ektasie der an den Conus anstoßenden Fundus-Partie aufmerksam. — Gilbert (A. f. A.) berichtet über juvenile Gefäß-Erkrankungen in 2 Fällen unter dem Bilde einer hämorrhagischen tuberkulösen Retinitis, in einem Falle mit schweren Gefäßveränderungen im vorderen Uvealtraktus auf tuberkulöser Basis. — Nach v. Hippel jun. (A. f. O.) handelt es sich bei Coat's Retinitis nicht um Folgezustände primärer Blutungen in die Retina und den subretinalen Raum, sondern um eine echte entzündliche Erkrankung. — Flajano (A. f. O.) hat in einer der Retinitis Coat's ähnlichen exsudativen Netzhaut-Entzündung einen Degenerationsprozeß, dessen Beginn wahrscheinlich in die fötale Zeit zurückreicht, gefunden. — Hess (A. f. A.) berichtet über eine schwere eitrige Chorioretinitis eines unverletzten Auges, hervorgerufen durch eine Fliegenlarve. — Tertsch (Z. f. A.) über eine Endophthalmitis mit weit über das Niveau der Netzhaut in den Glaskörper vorspringenden Gefäßen. — Rose Steffan (A. f. A.) über Periphlebitis retinalis; in einem Falle mit Zirkulationsstörungen am Stamme der Zentralvene und mit Mitbeteiligung des Sehnerven: im 2. Falle mit Lues acquis. als ätiologischem Moment. — Lindenfeld (Z. M.) sah Körner-Rosetten und Faltenbildung der Körnerschichten bei sonst normalen Föten, deren Mütter während der Gravitität mit Röntgenstrahlen behandelt wurden. — Farnarier (Z. M.) verwahrt sich gegen die Auffassung Lindenfeld's, daß die von ihm beschriebenen rosettenartigen Figuren in der fötalen Netzhaut Kunstprodukte seien. — Kraus (Ber. d. ophth. Ges.) bespricht eine exzessive Neubildung von Gewebe im Glaskörper und Netzhaut sowie eine Verlagerung der Durchtrittsstelle der Zentralgefäße nach diesem Herd hin. — Kümmel (A. f. O.) eine Netzhaut-Ablösung mit Drucksteigerung, bedingt einesteils durch retroretinale Transsudation, andrerseits durch Zugwirkung des Glaskörpers. — Purtscher (Z. M.) beschreibt 3 Fälle von traumatischer Lochbildung in der Fovea, die dafür sprechen, daß die Lochbildung durch einen mit Lückenbildung einhergehenden Gewebsschwund bedingt wird. — Szily (Ber. d. ophth. Ges.) weist nach, daß die angeborene Lochbildung an der Papille als Rest des Hohlraumes des Augenbecherstieles anzusehen ist. — Alt (The americ. Journ. of ophth.) zeigt an einem Falle, daß es sich bei den Löchern in der Makula und Fovea um Entzündungsprozesse, die zu Netzhautödem und zu Ruptur der inneren Netzhautschichten führen, handelt. — Kojanogi (Z. M.) sah nach Exstirpation eines Bulbustumors, wobei alle hinteren Ciliargefäße durchschnitten wurden, ein Hineinwuchern der Pigmentepithelien in die Netzhaut und in den Sehnerven. — Siegrist (Ber. d. ophth. Ges.) berichtete über Fälle von Gliomen, bei denen der Tumor ausschließlich in den Zwischenscheidenräumen des Sehnerven der andren Seite auf das zweite Auge übergriff. — Trantas (Arch. d'opht.) über Gliome, denen punktförmige Trübungen des hinteren Glaskörper-Abschnittes vorangingen. — Kraus (Ophthalmology) über eine bei Kindern vorkommende, Gliom vortäuschende Erkrankung der Retina, die aber nicht dem Pseudogliom entspricht. — Coats (A. f. O.) über Fälle von Verschluß der Zentralvene der Retina als Folge von Thrombose durch Verlangsamung des Blutstromes oder Erkrankung der Gefäßwand. — Hegner (Z. M.) über einen Fall von Verstopfung der Zentral-Arterien (embolisches Aneurysma) bei Endokarditis. — Peter (Ophthalmology) über 2 Fälle von oberer Hemianopsie,

in einem Fall einseitig bei Verschluß der Zentralarterie, im zweiten Falle beiderseitig durch Gumma des Chiasma hervorgerufen. — Rados (Z. M.) über Fälle von Thrombose der Zentralvene infolge von kavernöser Sehnerven-Entartung. — Nach Schieck (Deutsche med. Woch.) entsteht die Stauungspapille infolge von Durchtränkung des periphersten Sehnervenstückes mit Liq. cerebrospin., wodurch Stauung im Gebiete der Zentralvene und ödematöse Quellung der Papille bedingt wird. — Kleijn und Gerlach (A. f. O.) berichten über den pathol.-anatom. Befund eines Falles von eitriger Rhinitis und Empyem der Highmors-Höhle mit umschriebener Infiltration der Sehnervenscheiden. — Giri (The Ophthalmoscope) unterscheidet 3 Arten von Konkrementen im Sehnerven: Corpora arenacea, Corpora amylacea und Drusen und führt Beispiele an. — Segi (Z. M.) beschreibt ein Myxosarkom des Sehnerven und Sehnerven-Atrophie des andren Auges bei rhachitischer Wirbelsäulen-Affektion. — Sulzer und Rochon Duvigneaud (Ann. d'ocul.) eine nicht bösartige, histologisch an Gliom erinnernde Geschwulst des Sehnervenkopfes. — Ruhland (Journ. americ. med. Assoc.) ein Glioneurom des Sehnerven mit typischen Ganglienzellen und Nervenfasern ohne Mitbeteiligung des Auges. — Rönne (A. f. O.) bespricht Fälle von schwerem Diabetes mit zentralen Skotomen; nicht entzündliche degenerative Veränderungen. — Uhthoff (Z. M.) eine Lues hereditaria mit Amaurose; Atrophie des Okzipitallappens nach abgelaufener Encephalitis. — Lüttge (Münch. med. Woch.) eine Poliencephalitis acuta mit Abduzensparalyse, Nystagmus, Ptosis; Stimmband-Schlundlähmung, Fehlen der Hautreflexe. — Pagenstecher (A. f. A.) eine Erblindung beider Augen bei normalem Augenhintergrund und erhaltener Pupillenreaktion infolge von Hirnabszeß. (Metastase eitriger Bronchitis oder bronchiektatischer Kaverne.) — Harbitz (A. f. A.) fand bei familiärer amaurotischer Idiotie Degenerationsprozesse der Ganglienzellen des Gehirnes und der Netzhaut. — Bonnefoy und Opin (Arch. d'opht.) beschreiben eine doppelseitige, deszendierende Sehnerven-Atrophie bei Gumma des Chiasma, von Periarteriitis der rechten Carotis ausgehend. — Veasey (The ophth. Rec.) berichtet über ein Endotheliom des rechten Kleinhirn-Brückenwinkels mit Stauungspapille und Ausgang in Sehnervenschwund. — Perthes (Münch. med. Woch.) über ein Fibrosarkom an der parietalen rechten Hirnrinde mit Abduzenslähmung und linksseitiger Hemianopsie. — Del Lago und Zani (Ann. di Ott.) über einen Hypophysistumor mit Infantilismus; Hemianopsia temporalis. — Perthes (Münch. med. Woch.) über ein Adenom der Hypophyse mit bitemporaler Hemianopsie. — de Lapersonne und Velter (Arch. d'opht.) beschreiben eine Schußverletzung des linken Okzipitallappens nahe der Medianlinie; Hemianopsie in einem Quadranten. — Chevallereau und Offret (Ann. d'ocul.) eine interstitielle Myositis mit Exophthalmus und nachfolgender Keratitis neuroparalytica. — Elschnig (Mediz. Klin.) berichtet über einen Fall von Nystagmus retractorius bei malignem Tumor des 3. Ventrikels und der Gegend des Corpus pineale. — Bergmeister (A. f. O.) über zwei Mikrophthalmi mit Kolobomen und Orbitalzysten; letztere aus der erweiterten Höhlung des Augenblasenstieles hervorgegangen. — Calhoun (Arch. of Ophth.) über rechtsseitigen Mikrophthalmus und Orbitalzyste, am andren Auge Veränderungen, die für abgelaufene intrauterine Entzündungs-Erscheinungen sprachen. — Takashima (Z. M.) über doppelseitige Orbitalphlegmone nach Empyem der Stirnhöhle und der Siebbeinzellen. — Meller (A. f. O.) über Fälle, die als bösartige Neubildung der Orbita diagnostiziert wurden, während die anatomische Untersuchung chronisch entzündliche Prozesse ergab. — de Obarrio (The Oph-

thalmoscope) über ein Myxolymphango-Endotheliom der Orbita; Entfernung der Neubildung mit Erhaltung des Auges. — Dupuy-Dutemps und Mawas (Ann. d'ocul.) veröffentlichen Fälle von kavernösem Angiom an der oberen Orbitalwand. — Lagrange (Arch. d'opht.) berichtet über ein angeborenes fibromatöses Angiom der Orbita. — Trulières (Arch. d'opht.) über ein faszikuläres Orbitafibrom nach Trauma. — Genet (Rev. gen. ophth.) über einen metastatischen Tumor der Orbita nach Mama-Amputation. — Wood (The ophth. Rec.) über ein Sarkom der Orbita hinter dem Stumpfe eines enukleïerten Auges. — van Duyse (Arch. d'opht.) über ein Myxochondrosarkom der Orbita — Cords (Z. f. A.) über eine Epithelgeschwulst der Orbita, von der Karunkel ausgehend. — Begle (A. f. A.) sah in einem Falle von Distichiasis congenita die Meibom'schen Drüsen durch Glandulae sebaceae, die in Haarbälge gut ausgebildeter akzessorischer Cilien einmündeten, ersetzt. — Morax und Landrieu (Ann. d'ocul.) berichten über einen Fall von primärem Lupus der Lider und der Meibom'schen Drüsen. — Vossius (Ber. d. ophth. Ges.) beschreibt einen Fall von beiderseitigen symmetrischen Lipomen im innern Augenwinkel. — de Lavigeri und Onfray (Arch. d'ocul.) berichten über ein Lymphom des Lides. — Erb (Z. f. A.) beschreibt ein Angiom der Bindehaut, welches das Bild eines Hämatolymphangiom gab. — Duclos (Ann. d'ocul.) ein Cylindrom des Ciliar-Randes des untern Lides. — Scott Lamb (The Ophthalmoscope) ein subkonjunktivales Peritheliom der Augenlider. — Eicke (Z. M.) ein solches des Oberlides. — Webster (Med. Rec.) ein Rundzellen-Sarkom in der Gegend des Canthus intern. — Tamaschew (Wratsch) ein primäres Melano-Sarkom des Lides. — Tolstruchow (Wjest. ophth.) einen primären Krebs der Meibom. Drüsen unter dem Bilde eines Papilloms. — Schnaudigel (A. f. O.) berichtet über ein Rezidiv eines Orbicularis-Myom, $1^1/_2$ Jahre nach der ersten Operation. — Pasetti (Ann. di Ophth.) über ein primäres zylinderzelliges Karzinom des Tränensackes. — Kuffler (A. f. O.) fand bei hochimmunisierten Tieren, daß Antikörper, wenn auch in geringer Menge, in den Glaskörper des ungereizten Auges übergehen; kein Übertritt in den Glaskörper konnte bei den Präzipitinen nachgewiesen werden; als einwandfrei erwies sich das Übertreten von Bakteriolysinen und Antitoxinen in den Glaskörper. — Grüter (Ber. d. ophth. Ges.) vermochte bisher mit Bakterien-Antigen keine lokale aphylaktische Entzündung am Tierauge hervorzurufen. — Derselbe Autor (Med. Klin.) konnte durch Xerobazillen einen typischen anaphylaktischen Anfall erzeugen, wenn er zur Reïnjektion denselben Stamm verwendete. — Dold und Radas (A. f. A.) machen auf die entzündungserregende Wirkung des Anaphylatoxins und des art- und körpereigenen Gewebsaftes aufmerksam. — Signorino (Arch. di Ott.) erkennt die enterogene Autointoxikation als Ursache von Augen-Erkrankungen nicht an. — Rados (Ber. d. ophth. Ges.) hält es nach seinen Versuchen über den Einfluß der Nerven auf die hämatogene Lokalisation von Bakterien im Auge zufolge für zweifelhaft, daß virulente Mikroorganismen in den Medien des Auges vorhanden sein können, ohne daß entzündliche Erscheinungen am Auge zum Vorschein kämen. — Peters (Z. M.) bespricht das Vorkommen von Pneumokokken im Bindehautsack nach konservativer Behandlung der Tränensack-Eiterung. — Hillion (Arch. d'opht.) eine doppelseitige metastatische Ophthalmie nach Pneumonie mit fibrinöseitriger Conjunctivitis beginnend; bakteriologischer Befund negativ. — Morax (Ann. d'ocul.) eine oberflächliche Ulzeration der Bindehaut bei tuberkulöser Septikämie; Nachweis der Ursache durch Kultur. — McKee (The Ophthalmoscope) eine

Meningokokken-Bindehaut-Entzündung bei einem Falle von epidemischer Meningitis. — Hanford (The Ophthalmoscope) einen ähnlichen Fall. — Nach Duverger (Ann. d'ocul.) tötet Zinksulfat bei Diplobazillen-Conjunctivitis die Bazillen ab, wenn dem Serum eine Zinklösung in bestimmter Menge zugesetzt wird. — Sone (Nip. Gan. Zach. — Z. M.) beschreibt eine neue Bazillenart aus dem Bindehautsekret. — Cavaro (Ann. di Ott.) eine Sarzine aus der gesunden Bindehaut, die sich als nicht pathogen erwies. — Tschirkowsky und Adamük (Wjest. ophth.) veröffentlichen die Resultate ihrer Studien über die Flora des Bindehautsackes. — Verhoeff (A. f. A.) fand bei Fällen, die das Bild der Parinaud'schen Krankheit darboten, einen fadenförmigen Mikroorganismus, der als Leptothrix anzusprechen war. — Nicole Cuénod und Blaizot (Ann. d'ocul.) weisen bei ihren Trachomstudien an Affen nach, daß der unsichtbare Erreger eine filtrierbare Mikrobe, und daß das Tränensekret infektiös ist; der Trachom-Erreger wird durch Erwärmen auf 50° während 30 Minuten zerstört, hält sich aber in Glyzerin einige Tage. — Mit den Einschlußkörpern bei Bindehaut-Erkrankungen beschäftigen sich die Arbeiten von Cohn (Arch. of Ophth.), Isabolinsky und Spassky (Z. f. A.), Leber (Deutsche med. Woch.), Lindner (A. f. O.), Löhlein (A. f. O.) und W. und K. Reis (A. f. O.) — Czaplewski (Z. f. A.) hat bei Trachom im Sekret, im Epithel und in den Follikeln Protozoen-Formen nachgewiesen, die er für die Trachom-Erreger hält. — Junius (Z. f. A.) spricht seine Bedenken gegen Czaplewski's Befunde aus. — Stiel (A. f. A.) berichtet über das Vorkommen von Hefe-Zellen bei Trachom und gibt eine Beschreibung der verschiedenen Färbungsmethoden der Zellen. — Bayer (Z. M.) beschreibt einen Fall von Frühjahrskatarrh und Trachom, histolog. Befund für Trachom sprechend; im Sekret eosinophile Zellen. — Huntemüller und Paderstein (Deutsche med. Woch.) berichten über eine Schwimmbad-Conjunctivitis mit Chlamydozoen-Befund. — Sussmann (Deutsche med. Woch.) fand unter 72 Fällen von Blennorrhöe der Neugeborenen 24 Fälle von Einschluß-Blennorrhöe, unter letzteren 2 Fälle von Misch-Infektionen mit Gonokokken. — Attias (Arch. di Ott.) fand bei pseudomembranöser Neugeborenen-Blennorrhöe Bac. subtilis von mäßiger Giftigkeit. — Credé-Hörden (Deutsche med. Woch.) hat nicht gonorrhoische Säuglings-Erkrankungen untersucht und als Erreger Pneumokokken und Bact. coli commune gefunden. — Foley (Ann. d'ocul.) berichtet über kontagiöse Augen-Erkrankungen in der algerischen Sahara. — Nach Hoor (Z. M.) setzt Diphtheria conjunctivae das Vorhandensein des Diphtheriebacillus voraus; Diphtheritis conjunctivae und Diphtheritis crouposa kann auch durch Streptokokken erzeugt werden. — Löwenstein (Ber. d. ophth. Ges.) beschreibt 2 Fälle eitriger Diplobazillen-Geschwüre mit einer Lage von Gebilden zwischen Epithel und Bowman'scher Membran, die alle Übergänge von typischen polymorph-kernigen Leukocyten bis zu langen Säumen erkennen ließen. — Nach Igersheimer (A. f. O.) ist die Anwesenheit von Spirochäten in der Hornhaut Vorbedingung für das Zustandekommen der Keratitis parenchymatosa. — Köllner (A. f. A.) zeigt, daß sich mit artfremdem Eiweiß verschiedener Sera, auch mit normalem Menschenserum, eine typische anaphylaktische Keratitis beim Kaninchen auslösen läßt. — Zade (Ber. d. ophth. Ges.) hat in anaphylaktischen Hornhäuten von Kaninchen Anaphylatoxin nachgewiesen; Extrakt aus solchen Hornhäuten erzeugte ulzerierende Formen von Kerat. anaphyl. — Murakami (Z. M.) berichtet über ein nekrotisches hämorrhagisches Geschwür der Sklera und Hornhaut; Streptokokken-Metastasen infolge einer nach Zahn-Extraktion aufgetretenen Gingivitis. — Löhlein

(A. f. A.) beschreibt einen bisher nicht beobachteten Saprophyten als Erreger von Ringabsceß der Hornhaut und von Panophthalmitis. — Migliono (Ann. di Ott.) einen Ringabsceß der Hornhaut durch Streptokokken-Infektion. — Attias (Arch. di Ott.) einen solchen durch Pneumokokken bedingt. — v. Hippel (Ber. d. ophth. Ges.) fand bei einem subakuten Glaukom, bei dem die Iridektomie erfolglos blieb, tuberkulöses Gewebe in der Hornhaut-Hinterfläche. — Axenfeld (Ber. d. ophth. Ges.) zeigt, daß bei Keratitis punctata leprosa außer dem typischen Befund des diffusen episkleralen Leproms Nester von Leprabazillen unter der Bowman'schen Membran sich finden. — Fälle von Aspergillus der Hornhaut veröffentlichen Lebègue (Arch. d'opht.), Lindner (A. f. O.), Orlow (Wjest. ophth.), Vederame (Ann. di Ott.). — Dimmer (Z. M.) berichtet über eine Schimmelpilz-Erkrankung des Auges. (Wahrscheinlich endogene Infektion.) — Cavara (Ann. di Ott.) über eine neue Form von Keratomykosis. — Rosenhauch (Z. M.) über 2 Fälle von Aktinomykosis der Tarsalbindehaut und der Hornhaut. — Hegner (Münch. med. Woch.) hat mit Hilfe des Abderhalden'schen Dialysier-Verfahrens nach Schutzfermenten im Serum von Uveal-Erkrankungen gesucht und gefunden, daß auf der Höhe des entzündlichen Prozesses die Bildung von Schutzfermenten am lebhaftesten ist. — Fava (Ann. d'ocul.) fand, daß Pneumokokken nach wiederholter Glaskörper-Passage, in die Ohrvene eines Versuchstieres injiziert, auf metastatischem Wege Augen-Affektionen erzeugen können. — Solm (Ber. d. ophth. Ges.) konnte mittels Anwendung von Pneumokokken-Serum durch den Mund Heilung einer Panophthalmitis und eines Ulcus serpens beim Menschen erzielen; prophylaktisch ist die subkutane Anwendung vorzuziehen. — Rusche (Z. M.) sah schwere Erkrankungen des Augeninnern nach Scharlach und nach Gelenk-Rheumatismus; in letzterem Falle gesellte sich eine typhusähnliche Krankheit hinzu (Misch-Infektion von Streptokokken und Bacterium coli). — Nach Verhoeff's Versuchen (Arch. of Ophth.) gelangen die Tuberkelbazillen aus den Ciliarkörper-Gefäßen in das Kammerwasser und bilden von hier aus metastatische Herde im Auge. — Nach Gilbert (Ber. d. ophth. Ges.) kommen bei jugendlichen tuberkulösen Individuen schwere Erkrankungen am vorderen Uvealtractus in der Form einer Vasculitis und am Stamme der Zentralvene Veränderungen vor, wie sie nach Einwirkung von Toxinen der Tuberkelbazillen auch sonst beobachtet werden. — Guzmann (Z. f. A.) berichtet über eine epibulbäre Tuberkulose, wahrscheinlich endogenen Ursprungs. — Nach v. Hippel (Ber. d. ophth. Ges.) ist die Reaktion des Abderhalden'schen Dialysier-Verfahrens für die sympathische Ophthalmie vorläufig nicht zu verwerten. — Nach Franke (A. f. O.) hat die Lymphocytose für die Diagnose und Prognose der sympathischen Ophthalmie keine Bedeutung. — Kümmel (A. f. A.) konnte spezifisch antikörperartig wirkende Stoffe im Serum bei sympath. Ophthalmie nicht regelmäßig nachweisen. — Römer und Gebb (A. f. O.) sahen weder bei intravenöser oder intraperitonealer Vorbehandlung mit Kalbslinsen-Eiweiß und intravenöser Nachbehandlung mit Kalbs- und Meerschweinchen-Linse, noch bei intravenöser Vorbehandlung mit Meerschweinchen-Linse und intravenöser Reïnjektion von Kalbs- oder Meerschweinchen-Linse anaphylaktische Erscheinungen. — Römer (Deutsche med. Woch.) zeigt, daß auch bei intravenöser Applikation von homologem Linsen-Eiweiß bei Meerschweinchen Anaphylaxie nicht ausgelöst wird; heterologes wirkt prompt. — Gebb (Ber. d. ophth. Ges.) fand mittels Untersuchungen nach Abderhalden im Serum Star-Kranker Substanzen, die im Normalserum fehlen. — Hesse und Phleps (Z. f. A.) nehmen an, daß beim Schicht-Star ebenso wie bei vielen

andren Star-Formen des präsenilen Alters in der Tetanie-Erkrankung das ursächliche Moment zu suchen sei. — Schieck (Z. f. A.) beschreibt einen Fall zweifellos endogener Infektion nach Star-Operation. — Zade (A. f. A.) eine metastatische Ophthalmie bei Streptokokkämie; Infektion des Auges war durch Embolie der Netzhautgefäße erfolgt. — Purtscher (Z. M.) einen Fall von Thrombose des unteren Astes der Zentralvene, bei dem es infolge einer Pneumonie zu Panopthalmie und typischem Ringabsceß kam; Pneumokokken im Glaskörper-Eiter. — Erggelet (Münch. med. Woch.) eine metastatische Ophthalmie bei puerperaler Sepsis; Streptokokken-Haufen in der Iris; Netzhaut frei von Streptokokken. — Cantonnet (Arch. d'opht.) einen Fall tödlicher Septiko-Pyämie mit septischer Retinitis des einen, metastatischer Panophthalmie des andren Auges; durch Toxine derselben Bakterien in beiden Augen hervorgerufen. — Wissmann (Z. M.) konnte in einem Falle von Streptotrichose der Tränenkanälchen Reinkulturen erzeugen und Überimpfungen vornehmen. — Vassilopulos (Arch. di Ott.) beschreibt einen Fall von Konkrementen der Tränenkanälchen, die er für eine Form von Leptothrix hält. — Lange (Z. M.) zeigt, daß es sich in einem von ihm früher beschriebenen Fall von Pilz-Konkrementen im Tränenröhrchen zweifellos um echte Aktinomykose gehandelt hat. — Morax (Ann. d'ocul.) sah eine primäre Sporotrichose des Lides in der Tränensackgegend vom Aussehen einer Tränensackfistel. — Fava (Ann. d'ocul.) konnte bei experimenteller Sporotrichose am Tränenapparat des Kaninchen nach einer Inkubationszeit von 8 Tagen typische Mycelium-Fäden im Tränen- und Bindehaut-Sekrete nachweisen. — Marx (Ned. Tijd. v. G.) fand bei einem Falle von chron. eitriger Dakryocystitis nur Xerosebazillen, in einem zweiten Falle bei gleichzeitigem Darmkatarrh nur Kolibazillen. — Wittich (Z. M.) beschreibt den anatomischen Befund einer Tränensack-Tuberkulose mit Beteiligung der Tränenröhrchen; keine Tuberkelbazillen. — Takashima (Z. M.) einen Fall von Thrombophlebitis orbitalis infolge von Tränensack-Exstirpation; Staphylokokken und Streptokokken im Eiter. — Filatow (Wjest. ophth.) einen Fall septischer Thrombose der Sinus cavernosi und der Orbitalvenen (Staphylokokken-Infektion). — Sunde (Deutsche med. Woch.) einen Fall von Herpes zoster front. mit gram-positiven Kokken im Ganglion Gasseri.

Augen-Operationen: Weeks (Z. M.) benutzt bei Schwund der Orbita das Periost und epiperiostale Gewebe des Orbitalrandes zur Befestigung des transplantierten Hautlappens, um den Bindehautsack wieder herzustellen. — Komoto (Centralbl. f. Augenh.) empfiehlt bei Argyrosis der Skleralbindehaut Exzision und Transplantation eines Stückes Skleralbindehaut eines enukleïerten Auges oder des Auges eines eben Gestorbenen. — Terson (Arch. d'opht.) bespricht eine Autokeratoplastik aus der Hornhaut bei der Pterygium-Operation. — Jocqs (La clin. opht.) befürwortet vor jeder Bindehaut-Operation eine subkonjunktivale Kokaïn-Injektion zu machen. — Starr (Ann. of ophth.) empfiehlt die Verwendung von Bindehautlappen bei allen Hornhautgeschwüren. — Mende (Z. M.) die Transplantation von Lippenschleimhaut bei schweren Rand-Verschwärungen der Hornhaut infolge von Trachom. — Salzmann (Wiener med. Woch.) die Peritomie bei trachomatösen und skrofulösen Geschwüren. — Ollendorff (Z. f. A.) die Kuhnt'sche Bindehautplastik bei perforierenden Verletzungen. — Valude (Ann. d'ocul.) hat bei ulzeröser Keratitis wertvoller junger Hunde mit bestem Erfolge die temporäre Naht der Lider angewendet. — Sameh Bey (La clin. opht.) hält die Iridektomie bei der Behandlung der Keratokele und Hornhautfisteln für wirksam. — Attias (Arch. di Ott.) be-

schreibt ein Verfahren zur Beseitigung des Hornhaut-Staphyloms. — Dimmer (Centralbl. f. Augenh.) bezeichnet als Verdoppelungs-Operation eine von ihm angegebene Operation zur Abtragung partieller Hornhautstaphylome. — Grunert (Ophthalmology) empfiehlt bei Keratokonus Elschnig's Kauterisations-Verfahren mit Kuhnt's Bindehaut-Überpflanzung, die nachträglich wieder entfernt wird. — Barraquer (La clin. opht.) beobachtete intraokuläre Koagulation des Humor aqueus infolge von drei, in Zwischenräumen an einem Auge vorgenommenen Operationen. — Marbaix (Ann. d'ocul.) berichtet über 2 Fälle von partieller Keratoplastik, bei der die Transparenz der transplantierten Stücke erhalten blieb. — Genet (Rev. gen. d'opht.) resezierte ein zirkumskriptes Ciliarstaphylom mit Erhaltung des Augapfels. — Augstein (Z. M.) entfernte eine Bulbuscyste, die Glaskörper enthielt, mit gutem kosmetischen Erfolg. — Fergus (The ophth. Rev.) macht vor jeder Extraktion eine Impfung von der Bindehaut auf Agar oder Serum und Abspülung mit Kochsalzlösung. — Elschnig (Med. Klinik) bespricht den gegenwärtigen Standpunkt in der Therapie des Alterstars. — Kayser (Woch. f. Ther. u. Hyg.) bringt Statistisches über 100 Alterstar-Extraktionen. — Killick (The Ophthalmoscope) über 69 Star-Operationen mit Iridektomie (2 Verluste). — Weill (Z. M.) operiert den Alterstar mit einer gekrümmten, nicht hohlen Lanze. — Best (Z. M.) tritt ebenfalls für die Verwendung der Lanze bei der Operation des Alterstars ein. — Calandoli (Arch. di Ott.) befürwortet Demarres' Katarakt-Extraktion (Bindehautbrücke und Iridektomie). — Simpson (The ophth. Rec.) die intrakapsuläre Star-Operation von Stanculeanu. — Drake Brockmann (The Ophthalmoscope) bespricht die Vorteile der Kapselspaltung vor dem Hornhautschnitt, bei der Star-Operation. — Reeder (The ophth. Rec.) entfernt die Kapsel nach der Star-Operation mittels eines Irishäkchens. — Krückmann (Centralbl. f. Augenh.) beschreibt seine Modifikation der Kuhnt'schen Bindehautdeckung von Hornhautwunden bei schwieriger Linsen-Extraktion. — Moret (La clin. opht.) bespricht die Vorteile der Bindehautnaht bei der Star-Operation. — Siegard (Ann. d'ocul.) eine Modifikation der Hornhautnaht bei der Star-Operation. — Ferentinos (La clin. opht.) legt, um Glaskörper-Vorfall bei der Star-Operation zu vermeiden, am Tage vor der Operation einen Druckverband zur Herabsetzung des intraokulären Druckes und zur Vermeidung des Druckes der Augenmuskel an. — Kuhnt (Z. f. A.) lüftet bei postoperativen Infektionen nach der Star-Operation täglich den Schnitt und läßt Kammerwasser ab. — Bourgeois (Arch. d'opht.) befürwortet bei Cataracta traum., wenn die Resorption stockt, die Extraktion durch linearen Schnitt. — Truc (Rev. gen. d'opht.) empfiehlt bei schwerer chron. Iridocyklitis mit Occlusio pup., Cataracta adhaerens doppelte Iridektomie. — Nach Elschnig (Z. M.) ist bei noch offener Kapselwunde jeder Eisensplitter der Linse zu entfernen, bei geschlossener ist der Versuch zu machen die Kapsel zu eröffnen und den Fremdkörper zu extrahieren. — Segal (Wratsch) extrahierte aus der Vorderkammer einen geschrumpften Kalkstar, der Schmerzen verursachte; es bestand Netzhaut-Ablösung. — Nach Ask (Z. M.) sind intrabulbär luxierte Linsen, wenn möglich, zu entfernen; bei subkonjunkt. Luxationen ist, wegen Gefahr sympath. Affektion frühzeitiges Operieren zu empfehlen. — Jackson (Arch. of ophth.) beschreibt sein Vorgehen bei der Diszission der Linse. — Brailey (The Ophthalmoscope) diszindiert durch die Sklera hinter dem Ciliarkörper. — Beljski (Wjest. ophth.) empfiehlt als Narkose bei Star-Extraktion, wenn eine solche notwendig, intravenöse Hedonal-Betäubung. — Summer (The ophth. Rev.) hat einen Sperrer für

die Smith'sche Operation angegeben, um das Kneifen der Lider zu verhindern. — Gradle (The ophth. Rec.) beschreibt eine neue Kapselpinzette für die Extraktion. — Türk (Z. M.) ein Cystitom. — Augstein (Z. M.) beschreibt das Sehenlernen eines 15jährigen Blindgeborenen nach erfolgreicher Operation. — Moreau (Ann. d'ocul.) einen ähnlichen Fall. — Heymann (Münch. med. Woch.) bespricht den günstigen Erfolg einer Iridodesis wegen Schichtstar, vor 40 Jahren vorgenommen. — Wladytschinsky (Wjest. ophth.) glaubt, daß die Sehschärfe nach optischer Iridektomie sich nicht wesentlich hebt. — Abadie (La clin. opht.) hält die Iridektomie noch für die sicherste Operation bei akutem und chronischem Glaukom. — Herbert (The Ophthalmoscope) sah in 3 Fällen nach Glaukom-Operation (Herbert'scher Operation) schwere Iritis auftreten; in allen 3 Fällen sehr seichte Kammer. — Mould (The Ophthalmoscope) sah bei einem vor 18 Jahren beiderseits iridektomierten Glaukom einen neuen Anfall auftreten, der durch zweimalige Sklerotomie dauernd geheilt wurde. — Bettremieux (Ann. d'ocul.) tritt auch bei akutem Glaukom für einfache Sklerektomie ein. — Über Elliot's Trepanation schreiben: Barraquer (La clin. opht.), Dupuy-Dutemps (Ann. d'ocul.), Elliot (The Ophthalmoscope), Gradle (Journ. americ. med. Soc.), Henderson (The ophth. Rev.), Lindsay Johnson (The Ophthalmoscope), Mende (Z. M.), Onishi (Nip. Gan. Zach. — Z. M.), Rollet (Rev. gen. d'opht.), van Romunde (Ned. Tij. v. G.), Sattler (Berliner med. Woch.), Schnaudigel (Z. M.), Schur (Z. M.), Pristley-Smith (The ophth. Rev.), Stanley Percival (The Ophthalmoscope), Vogt (Z. M.) und Wallis (The Ophthalmoscope). — Über Spät-Infektion nach Elliot's Trepanation berichten: Constantinesco (La clin. opht.), Harms (Z. M.), Isakowitz (Z. M.), Kuhnt (Z. f. A. und Z. M.), Schur (Z. M.). — Axenfeld (Z. M.) sah eine Spät-Infektion nach Iridosklerektomie nach Lagrange. — van Lint (La clin. opht.) beschreibt seine Sklerektomie in T-Form. — Lagrange (Arch. d'opht.) eine neue Art der vorderen Sklerektomie. — Kall (Ann. d'ocul.) eine Modifikation der Sklerektomie in drei Zeiten. — Wicherkiewicz (Ber. d. ophth. Ges.) befürwortet bei Glaukom-Formen mit Rigidität der Sklera seine Gitter-Sklerektomie. — Pooley bespricht eine neue Glaukom-Operation (Sklerostomie). — Harrower (Arch. of ophth.) sah gute Erfolge einer Iridotasis bei Glaukom. — Zorab (The Ophthalmoscope) beschreibt die Bildung einer Kammerfistel zur Herabsetzung des gesteigerten Augendruckes. — Aurand (La clin. opht.) sah einen Erfolg von einfacher, nicht perforierender Sklerektomie bei einem Falle von Netzhaut-Ablösung. — Holth (Ber. d. ophth. Ges.) empfiehlt die Sklerektomia prae-aequatorialis bei Netzhautablösung und bei hochgradiger Myopie mit drohender Ablösung der Netzhaut. — Birch-Hirschfeld (Ber. d. ophth. Ges.) berichtet über nicht ungünstige Erfolge der Behandlung der Netzhaut-Ablösung mit Absaugung der subretinalen Flüssigkeit und nachfolgender Einspritzung derselben in den Glaskörper. — Fehr (A. f. O.) gibt bei Netzhaut-Ablösung der Punktion mit nachfolgendem Druckverband den Vorzug vor Glaskörper-Injektionen. — Bettremieux (Ann. d'ocul.) empfiehlt bei konkomittierendem Strabismus convergens die Tenotomie des nicht schielenden Auges. — Vacher und Denis (La clin. opht.) empfehlen bei Strabotomien vor allem die Muskel-Ansätze in möglichster Nähe der Hornhaut zu schonen. — Asmus (Z. f. A.) ist bei der Vorlagerung für Überkorrektion; er befürwortet die Frühbehandlung einer vorhandenen Amblyopie. — Landolt (A. f. A.) stellt fest, daß mehr noch, als bei der Vorlagerung der Horizontal-Motoren, bei der Vorlagerung der Vertikal-

Motoren eine beträchtliche, unmittelbare Überkorrektion anzustreben ist. — Harmann (The Ophthalmoscope) macht bei hochgradigem Strabismus, wo die Vorlagerung nicht ausreicht, eine Verlängerung der Sehne des kontrahierten Muskels durch seitliche Einschnitte in die Sehne. — Astruc (La clin. opht.) empfiehlt eine partielle Myotomie bei Strabismus. — Elschnig (Med. Klinik) hat die Hess'sche Methode der Ptosis-Operation in der Weise modifiziert, daß er, an Stelle der tiefen Nähte, die Faszie implantiert. — Sameh Bey (La clin. opht.) beschreibt ein Verfahren der Exenteration des Auges ohne Entfernung der Hornhaut. — Boulai (La clin. opht.) ist bei symp. Ophthalmie für Enukleation und nicht für Exenteration. — Wyler (The ophth. Rec.) empfiehlt die Anästhesie nach Elschnig bei Enukleation. — Moulton (Ann. of ophth.) heilte eine hartnäckige Asthenopie durch Ausräumung des erkrankten Siebbeins. — Fridenberg (Ophthalmology) empfiehlt für alle Fälle von retrobulbärer Neuritis mit Vergrößerung des blinden Flecks, verbunden mit zentralem Skotom und andren Gesichtsfelddefekten, die Eröffnung der Sphenoidal-Zellen. — v. Hippel und Goldblatt (A. f. O.) bezeichnen die chirugische Behandlung der Stauungspapille als das Normalverfahren. — Hessberg (Med. Klinik), Benziger (Z. f. A.), Sachs (The americ. Journ. of ophth.) und Terrien (Le progr. med.) sind für frühzeitige operative Eingriffe bei Stauungspapille. — Uhthoff (Z. M.) berichtet über erfolgreiche Trepanation bei 2 Fällen von Stauungspapille. — Schloffer (Z. M.) zeigt, daß es bei der operativen Behandlung des Turmschädels möglich ist, die Entfernung des Daches des Canalis opticus vorzunehmen, ohne daß der Opticus dadurch eine Schädigung erfahre. — Krause (Berliner klin. Woch.) exstirpierte ein Fibrosarkom, welches von der seitlichen Arachnoidea der linken Kleinhirnhemisphäre ausging und schwere Augenstörungen verursacht hatte. — Nach Uhthoff (Z. M.) leisten bei interkraniellen tuberkulösen Prozessen mit Augensymptomen vorsichtige Lumbalpunktionen noch das beste. — Oretschkin (Z. M.) gibt eine Modifikation der Fadenoperation bei Entropium nach Snellen und ein Operationsverfahren bei partieller Trichiasis an. — Maggi (Ann. di Ott.) beschreibt eine Korrektion des Entropium und der Trichiasis durch eingepflanzte Schleimhautlappen. — Kohan (Z. M.) eine eigene Methode einer Operation bei schweren Formen von Entropium. — Philippos (Wjest. ophth.) berichtet über gute Erfolge der Entropium-Operation nach Chromis. — Baslini (La clin. ocul.) bespricht ein Operationsverfahren gegen Narben-Entropium des Unterlides. — Mc Callan (The Ophthalmoscope) eine Ektropium-Operation des Unterlides. — Villard (Ann. d'ocul.) die operative Behandlung des senilen Ektropium des Unterlides nach Terson. — Kugel (A. f. O.) die Ausschälung des Tarsus bei Ectropium senile. — Espinouze (Rev. gen. opht.) ein operatives Verfahren bei Ektropium nach Enukleation. — Meyer (Münch. med. Woch.) erwiesen sich Versuche einer Implantation aus der Vagina und Oberarmhaut bei Symblepharon als fruchtlos. — Raz (Woch. f. Ther. u. Hyg.) benutzt Zelluloid-Film bei Ankylo-Symblepharon, um das Wiederanwachsen der Lider an den Augapfel zu verhindern. — Komoto (Nip. Gan. Zach. und Z. M.) berichtet über eine Lidplastik, ähnlich der Kuhnt'schen Methode, bei einem Lidranddefekt — Krimonossow und Perimow (Wjest. ophth.) beschreiben einen Fall von Lidplastik mit Hautknorpel-Lappen aus der Ohrmuschel. — Struychen (Ned. Tij. v. G.) beschreibt eine Plastik des oberen Lides nach Exstirpation eines großen Angioma cavernosum. — Stevenson (The ophth. Rec.) eine U förmige Lidklemme, zum Schutz der Lider mit Gummiröhrchen umkleidet. — Verwey (Ned. Tij. v. G.) verwendet bei Lid-Operationen zur

Einklemmung der Faden-Enden halbdurchschnittene Hagelschrotkörner. — Komoto (Nip. Gan. Zach. und Z. M.) beschreibt seine Methode der Tränendrüsen-Exstirpation. — Ischikawa (A. f. A.) erzielte Heilung eines Falles von Keratitis neuroparalytica durch Zerstörung der Tränenröhrchen mit dem Thermokauter. — Kuhnt (Z. f. A.) bespricht die Indikationen für die einzelnen operativen Maßnahmen bei den veralteten Formen der Tränenschlauch-Leiden. — Cassalino (Arch. di Ott.) berichtet über Exstirpation des Tränensackes bei chronischer und über Ätzungen bei phlegmonöser Dakryocystitis. — Pooley (The ophth. Rev.) gibt eine Verbesserung der Exstirpation des Tränensackes an. — Verhoeff (Journ. amer. med. Ass) beschreibt ein operatives Verfahren, verbunden mit Sondierung des Tränennasen-Kanals bei chron. Dakryocystitis. — Fage (l'Opht. prov.) empfiehlt bei Tuberkulose des Tränensackes die Exstirpation des letzteren in geschlossener Form, wenn die Haut nicht infiltriert, nicht adhärent und der Knochen unverletzt ist. — Whitnall (The Ophthalmoscope) gibt an, wie sich bei Entfernung des Tränensackes trotz Beseitigung des inneren Lidbandes ein Abstehen des Unterlides vermeiden läßt. — Lobel (Arch. d'opht.) beschreibt ein Instrument zur Bestimmung der Lage des Tränensackes vor der Exstirpation. — Buchtel (The ophth. Rec.) hat in einem Falle von pulsierendem Exophthalmus die Unterbindung der Ophthalmica sup. mit Erfolg vorgenommen. — Knapp (Journ. amer. med. Ass.) weist auf die Vorteile der Krönlein'schen Operation bei der Diagnose von Veränderungen in der Orbita hin. — Terrien (Arch. d'opht.) bespricht die Exstirpation eines in der Orbita eingekapselten Sarkoms, mit Erhaltung des Auges. — Danis (La clin. opht.) 3 Augen-Operationen nach Injektion der Nerven, unter regionärer Anästhesie. — Seidel (A. f. O.) empfiehlt die Anwendung lokaler Anästhesie bei der Exenteration der Orbita. — Adler (Allg. Wiener med. Ztg.) Eusemin. — Danis (La clin. opht.) Novokaïn und Suprarenin zur lokalen Anästhesie. — Elschnig (Z. M.) beschreibt seine Methode der Hände-Desinfektion und die Verwendung der Kautschuk-Handschuhe. — Nach Terson (Ann. d'ocul.) läßt der Bindehautsack sich nicht sterilisieren; das Wichtigste ist die Hände-Desinfektion des Operateurs. — Meyer-Steinegg (A. f. O.) gibt Beschreibung einer Anzahl von augenärztlichen Instrumenten aus dem 2. Jahrhundert v. Chr.

Therapie der Augenkrankheiten. Nach Verrey-Westphal (Ann. d'ocul.) wirken Zinksalze bei Diplobazillen-Conjunctivitis lediglich adstringierend; die oberflächlichen Epithelzellen samt Bazillen fallen ab und werden durch die Tränen weggespült. — Kleyn (Ned. Tij. v. G.) empfiehlt große Dosen Calciumchlorat innerlich bei chron. Bindehaut-Entzündung. — Holloway (The ophth. Rec.) bespricht die bekannten Maßnahmen der Prophylaxe bei Ophthalmia neonatorum. — Kuhnt (Z. f. A.) die Indikationen der medikamentösen, mechanischen und operativen Behandlung des Trachom. — Rau (Deutsche med. Woch.) ätzt bei Trachom mit Lapis purus. — Motolese (Ann. di Ott.) empfiehlt bei Trachom das Cusytol. — Wibo (Ann. d'ocul.) Kohlensäureschnee. — Isaak (Wjest. ophth.) Behandlung mit Finsenlicht — Nach Leber (Ber. d. ophth. Ges.) rufen Chininsalz-Lösungen bei Trachom zwar Besserung der klinischen Erscheinungen hervor, beinflussen aber die Follikel nicht. — Augstein (Z. M.) hat bei Trachom von Neutralrot keine nennenswerten Erfolge gesehen, dagegen gute bei Hornhautgeschwüren des trachomatösen Pannus. — Kaz (Woch. f. Ther. u. Hyg.) sah gute Erfolge von gelber Augensalbe und Lapis-Stift bei Follikulitis und Trachom. — Über den Wert des Noviforms bei Augenkrankheiten berichten: Adler (Woch. f.

Ther. u. Hyg.), Best (Münch. med. Woch.), Clausen (Z. f. A.), Freytag (Berliner klin. Woch.), Gstettner (Wiener med. Woch.), Haas (Woch. f. Ther. u. Hyg.) und Klages (Woch. f. Ther. u. Hyg.). — Haas (Woch. f. Ther. u. Hyg.) empfiehlt bei ekzematösen Augenleiden Pellidol und Azodolen. — Alan (The therap. Gaz.) 1 %ige Scharlachrot-Salbe bei traumat. Epithel-defekten und Hornhaut-Geschwüren. — Fage (La clin. opht.) hält bei Kerat. parench., um Rezidiven vorzubeugen, eine fortgesetzte spezifische Behandlung für notwendig. — Dutoit (A. f. A.) empfiehlt Cioform riba bei Substanzverlusten und Verletzungen der Hornhaut. — Allport (The ophth. Rec.) schreibt den günstigen Verlauf einer Hornhaut-Verbrennung Injektionen von Natrium kakkodylicum zu. — Lewin (Wjest. ophth.) befürwortet Amido-Azotoluol bei Hornhautgeschwüren und nach Lid-Operationen. — Goldschmidt (Z. M.) empfiehlt Behandlung mit Äthylhydrokupeïn bei allen Pneumokokken-Affektionen des Auges. — Schur (Z. M.) sah günstige Wirkung dieses Mittels bei Ulcus serpens — Wessely (Ber. d. ophth. Ges.) berichtet über die günstigen Erfolge seiner Behandlung des Ulcus serpens mit Dampf-Kauter und der Dakryocystitis mit Jodtinktur-Injektionen. — Weckers (Arch. d'opht.) zieht die Behandlung des Ulcus serpens mit Thermotherapie der galvanokaustischen Behandlung vor. — Stocker (Korrespondenzbl. f. Schweizer Ärzte) empfiehlt Jontophorese, namentlich bei septischen Hornhautgeschwüren. — Purtscher (Centralbl. f. Augenh.) das Epéron'sche Abortiv-Verfahren bei infektiösen Hornhaut-Geschwüren. — Tristaino (Arch. di Ott.) Elektrargol bei eitrigen Prozessen des Auges. — Borrinos (Ann. di Ott.) galvanische Kauterisation bei rezidivierender Episkleritis. — Kreibich (Wiener klin. Woch.) Arthigon, intravenös bei Iritis gonorrhoica. — Zorab (The Ophthalmoscope) Öl-Essenzen bei Iridocyklitis. — Green (The amer. Journ. of ophth.) berichtet über Heilung einer schweren Iridocyklitis nach Star-Ausziehung durch Urotropin nebst äußerer Behandlung. — Reuss (Wiener med. Woch.) bespricht die erfolgreiche Wirkung der protrahierten Faradisation, namentlich als schmerzstillend bei Augenkrankheiten. — Slontschevsky (Woch. f. Ther. u. Hyg.) wendet bei Prolaps. irid., wenn ein chirurgischer Eingriff nicht möglich, Ung. bor. oder Ung. xerof. an. — Über medikamentöse Behandlung des Stars berichten: Dalencour (La clin. opht.), Dor (La clin. opht.), Meyer Steinegg (Woch. f. Ther. u. Hyg.) und Scott Moncrieff (Ophthalmology). — Bennett (The Ophthalmoscope) erzielte bei rezidivierender juveniler Glaskörperblutung durch Thyreoidin Besserung. — Darier (La clin. opht.) sah bei Netzhaut-Ablösungen die besten Erfolge von Rückenlage, Kompressivverband und subkonjunktivalen Injektionen. — Tenkières (Arch. d'opht.) heilte eine myopische Netzhaut-Ablösung durch mehrmalige Kauterisation der Sklera, Ablassung des subretinalen Exsudats und subkonjunktivale Injektionen. — Dutoit (Z. f. A.) berichtet über günstige Erfolge von Lipojodin bei Netzhaut- und Sehnerven-Erkrankungen. — Kalaschnikow (Centralbl. f. Augenh.) beschreibt einen Fall von Sehnervenschwund bei Atoxyl-Behandlung und macht auf die Gefährlichkeit des Atoxyl, selbst in mäßigen Dosen, aufmerksam. — Jacobs (Ned. Tij. v. G.) einen Fall vorübergehender einseitiger Amblyopie nach Aspirin. — Nach Elliot (The Ophthalmoscope) führen Soamin-Injektionen seltener zu Sehnerven-Störungen, als andre synthetische Arsenpräparate. — Alexander (Münch. med. Woch.) erzielte durch Inunktions-Kur bei nicht auf Lues beruhender Stauungspapille Heilung. — Ohm (Centralbl. f. Augenh.) sah mitunter bei Augenzittern der Bergleute gute Erfolge von Alendrin und Adalin. — Hamburger (Z. M.) und Vollert (Münch. med. Woch.) empfehlen

Histopin-Salben bei Lid-Erkrankungen. — Landazabal (Arch. de oft. Hisp. Americ. — Z M.) befürwortet Hermophenyl und Fluorol bei Erkrankungen des Tränennasenganges. — Kayser (Woch. f. Ther. u. Hyg.), Sone (Nip. Gan. Zach. — Z. M.) und Wolffberg (Woch. f. Ther. u. Hyg.) empfehlen Fibrosylin bei Stenosen des Tränen-Nasenganges. — Zimmer (La clin. opht.) wendet bei Dakryocystitis Sondierung mit Weeker's Sonde und Einspritzung von Protargol-Salbe an. — West (Ber. d. ophth. Ges.) berichtet neuerdings über seine Methode die Dakryostenose operativ von der Nase aus zu behandeln. — Bernheimer (Z. M. und A. f. A.) beginnt bei tuberkulösen Augenleiden Erwachsener mit einer mehrwöchentlichen Kur mit Bazillen-Emulsion-Injektionen und schließt an dieselben eine perkutane Behandlung an. — Derselbe Autor (Wiener med. Woch.) sah günstige Erfolge des Tuberkulin in Fällen von Keratitis parenchymatosa, bei denen Erb-Lues ausgeschlossen werden konnte. — Leprince (l'Opht. prov.) macht bei tuberkulösen Augen-Erkrankungen nebst örtlicher Behandlung von Tuberkulin-Injektionen Gebrauch. — Fromaget (l'Opht. prov.) berichtet über Erfolge mit antituberkulösem Serum von Marmorek bei Augentuberkulose. — Bock (Wiener med. Woch.) sah gute Erfolge von Immunkörper-Behandlung nach Spengler bei skrofulösen und tuberkulösen Augen-Erkrankungen. — Zimmermann (Woch. f. Ther. u. Hyg.) sah von Immunkörper-Therapie bei tuberkulösen und skrofulösen Augen-Erkrankungen keine Erfolge. — Droog (Ned. Tij. v. G.) berichtet über Erfolge von Tuberkulin enthaltender Bouillon bei einem Falle von Keratitis und Iridocyklitis tuberc. — Cohn (Münch. med. Woch.) über Erfolge von Hetol-Einträuflung bei tuberkulöser Iritis. — Abadie (La clin. opht.) empfiehlt Jodogenol bei Augentuberkulose. — Dutoit (Z. f. A.) Kalmopyrin bei skrofulösen Augenleiden, chron. Conjunctivitis, Episkleritis, Iritis, Irydocyklitis und chron. Glaukom. — Streiff (Z. M.) Salizyl-Behandlung bei rheumatischen Erkrankungen auf zweifellos sekundär tuberkulöser Basis. — Bruno (La clin. opht.) kolloidales Quecksilber bei Augen-Lues. — Über Erfolge der Salvarsan- und Neosalvarsan-Behandlung berichten: Dutoit (La clin. opht.), Leoz Orlin (Arch. de Oft. Hisp. Ann. — A. f. A.), Mamione (Arch. di Ott.), Marple (The Ophthalmoscope), Siegrist (Z. M.), Szily (Wiener med. Woch.), Wallis (The Ophthalmoscope), Wibo (La Rev. clin.). — Über gute Erfolge von Salvarsan bzw. Neosalvarsan bei sympathischer Ophthalmie berichten: Chaillous (Ann. d'ocul.), Manolesco (La clin. opht.) und Phinizy Calhoun (The amer. Journ. of ophth.). — Keine Erfolge sahen von Salvarsan: Bachstetz (Wiener klin. Woch.), Cohn (Woch. f. Ther. u. Hyg.), Darier (La clin. opht.) und Hoehl (Münch. med. Woch.). — Bray (The ophth. Rec.) sah nach Salvarsan ein Gumma der Iris. — Kumagai (A. f. A.) eine gummöse Affektion der Papille. — Levis (The Journ. americ. med. Ass.) eine Retinitis. — Masuda (Nip. Gan. Zach.) Fälle von Neuroretinitis. — Mattey (Ophthalmology) eine Neurochorioretinitis. — Wernicke (Z. f. A.) ein Neurorezidiv. — Liégard (La clin. opht.) berichtet über günstige Erfolge von Arsenobenzol bei interstitieller Keratitis. — Über Röntgen- und Radiumtherapie bei Augen-Affektionen berichten: Braunschweig (Z. M.), Friedenwald (The americ. Journ. of ophth.), Grandclément (La clin. opht.) und Pregerutti (La clin. opht.). — Über Heilungen von Augen-Affektionen durch Mesothorium berichten: Agricola (Z. M.) und Cuperus (Ned. Tij. v. G.). — Schanz (Z. M.) sah gute Erfolge von Licht-Therapie bei Hornhautdefekten, Infiltraten, Kerat. parenchym und Lid-Ekzemen. — Cuenod und Penel (La clin. opht.) sahen gute Erfolge von Gonokokken-Vaccinen bei

Gonokokken-Infektion des Auges. — Peel (The Ophthalmoscope) berichtet über Vaccine-Behandlung bei Hornhaut-Infektion. — Mayou (Ann. of Ophth.) über seine Erfahrungen mit der Serum- und Vaccinetherapie. — Aubart (Arch. d'opht.) empfiehlt eine frühzeitige, energische Serum-Behandlung bei Tetanus nach Augen-Verletzungen. — Partega (Ann. di Ott.) sah in einem Falle von postoperativer Infektion einen günstigen Erfolg von Antidiphtherie-Serum. — Darier (La clin. opht.) zieht bei eitriger Infektion des Auges das Antidiphtherie-Serum, innerlich verabreicht, den Injektionen vor; prophylaktisch wirken Injektionen besser. — Nach Tschirkowsky (Wjest. ophth.) ist das Antipneumokokken-Serum bei der Pneumokokken-Infektion der Hornhaut bloß als nützliches, aber nicht verläßliches Mittel zu betrachten. — Munkaster (The ophth. Rec.) heilte eine Septikämie infolge von Hirnabsceß und Orbitalphlegmone durch Staphylokokken-Serum. — Frenkel (l'Opht. prov.) hatte gute Erfolge von Autoserum-Therapie bei serpiginösem Hornhautgeschwür mit Iridocyklitis. — Rohmer (Arch. d'opht.) wendet bei infektiösen Augenleiden subkonjunktivale Injektionen von am Patienten selbst durch Zugpflaster gewonnenen Serum an. — Green (The americ. Journ. of Ophth.) sah bei einer Keratitis disciformis Erfolge von subkonjunktivalen Kochsalz-Injektionen. — Jones (La clin. opht.) berichtet über gute Erfolge von subkonjunktivalen Injektionen von Quecksilber-Cyanür mit Akoin und Morphium bei verschiedenen Erkrankungen des Auges. — Meding (Ophthalmology) über Erfolge von Injektionen mit Hydr. oxycyanatum bei Hornhaut-Affektionen. — Dutoit (A. f. A.) über Erfolge von subkonjunktivaler und intrabulbärer Anwendung von Syrgol. — Derselbe Autor (A. f. A.) befürwortet das Furunkulin-Zyma bei Augenkrankheiten. — Wood und Anderson (The Ophthalmoscope) empfehlen Guajakol-Schwitzkuren bei Augen-Erkrankungen. — Weidenbaum (Petersburger med. Ztg.) empfiehlt Argent. nitr.-Pastillen mit Kal. nitr. als Konstituens zur schnellen Herstellung von Lapis-Lösungen. — Mac Enri (La clin. opht.) berichtet über einen Fall von Idiosynkrasie des Auges gegen Atropin. — Guglianelli (Ann. di Ott.) stellt fest, daß das auf die Bindehaut geriebene Jothion auch im Auge dieselbe Heilwirkung hervorrufen kann, wie die innerlich verabreichten Jodpräparate. — Dutoit (Z. f. A.) empfiehlt Physostol als Miotikum. — Nach Wölflin (Z. M.) beruht das Rotwerden des Eserin auf dem Alkaligehalt des Glases. — Löwenstein (Med. Klinik) bezeichnet die Luetin-Reaktion nach Noguchi als auch bei Augen-Erkrankungen klinisch brauchbar. — Frankenstein (Woch. f. Ther. u. Hyg.) gibt eine Augenstab-Tube für Augensalben an. — Bucky (Med. Klinik) einen Augenirrigator, der gleichzeitig als Augen-Elektrode verwendet werden kann. — Wolffberg (Woch. f. Ther. u. Hyg.) bespricht die Indikationen, die vom augenärztlichen Standpunkte aus die künstliche Unterbrechung der Gravidität fordern. — Rochon und Polack (Ann. d'ocul.) sind für künstliche Frühgeburt bei Retinitis gravidarum, um die Niere möglichst zu entlasten.

Krankheiten der Bindehaut. Nach Bayer (Ber. d. ophth. G.) kommt der Frühjahrskatarrh nur durch den Reiz der Luftbewegung beim Aufenthalt im Freien zustande. — Argduaraz (The americ. Journ. of ophth.) beschreibt die Symptome der Parinaud'schen Conjunctivitis. — Meyerhoff (Centralbl. f. Augenh.) berichtet über einen Fall von trachomatöser Spät-Infektion des gesunden Auges eines Mannes, der seit 3 Jahren an hochgradigem Trachom des andren Auges litt. — Arlt (Woch. f. Ther. u. Hyg.) beschreibt ein Trachom, welches sich infolge einer übertragenen Bindehaut-Blennorrhoe entwickelt hatte und nach 19 Jahren rezidivierte. — Sajet (Ned. Tij. v. G.)

hat bei nicht behandelten Kindern und Eltern trachomatöser Patienten viele latente Trachome gefunden. — Warschawzky (Wjest. ophth.) berichtet über die große Verbreitung des Trachoms im Kaukasus, namentlich unter den Tartaren. — Krusius (Deutsche med. Woch.) fand im Massai-Gebiet eine große Zahl von Trachomkranken. — Harrison (The ophth. Rec.) hält die Annahme einer Immunität einzelner Indianerstämme gegen Trachom für nicht zutreffend. — Auerbach (Deutsche med. Woch.) hält das Trachom bei den Juden Palästinas für eine Familienkrankheit. — Crèdé-Hörder (Münch. med. Woch.) berichtet über einige Fälle von Spät-Infektion von Ophthalmoblennorrhöe. — Danesi (Ann. di Ott) fand in einem Falle als einziges Zeichen von Lokalisation der Tuberkulose eine tuberkulöse Ulzeration der Bindehaut. — Duboys und Onfray (Ann. d'ocul.) beschreiben einen Fall von Lymphadenie mit Lymphom der Bindehaut. — Stoll (The americ. Journ. of ophth.) berichtet über einen Fall doppelseitiger multipler Lipodermoiden der Bindehaut und Hornhaut nebst andren Anomalien der Augen. — Steiner (Z. M) fand bei Javanern häufig Pigmentflecke und Nävi der Konjunktiva, die selten bösartig werden. — Westhoff (Centralbl. f. Augenh.) berichtet über die in Java vorkommenden Augenkrankheiten; unter diesen sind häufig schwere Fälle von Trachom und gonorrhoischer Conjunctivitis. — Weidler (Journ. americ. med. Assoc.) beschreibt ein totales Symblepharon beider Augen infolge von Pemphigus conjunctivae mit Beteiligung der Nasenschleimhaut. — Reis (Wiener klin. Woch.) fand im Bindehaut-Sacke eines amaurotischen Auges eine Schlamm-Fliegenlarve. — Tannakowsky (Wratsch) entfernte mehrere Schaf-Fliegenmaden aus der Bindehaut des Auges.

Krankheiten der Hornhaut und Lederhaut. Über Fälle von Dystrophia epithelialis corneae berichten: Strebel (Beitr. z. Augenh.), Seefelder (Ber. d. ophth. Ges.) und Reese (The ophth. Rec.). — Puscarin (Arch. d'opht.) berichtet über Fälle von knötchenförmiger Hornhauttrübung. (Wassermann- und Tuberkulinreaktion negativ.) — Preobrajensky (Wratsch) fand bei 4 Geschwistern einer zahlreichen, sonst gesunden Familie oberflächliche, gitterige Hornhaut-Trübungen. — Zani (Ann. di Ott.) berichtet über 3 Fälle von Keratitis disciformis. — Juler (The Ophthalmoscope) über eine eitrige Hornhaut-Entzündung beider Augen bei Basedow; Entfernung eines Auges; wiederholte Tarsoraphie behufs Erhaltung des zweiten Auges. — Roy (Trans. amer. ophth. Soc.) über 6 Fälle von Hornhaut-Degeneration (Knötchen-Keratitis) in einer Familie. — Muszynski (Centralbl. f. Augenh.) über einen Fall von Cholesterinkrystallen in der Hornhaut. (Fettige Degeneration.) — v. Szily (Ber. d. ophth. Ges.) über rezidivierende Epithel-Erosionen auf endogener Grundlage und über ein neues Bild von Epithelstreifen in der Hornhaut. — Schnaudigel (Münch. med. Woch.) über 2 Fälle von Epithel-Läsionen der Hornhaut nach Narkose durch den Finger des Narkotiseurs. — Streiff (Z. M.) über eine wechselnde feinpunktierte Epitheltrübung der Hornhaut, durch eine Pseudocilie bedingt. (Sensibilitätsstörung der Trigeminusfasern der Hornhaut.) — Matolese (Ann. di Ott.) über einen Fall eigentümlicher Epithel-Erkrankung der Hornhaut. — Nach Heine (Münch. med. Woch.) scheinen die meisten neurotischen Hornhaut-Leiden ihre Ursache in einer Hirndrucksteigerung zu haben. — Weeks (Arch. of opht.) bespricht die Symptome des beginnenden Keratokonus und veröffentlicht 9 Fälle. — Strebel und Steiger (Z. M.) fanden in 9 Fällen von Keratokonus den Hämoglobingehalt des Blutes normal; keine Vermehrung der Lymphocyten, Tonus der Augen nicht erhöht. — Augstein (Z. M.) beschreibt einen Fall von beiderseitigen

Keratokonus; Störung der inneren Sekretion, wahrscheinlich der Schilddrüse, wird angenommen. — Giri (The Ophthalmoscope) berichtet über ein epibulbäres Karzinom, das eine Kontakt-Geschwulst am Unterlide erzeugt hatte. — Guglianetti (Arch. di Ott.) über ein dem Papillom ähnlichen epibulbären Epithelialtumor. — Nach Dolganoff (Therap. der Gegenw.) kommen spontane Rupturen des Augapfels durch eine von innen wirkende Kraft nicht zustande.

Krankheiten der Linse und des Glaskörpers. Haubach (A. f. A.) weist statistisch nach, daß der Alterstar mit Vorliebe an den unteren inneren Linsenpartien beginnt. — Schanz (A. f. O.) tritt neuerdings für die Ansicht ein, daß auch der Alterstar auf die Einwirkung der kurzwelligen Strahlen zurückzuführen sei, und macht auf die Ermüdung der Augen aufmerksam, die diese Strahlen hervorzurufen imstande sind. — Verrey (Arch. d'opht.) beobachtete eine spontane Resorption eines Greisen-Stars bei starker Kurzsichtigkeit. — Stein (A. f. A.) fand unter den von ihm untersuchten Glasbläsern im besten Mannesalter 50% mit beginnendem Star (meist hinterem Polarstar) behaftet; ultraviolette Strahlen, vielleicht auch die Hitze werden als Ursache bezeichnet. — Fuchs (Ann. d'ocul.) bespricht die verschiedenen Wege auf welchen Linsentrübungen nach Hornhaut-Eiterungen auftreten können. — Barraquer (La clin. opht.) berichtet über eine spontane Heilung einer Cataracta secundaria. — Purtscher (Centralbl. f. Augenh.) sah bei Fällen von Vossius'scher ringförmiger Trübung der vorderen Linsenfläche rasches, spurloses Verschwinden nach operativen Eingriffen. — Wibaut (Ned. Tij. v. G.) beschreibt einen Fall von Verletzungs-Star mit Brechungsveränderungen während der Aufhellung. — Bär (Z. M.) sah einen Star, hervorgerufen durch einen Wespenstachel, der durch die Sklera, Kammer, Iris und den Ciliarkörper bis in die Linse drang. — Tjumjentzew (Wjest. ophth.) beschreibt eine Methode zur Differenzierung der Cataracta von Glaukom in Frühstadien. — Nach Dimmer (Wiener med. Woch.) muß bei dichter Trübung der brechenden Medien außer quantitativer Lichtempfindung auch der Farbensinn geprüft werden, um wichtige Erkrankungen des Sehnervenapparates ausschließen zu können. — Würdemann (Ophthalmology) konnte bei einer doppelseitigen Linsen-Verschiebung mit Linsen-Trübung die gezerrten, verlängerten Zonula-Fasern im Pupillar-Gebiete sehen. — Genet (Ann. d'ocul.) schreibt beim Zustandekommen einer subkonjunktivalen Luxation dem Zuge der geraden Augenmuskeln eine Rolle zu. — Cramer (Z. M.) beschreibt einen Fall juveniler Glaskörper-Blutung infolge von Periphlebitis retinalis mit proliferierenden Erscheinungen auf tuberkulöser Grundlage.

Krankheiten des Uvealtractus. Gilbert (Samml. zwangl. Abh.) berichtet über einen Fall von Herpes der Regenbogenhaut.

Sympathische Erkrankung. Fischer (The ophth. Rec.) sah bei symp. Ophthalm. nach Enukleation Pupillenverschluß und sekundäres Glaukom des zweiten Auges; Iridektomie, Katarakt-Extraktion; 3 Jahre darauf Iridotomie mit voller Sehschärfe. — Dehenne und Bailliard (La clin. opht.) berichten über 3 Fälle sympathischer Ophthalmie, bei denen nach Enukleation die scheinbar geheilte sympathische Entzündung wieder ausbrach. — Brock (A. f. A.) weist statistisch nach, daß die sog. idiopathische Iridocyklitis, was die Doppelseitigkeit, das Auftreten, die Prognose und den Ausgang anbelangt, von der sympathischen Ophthalmie sich wesentlich unterscheidet. — Stoewer (A. f. A.) zeigt an 2 Fällen, wie sehr sympathische und tuberkulöse Uveïtitis sich gleichen können. — Cramer (Z. M.) beobachtete bei symp.

Ophthalmie nach traumatischer Linsen-Verschiebung Erkrankung des inneren Ohres, Haarausfall und Weißwerden der Haare.

Glaukom. Craggs und Taylor (The Ophthalmoscope) stellen die Notwendigkeit der Beziehungen zwischen Blutdruck und Augendruck in Abrede. — Fourrière (Ann. d'ocul.) beschäftigte sich mit tonometrischen Untersuchungen am normalen Auge, bei den verschiedenen Glaukom-Formen, bei Verwendung von Mioticis und nach Glaukom-Operationen. — Sulzer und Ayrignac (Ann. d'ocul.) konnten bei primärem Glaukom charakteristische Stoffwechsel-Störungen konstatieren. — Beauvieux und Delorme (Arch. d'opht.) untersuchten den zentralen Licht- und Farbensinn bei 71 Fällen von chronischem Glaukom. — Nach Lagrange (Arch. d'opht.) ist die Prognose bei chronischem Glaukom ohne fistulierende Narbe eine ernste. Nach der Operation bleiben nur neuropathische Individuen und Arteriosklerotiker noch gefährdet. — Fromaget, C. und H., (Ann. d'ocul.) unterscheiden vom klinischen Standpunkte aus ein essentielles, traumatisches und ein posthämorrhagisches Glaukom, die unter dem Bilde des primären, akuten oder chronischen Glaukoms verlaufen. — Lacompte (Arch. d'opht.) sah eine intraokulare Blutung, wahrscheinlich durch ein spontan aufgetretenes hämorrhagisches Glaukom mit Ruptur der Sklera in der Gegend des Hornhautlimbus hervorgerufen. — Rolandi (Ann. di Ott.) veröffentlicht 7 Fälle von hochgradiger Myopie und Glaukom ohne Exkavation der Papille. — de Hoor (Arch. d'opht.) 2 Fälle von Glaukom mit Netzhaut-Ablösung. — Elliot (The Ophthalmoscope) empfiehlt Homatropin-Einträuflungen, um bei zweifelhaften Fällen die Diagnose Glaukom sicher zu stellen. — Stevenson (The Ophthalmoscope) beobachtete einen Glaukom-Anfall nach einmaliger Homatropin-Einträuflung. — Dor (La clin. opht.) berichtet über dem Menier'schen Symptomenkomplex ähnliche, glaukomatöse Schwindel-Anfälle. — Elschnig (Prager med. Woch.) empfiehlt bei Prodromal-Erscheinungen des akuten Glaukoms Allgemeinbehandlung; Operation erst dann, wenn die Anfälle sich häufen; bei nicht kompensiertem Glaukom ebenfalls Allgemeinbehandlung; wenn diese nicht zum Ziele führt, Operation. Bei Glaucoma simplex meist Früh-Operation. — Good (The ophth. Rec.) bespricht die Ursachen und die gebräuchliche Behandlung des Glaukom. — Ruben (Ber. d. ophth. Ges.) beschreibt eine Modifikation des Schiötz'schen Tonometers.

Krankheiten der Netzhaut und des Sehnerven. Ballantyne (The Ophthalmoscope) bespricht die Arten der Pulsation der Netzhaut-Arterien und die Beziehungen des lokomotorischen Pulses und Expansions-Pulses zum intraokularen Druck. — Salzmann (Z. f. A.) die Symptome des anämischen Augengrundes, der erst dann diagnostiziert werden kann, wenn der Hämoglobin-Gehalt des Blutes auf die Hälfte des Normalen gesunken ist. — Knapp (Arch. of ophth.) seltnere, von Veränderungen der Wände der Retinal-Venen ausgegangene Retinitis-Formen jugendlicher Erwachsener. — Fehr (Centralbl. f. Augenh.) einen Fall von Neuroretinitis haemorrhagica bei multipler Neurofibromatose; wahrscheinlich Tumor im gefäßhaltigen Sehnervenstamme oder in seiner Scheide an der Austrittstelle der Vene. — Heinricy und Harms (A. f. O.) besprechen das klinische Bild der Degeneratio circinata retinae: Veränderungen des Gefäßsystems des Körpers und der Retina spielen beim Zustandekommen des charakteristischen Bildes eine Hauptrolle. — Bachstez (Z. M.) berichtet über einen Fall von Retinitis circinata mit abnormer Lage des Fleckengürtels oberhalb der Papille und Makula. — Harms (Centralbl. f. Augenh.) über einen ähnlichen Fall. — Meller (A. f. O.) fand bei einem Falle von sogen. Hippel'scher Netzhaut-Erkrankung, daß es sich nicht um primäre Gefäßveränderung, sondern

um entzündliche Glia-Wucherung handelt, die reaktive Wucherung und Neubildung von Gefäßen auslöst. — Stern (Centralbl. f. Augenh.) beschreibt einen Fall der Goldzieher-Hippel'schen Krankheit mit angiomatöser Erweiterung der Vena tempor. sup. und einer über die ganze Netzhaut verbreiteten Art von Kanalsystem. — Nach Vossius (Abhandl. aus d. Gebiet d. Augenh.) handelt es sich bei der Angiomatose der Netzhaut in erster Linie um Gefäß-Erkrankungen, denen Verdickungen und Ablösungen der Netzhaut, mitunter auch Sekundärglaukom folgen. — Darier (La clin. opht.) bespricht die Symptome der sogen. Hippel'schen Erkrankung an der Hand eines Falles. — Oatmann (Ophthalmology) die Zeichen der Angiosklerose der Netzhaut. — Greenwood (Ann. of Ophth.) die frühesten Stadien der Arteriosklerose des Augengrundes. — Bayer (Z. M.) 2 Fälle angioider Pigmendstreifen-Bildung zirkulär um die Papille. — Fergus (The ohth. Rev.) subjektive Farben-Wahrnehmungen in einem Falle von Retinitis pigmentosa im Endstadium der Entartung. — Lafon (Arch. d'opht.) ein Ringskotom beider Augen bei ringförmiger Pigmentierung der Netzhaut. — Gradle (The ophth. Rec.) berichtet über Verdickung der Netzhaut-Partien in der Umgebung der Fovea bei jugendlichen Individuen. — Lottrup-Andersen (Z. M.) über einen Fall von Ischämie der Netzhaut als Folge von Embolie der Zentral-Arterie mit deutlich ausgesprochener gelber Farbe der Makula. — Harms (A. f. O.) über Fälle doppelseitiger Erblindung durch plötzlichen Verschluß der beiden Zentralarterien; als Ursache werden lokale Prozesse der Gefäßwand bei Herz- und Gefäß-Erkrankungen angenommen. — Nach Pfalz (Z. M.) ist das Zustandekommen einer Netzhaut-Ablösung durch körperliche Anstrengung nicht erwiesen. — Vail (Ann. of ophth.) bezeichnet als Grund der nicht traumat. Netzhaut-Ablösung das Aufhören der Absonderung des Strahlenkörpers. — Knapp (A. f. A.) beschreibt 2 Fälle von Netzhaut-Tuberkulose, in welchen der Krankheitsprozeß in den oberflächlichen Netzhautschichten lokalisiert zu sein schien. — Lindenfeld (A. f. O.) sah Heilung eines Glioma retin. durch spontane Nekrose der Geschwulst mit Ausgang in Schrumpfung des Auges. — Lohmann (A. f. A.) berichtet über einen Fall von nach Schneeblindheit auftretender Rotgrün-Blindheit und über eine durch Blendung experimentell zu erzeugende ähnliche Farbensinn-Störung. — Nach Mathewson (The ophth. Rec.) sind schwere Fälle von Schneeblindheit wahrscheinlich von Hornhautgeschwüren als Folge des Platzens von Blasen, ähnlich wie bei Sonnenbrand, begleitet. — Hess (A. f. A.) hebt hervor, daß die Befürchtungen, die in bezug auf die gebräuchlichen modernen Beleuchtungskörper, insbesondere unter Hinweis auf deren Gehalt an ultravioletten Strahlen geäußert werden, nicht begründet sind. — Herrenschwand (A. f. A.) beobachtete das epidemische Auftreten idiopathischer Hemeralopie bei einem Truppenkörper; individuelle Krankheits-Dispositionen auf hereditärer Grundlage werden als Ursache vermutet. — v. Hippel (Z. M.) berichtet über das Vorkommen von Hemeralopie in Sachsen, Thüringen und Anhalt im Frühjahr 1912, bedingt durch ungünstige Ernährungs-Verhältnisse der Bevölkerung und Blendung bei Beginn der Feldarbeit. — Ishiara (Z. M.) führt Hemeralopie und Xerose auf Mangel an Fettstoffen im Blute zurück. — Zani (Ann. di Ott.) sah bei einer Hemeralopie kleine weiße Punkte unterhalb der Retinalgefäße. (Anomalie der Epithelialschichten der Retina.) — Nach v. Hippel (Ber. d. ophth. Ges.) sind vom blinden Fleck ausgehende Ringskotome bei zerebraler Stauungspapille bedrohliche Symptome, die zur Vornahme von operativen Eingriffen drängen. — Jocqs (La clin. opht.) sah Heilung einer Amaurose infolge von doppelseitiger ödematöser Papillitis durch vier Rückenmarks-Punktionen. — Augstein

(Z. M.) eine Heilung einer 33 Tage bestehenden Amaurose nach doppelseitiger Neuritis retrobulbaris. — Seidel (A. f. O.) berichtet über das spontane Auftreten eines isolierten Sehnervenscheiden-Hämatom mit Papillitis und Amaurose. — Wood (The Ophthalmoscope) über Pseudoneuritis, Ödem der Papille ohne Hämorrhagien, mit Sehschwäche. — Oliver (The Ophthalmoscope) über Drusenbildung am Opticus bei typischer Retinitis pigmentosa. — Thomson (The Ophthalmoscope) über hyaline Knoten im Sehnerven bei Retinitis pigm. — Masuda (Z. M.) beschreibt einen dünnen Bindegewebsstrang, welcher die Papille umkreiste (wahrscheinlich Rest eines Glaskörpergefäßes abnormer Art). — Marquez (Arch. d'opht.) eine in spiraligen Windungen in den Glaskörper vordringende Arterien-Schlinge. — James (The ophth. Rev.) einen Fall von knotenförmigem Loch in der Sehnervenscheide nebst Veränderungen an der Makula bei einem schielenden Auge. — Takashima (Z. M.) Fälle Behr'scher Sehnerven-Atrophie des Kindesalters; kein progressiver Verlauf, dauernd stationär bleibendes Bild. — Grüter (Med. Klinik) bespricht die Bjerrum'sche Methode der Gesichtsfeld-Untersuchung mit sehr kleinem Gesichtswinkel. — Rönne (A. f. A.) das häufige Vorkommen von Nervenfasern-Defekten im Gesichtsfeld, und besonders des nasalen Sprunges bei verschiedenen Augenkrankheiten. — Walker (Arch. of Ophth.) beschreibt neue Instrumente zur Gesichtsfeld-Untersuchung. — Black (The ophth. Rec.) ein elektrisches Perimeter. — Nach Hoor (Centralbl. f. Augenh.) muß es dem Arzte in jedem Falle überlassen bleiben, ob ein Kranker über seine Erblindung oder Unheilbarkeit seiner Erblindung aufgeklärt werden soll, muß, oder nicht darf. — Hirschberg (Arch. d'opht.) ist dafür, dem Erblindeten oder unheilbar Erblindeten die richtige Prognose nicht zu sagen. Soll aber die ungünstige Prognose gesagt werden, so ist unbedingt notwendig, daß die Diagnose absolut feststeht.

Motilitätsstörungen. Bielschowsky (Ber. d. ophth. Ges.) hat an Fällen, die des binokularen Sehens verlustig geworden sind, die relative Ruhelage des Auges bestimmt und gibt eine statistische Übersicht über den Grad der verschiedenen Formen der Schielstellung. Je früher der Verlust des binokularen Sehens eintrat, um so größer ist der Prozentsatz an höhergradigen Schiel-Stellungen. — Nach Snellen (A. f. O.) hat Hypermetropie allein ohne Abduzenslähmung keinen Strabismus zur Folge, begünstigt aber sein Entstehen durch Anregung der Konvergenz. — Rübner (A. f. O.) bespricht die Störungen der absoluten Lokalisation bei Augenmuskel-Lähmungen und ungewöhnlichen Fusions-Innervationen. — Lerperger (Z. f. A.) beobachtete an 2 Fällen beim Fixieren in der Nähe und seitlichen Augenbewegungen Akkommodations- und Konvergenz-Krampf mit Pupillen-Verengerung. — Campos (Ann. d'ocul.) macht einige Angaben zur Bestimmung des binokularen Gesichtsfeldes mit Hilfe von Farben bei Schielenden. — Bossidy (Journ. amer. med. Ass.), der selbst an Augenmuskelparese leidet, behauptet, mit jedem Auge die Objekte 4fach zu sehen. — Uhthoff (Z. M.) beschreibt einen Fall von periodischen und kontinuierlichen Schwankungen im Durchmesser der Pupille bei angeborener oder wenigstens frühzeitig erworbener Okulomotorius-Lähmung eines sonst gesunden Kindes. — Eppenstein (Z. M.) berichtet über 2 Fälle von Gräfe'schem Symptom bei Okulomotorius-Lähmung. — Dimmer (Wiener klin. Woch.) über einen Fall von horizontal pendelndem Nystagmus. Lesen nur bei vertikaler Stellung der Zeilen möglich. — Budek (Med. Klinik) über einen ähnlichen Fall. — Cridland (The Ophthalmoscope) fand bei dem größten Teil der von ihm untersuchten Fälle von Nystagmus bei Bergleuten Einschränkung des Gesichtsfeldes. — Dransart

(La clin. opht.) bezeichnet die Ätiologie des Nystagmus der Bergleute, betreffend Ermüdung der Heber und der Recti int., als wichtigste Punkte. — Fromaget (Ann. d'ocul.) nimmt als primäre Ursache für den latenten Nystagmus eine unzureichende Funktion der koordinatorischen Zentren an, welch' letztere durch mangelhafte Erziehung infolge optischer Fehler hervorgerufen werden. — Maddox (The Ophthalmoscope) gibt einen Phorometer für die Nähe an.

Refraktions- und Akkommodations-Anomalien. Whnitall (The ophth. Rev.) weist mit Bezug auf Stilling's Theorie der Entstehung der Kurzsichtigkeit nach, daß die Entfernung zwischen dem Ursprung der Obliqui und dem Augapfel weniger variabel ist, als die Höhe der Orbita. — Strebel (Beitr. z. Augenh.) schreibt der chemisch-analytischen Untersuchung des Skleralgewebes eine Bedeutung für die Aufklärung der Myopie-Genese zu — Nach Köllner (A. f. A.) kann bei einseitiger, nicht korrigierter Myopie bis 5 D. ein gutes Tiefensehen für die Nähe vorhanden sein; bei höherer Myopie verschlechtern sich diese Verhältnisse. — Tange (Ned. Tij. v. G.) beschreibt eine hysterische, traumatische Myopie infolge von Akkommodations-Krampf. — Fromaget (l'Opht. prov.) erhielt bei Myopie von 15 D. nach der Entfernung der Linse ohne Korrektion $S = {}^{6}/_{10}$. — Kasass (Wjest. ophth.) bestreitet den Einfluß der Heredität auf die Entstehung der Kurzsichtigkeit. — Handmann (Z. f. A.) sah eine temporäre Achsen-Myopie bei sehr weit vorne sitzender Neubildung der Orbita. — Für Vollkorrektion der Myopie erklären sich Le Fever (Ophthalmology) und Sachs (Med. Klinik). — Landolt (Z. M.) befürwortet bei Divergenz Jugendlicher die Anregung der Konvergenz durch überkorrigierende Konkavgläser. — Wychodzew (Wjest. ophth.) sah bei 2 Fällen von Insuffizienz der Recti int. gute Erfolge von der Überkorrektion nach Landolt. — Hardridge (The americ. Journ. of Ophth.) hält den Verlust der Fusion für eine Folge des Schielens, und Hyperopie für die Ursache; Vollkorrektion der Hyperopie vom 2. Jahre an. — Shakan (The americ. Journ. of ophth.) beschreibt einen wechselnden Astigmatismus in einem Falle tuberkulöser Iridocyklitis. — Seidel (A. f. O.) einen Fall hochgradigen traumatischen Astigmatismus des rechten, bei Schiel-Amblyopie des linken Auges; auffallend gute Sehschärfe des astigmatischen Auges nach Korrektion und erhebliche Besserung der Sehkraft des linken Auges. — Nach Krusius (Ber. d. ophth. Ges.) gibt es eine Inzuchts-Erscheinung angeborener astigmatischer Refraktions-Anomalien, ein hereditär disponierendes Moment für die Schulmyopie und eine unter Umständen schon an sich zur Myopie führende Individual-Naharbeitsschädigung. — Folinea (Ann. di Ott.) gibt eine Beschreibung des Pollack'schen Quadrants und seiner Versuche mit demselben bei Fällen von Astigmatismus. — Reche (Woch. f. Ther. u. Hyg.) hält den Biastigmatismus für eine falsche Theorie. — Golesceano (l'Opht. prov.) bespricht die Korrektion der Sehschärfe bei Anisometropie. — Newcomb (The ophth. Rec.) den Sitz der Kopfschmerzen bei verschiedenen Refraktionsfehlern. — Maddox (The ophth. Rev.) gibt eine Methode für die Anpassung von Star-Gläsern an. — Rohr und Stock (A. f. O.) weisen unter der Benutzung der Fick'schen Kontaktbrille den großen Unterschied nach, der zwischen gewöhnlichen und den punktuell abbildenden Brillengläsern in der Größe des brauchbaren Blickfeldes besteht. — Nach Cunys' (Z. f. A.) Untersuchungen haben schon geringe Abstufungen der Sehschärfe einen merklichen Einfluß auf die Schießresultate von Rekruten. — Haitz (Woch. f. Ther. u. Hyg.) befürwortet gelbgrüne Gläser für Schützen und Offiziere. — Schanz (Ophthalmology) empfiehlt für Presbyopen eine Spiegelvorrichtung für Schieß-

gewehre, durch die der Visier-Punkt auf die doppelte Entfernung vom Auge gebracht wird. — Segelken (Berl. klin. Woch.) beschreibt eine Dissimulations-Brille. — Ewing (The amer. Journ. of Ophth.) ein Probiergestell mit einzelligem Probierrahmen. — Galezowski (La clin. opht.) desinfiziert Probierbrillengläser durch Eintauchen in Äthylalkohol und Chloroform. — Gastpar (Münchner med. Woch.) empfiehlt einen Apparat für Augen-Untersuchungen von Schulkindern. — Katz (Wratsch) bespricht einige Verbesserungen der Tagesbeleuchtung in den Schulen. — Black und Vaughan (The ophth. Rec.) die hygienischen Maßregeln, die zur Abstellung der Augenbeschwerden der Schulkinder notwendig sind. — Kaz (Woch. f. Ther. u. Hyg.) empfiehlt die Pseudoamblyopen-Lorgnette für die schulärztlichen Prüfungsapparate. — Crisp (The ophth. Rec.) tritt für die Trennung der Brillenkunde von der allgemeinen Medizin und Augenheilkunde ein. — Pflugk (A. f. A.) berichtet über Nürnberger Brillenmacher am Ausgange des 18. Jahrhunderts. — Greeff (Z. M.) über älteste Formen von Brillen, Gestellen und Fassungen.

Krankheiten der Lider. Fejér (Centralbl. f. Augenh.) beschreibt einen Fall von Vaccina auf dem Lide. — Holodynski (Wiener med. Woch.) 2 Fälle von Nebenpocken an den Lidern. — Bondi (Med. Klinik) macht auf die Schwellung der Präaurikular-Drüsen bei Hordeolum extern. aufmerksam. — Clapp (The ophth. Rec.) beschreibt ein Gumma des Lides. — Oesterreicher (Prager med. Woch.) einige Fälle von Weißfärbung der Cilien. — Lutz (Ann. di Ott. und Z. M.) einen Fall abnormer Bewegung des Oberlides bei Verschiebung des Unterkiefers, oder auch willkürlich von Patienten hervorgerufen. — Kraupa (A. f. A.) berichtet über einen Fall, der beweist, daß es sich beim Bell'schen Phänomen um einen höheren Reflex handeln muß, dessen Sitz in die Hirnrinde zu verlegen wäre.

Krankheiten der Tränen-Organe. Lacompte (Ann. d'ocul.) beschreibt einen beiderseitigen erbsengroßen Dakryops der Tränendrüse bei zwei Brüdern. — Nach Elschnig (Prager med. Woch.) unterscheidet sich die Peridakryocystitis von der Dakryocystitis phlegmonosa dadurch, daß bei Injektion von Flüssigkeit in das Tränenröhrchen der Tränenschlauch durchgängig, der Tränensack ohne eitrigen Inhalt sich erweist. — Tocke (Trans. americ. ophth. Soc.) fand bei 50 exstirpierten Tränensäcken 2 mal gestielte Polypen.

Krankheiten der Augenhöhle. Pincus (A. f. A.) beschreibt eine doppelseitige Tenonitis serosa acuta mit Entzündung der Tränendrüse und Speicheldrüse, nach Erkältung. — Snell (Ophthalmology) einen Orbitalabsceß mit Fistelbildung, Knochen-Nekrose und nachfolgender Neuritis opt. im Anschlusse an eine Dakryocystitis. — Colombo (Ann. di Ott.) ein Orbitalödem mit vorübergehendem Exophthalmus, bei Varicen in der Orbita. — Gruening (Trans. amer. ophth. Soc.) ein idiopathisches Orbital-Hämatom mit Exophthalmus und Papillitis. — Über Fälle von pulsierendem Exophthalmus berichten: Feruglio (Ann. di Ott.), Ginsburg (Wjest. ophth.), Mathewson (The ophth. Rec.) und Rübel (Z. M.). — Terson (La clin. opht.) sah einen ungewöhnlich starken Exophthalmus bei Basedow'scher Erkrankung mit Hornhaut-Verschwärung und drohender Panophthalmitis. — Rübel (Z. M.) einen Enophthalmus, der durch Auseinanderziehen der Lider hervorgerufen werden konnte. — Lohmann (A. f. A.) beschreibt einen neuen Exophthalmometer.

Augenkrankheiten in Beziehung zu Krankheiten der übrigen Organe. Nach Bielschowsky (Münch. med. Woch.) sind Heterophorien bei den an Psychosen oder Neurosen Leidenden keineswegs häufiger, als bei gesunden Individuen. — Semple (The amer. Journ. of Ophth.) bespricht die Augensymptome dreier Fälle in ihrer Beziehung zur Diagnose von Gehirn-

krankheiten. — Lauber (Wiener klin. Rundschau) beobachtete 4 Fälle von Perversion des Bell'schen Phänomens bei hydrocephalischen Kindern. — Über die Augen-Symptome bei Hypophysis-Geschwülsten berichten: Boer (Z. M.), Fejér (Z. M.), Hill (Arch. of ophth.) und Lange (Z. M.). — Larsen (Z. M.) bespricht die Augen-Symptome früher Stadien von Schädel-Verbildungen, namentlich in bezug auf den Turmschädel. — Otschapowsky (Wjest. ophth.) 4 Fälle von Schädeldeformitäten (darunter 3 Turmschädel) mit Atrophie nach Stauungspapille und Exophthalmus. — Uhthoff (Ber. d. ophth. Ges.) bezeichnet die bei progressiver Paralyse vorkommende progressive Sehnervenatrophie und die Augenmuskel-Lähmungen als denen bei Tabes ähnlich. — Langenbeck (Deutsche med. Woch.) fand bei 176 Fällen von Neuritis retrobulbaris in drei Viertel der Fälle multiple Sklerose. — Barkan (Wiener klin. Woch.) bei 6 Fällen juveniler Tabes 5 Fälle mit Sehstörungen. — Fuchs (Centralbl. f. Augenh.) beschreibt einen Fall von Dystrophie der Hornhaut im Anschlusse an Tabes, ähnlich den degenerativen Veränderungen bei pseudosklerotischen Erkrankungen. — Maas (Neurol. Centralbl.) sah in einem Falle von Friedreich'scher Erkrankung Störung der Augenbewegungen bei Vestibular-Reizung. — Kalb (Med. Klinik) berichtet über einen Fall von Hemiatrophia facialis mit Beteiligung des Orbitalfettes und der Knochen, ohne vorangegangene Verletzung oder Infektionskrankheit. — Dutoit (A. f. O.) über einige weniger bekannte okulare Erscheinungen der peripheren Fazialislähmung und ihre prognostische Bedeutung. — Henke (Ned. Tij. v. G.) über einen Fall von Neuritis optica als Anfangs-Symptom einer Polyneuritis. — Cramer (Z. M.) über eine Neuritis retrobulbaris mit schweren Gehirn-Erscheinungen infolge von multipler Neuritis. — Blaauw (Ber. d. ophth. Ges. und Samml. zwangl. Abhandl.) über einen Fall Raynaud'scher Krankheit mit lokaler Synkope, anfallsweise auftretender Abnahme des Sehvermögens und Augenschmerz ohne Veränderungen am Augengrund, anfänglich parallel mit der Menstruation einhergehend. — Pöllot (Z. M.) über einen Fall von Flimmerskotom mit vasomotorischen Krampf-Erscheinungen der Finger in Form der lokalen Synkope und nervösen vasomotorischen Herzstörungen. — v. Hippel (Z. M.) sah bei einem Falle von Dystrophia musc. progress. einen schwer zu deutenden Augenspiegelbefund, und zwar einen walzenförmigen Tumor unter der Netzhaut, aus welchem die Netzhautgefäße hervorragten und der an der Spitze einen glänzend weißen Zapfen (Cysticercus?) erkennen ließ; außerdem ausgedehnte Pigment-Veränderungen an der Peripherie. — Fejér (Centralbl. f. Augenh.) berichtet über einen Fall von Abducens-Lähmung nach einer wegen Neuralgia trigem. ausgeführter Alkohol-Injektion. — van Lint (Ann. d'ocul.) über Schädigung des Ganglion Gasseri und Keratitis neuroparalytica infolge von Alkohol-Injektion. — Philipps (The Ann. of Ophth.) über das Auftreten punktförmiger, glänzender, oberflächlich gelegener Flecke im unteren Teile der Hornhaut beider Augen, auf nervöser Basis. — Ormond (The ophth. Rev.) über dauernde Hemiopie nach schwerer Migräne. — Bride (The Ophthalmoscope) sah epileptische Anfälle nach Eserin-Einträuflung bei einem bisher von Epilepsie freien Individuum. (Epilepsie in der Familie.) — Roux (Arch. d'opht.) beschreibt einen Fall von Pemphigus der allgemeinen Haut, der Lider und des Auges mit gutem Verlaufe. — Bordley (The ophth. Rec.) einen Fall von Pemphigus mit Blutungen in den Lidern und der Augapfelbindehaut. — Matzumato (Nip. Gan. Zach. — Z. M.) einen Schleimhaut-Pemphigus mit Bindehaut-Pemphigus. — Bailiart und Blutel (Arch. d'opht.) Fälle von Akne rosacea mit charakteristischen, rezidivierenden Hornhaut-Erkrankungen. — Caralt (Arch. de Oft. Hisp. Amer. — Z. M.) einen

Fall von Keratitis als Teil-Erscheinung der angioneurotischen Akne. — Barkan (Arch. of Ophth.) einen Fall von Herpes iris der Haut und Schleimhäute mit schweren Veränderungen an der Bindehaut und Hornhaut. — Löhlein (Ber. d. ophth. Ges.) einen Fall von Urticaria mit rasch verschwindenden Punkt-Trübungen der Hornhaut. — Heilbrunn (Z. M.) einen Fall von Herpes zoster ophth. mit Lähmung des Trigeminus, Oculomotorius, Abducens, Trochlearis, Keratitis und Iridocyklitis auf tuberkulöser Grundlage. — Traquair (The ophth. Rev.) einen Fall von Parese des Trochlearis nach Herpes zoster ophth., kompliziert durch eine bereits bestehende Heterophorie. — Motolese (Ann. di Ott.) einen Fall von rheumatismus-ähnlicher Purpura exanthem. mit Papillitis. — Hirsch (Deutsche med. Woch.) hält einen spontanen Nystagmus für eine stete Begleit-Erscheinung des Gesichts und Kopferysipels. — Sitsen (Ned. Tij. v. G.) beschreibt 3 Fälle von Thrombophlebitis des Sinus cavernosus infolge eines Furunkels. — Pincus (Med. Klinik) eine doppelseitige Neuritis bei gutartig verlaufender Neurofibromatosis. — Davis (Ophthalmology) Fälle von Chorioïditis bei Wurzel-Erkrankung von Zähnen. — Pont (La clin. opht.) berichtet über Sehstörungen, die während Zahnbehandlung auftreten und nach Zahn-Ausziehung schwanden. — Würdemann (The ophth. Rec.) über Augenschmerz und Kongestion der Papille, durch Erkrankung eines oberen Backenzahns bedingt. — Nach Alexander (Ophthalmology) haben viele ätiologisch unklare Augen-Entzündungen ihren Grund in toxischen Produkten erkrankter Mandeln und Halsdrüsen. — Loeper und Mougrat (Berliner klin. Woch.) haben den Augen-Herzreflex bei Magen-Neurosen untersucht. — Guibert (La clin. opht.) bezeichnet als häufige Ursache der idiopathischen oder rheumatischen Iritis gastroïntestinale Infektion. — Allport (The ophth. Rec.) beschreibt einen Fall von katarrhalischem Ikterus mit typischer retrobulbärer Neuritis. — Bérard, Sargnon und Bessière (La clin. opht.) besprechen das Vorkommen totaler und partieller Lähmung des Okulomotorius als Komplikation bei schwerer Otitis und bei Nebenhöhlen-Prozessen. — Nach van der Hoeve (Ned. Tij. v. G.) kommen bei angeborener Labyrinth-Taubheit öfters, bei später akquirierter nur selten Pigment-Anomalien im Auge vor. — Paunz (A. f. A.) sah Heilung einer rhinogenen Sehnerven-Entzündung nach Behebung der Absonderungs-Stauung. — Brückner (Med. Klinik) und Fridenberg (Ophthalmology) besprechen die pathologischen Beziehungen des Seh-Organs zur Nase und den Nebenhöhlen. — Struychen (Ned. Tij. v. G.) berichtet über 2 Fälle von Asthenopie und Kopfschmerz infolge chron. Eiterung der Oberkiefer- und Stirn-Höhle. — Pooley und Wilkinson (The ophth. Rev.) über eine vorübergehende Erblindung des linken Auges infolge Druckes des cystisch ausgedehnten Antrum Highmori auf den Sehnerven. — Nach Brunzlow (Z. f. A.) ist es vorwiegend die Erkrankung des vorderen Siebbeines sowie der Oberkieferhöhle, die zu chronischen Leiden des tränenableitenden Apparates führen. — Post (The amer. Journ. of Ophth.) berichtet über einen Fall von Neuritis optica infolge von Entzündung der Siebbein-Zellen. — Steindorff (Z. M.) über isolierte Lähmung des Musc. obl. inf. nach Nebenhöhlen-Operation. — Charles (The amer. Journ. of ophth.) über Glaskörper-Entzündung durch Eiter-Absorption infolge von Entzündung der Ethmoidalsinus. — Friedmann (The Journ. amer. med. Assoc.) über Amaurose und Lähmungen nach Alkoholinjektion bei chron. Sinus-Empyem. — Harms (A. f. O.) hat 20 Fälle von doppelseitigen Sehstörungen durch gleichzeitigen oder ungleichzeitigen Verschluß beider Zentral-Arterien der Netzhaut zusammengestellt. Ursächliches Moment: örtliche Prozesse der Gefäßwand bei Herz- und Gefäßkrankheiten.

— Kober (Beitr. z. Augenh.) fand als Ursache des Verschlusses der Netzhaut-Zentralarterie: Herzfehler, lokale Sklerose der Retina, Gehirnarteriensklerose, allgemeine Arteriosklerose und Nephritis. — Somogyi (Wiener klin. Woch.) fand bei vagotonischem Pupillenphänomen auch stets respiratorische Herz-Unregelmäßigkeit; nicht immer aber bei Herz-Unregelmäßigkeit das Pupillenphänomen. — Nach de Lieto Vollard (Arch. di Ott.) stehen das Gerontoxon und die übrigen Zeichen der senilen Augen-Verfettung nicht in Beziehung zum Alter, sondern eher zum Zustand des organischen Stoffwechsels und zu den arteriosklerotischen Veränderungen der Gefäße. — Fejér (Centralbl. f. Augenh.) berichtet über einen Fall von Endophthalmitis suppurativa nach Pneumonie. — Bükjott (Wiener klin. Rundsch.) macht auf das Vorkommen von Anisokorie bei einseitiger Lungen-Erkrankuug aufmerksam. — Weill (Ann. d'ocul.) fand bei 194 Nephritikern 33 % Retinitis album.; bei Nephritis mit Harnstoff-Zurückhaltung 54 %. — James (The ophth. Rev.) bespricht die Retinitis album. bei kleiner weißer Niere Jugendlicher. — Rübel (Z. M.) ein hemianopisches Ring-Skotom bei Nephritis mit Gefäßveränderungen und apoplektiformen Anfällen. — Sym (The ophth. Rev.) sah bei Eklampsie eine beiderseitige, blasenförmige, partielle Netzhaut-Ablösung, die mit Rückgang der allgemeinen Ödeme wieder schwand. — Seidel (A. f. O.) beschreibt einen Fall eines spontanen, isolierten Sehnervenscheiden-Hämatoms bei Schrumpfniere. — Barck (Amer. Journ. of Ophth.) eine doppelseitige Neuritis infolge von Menstruations-Störung. — Zani (Ann. di Ott.) eine Neuritis optica während des Stillens. — Butler (The Ophthalmoscope) eine Neuritis optica mit weißen Herden nach Entbindung; weder Tuberkulose, noch Lues, noch Nieren-Leiden. — Fejér (Centralbl. f. Augenh.) ein Ödem der Hornhaut bei einer Zangengeburt, durch Druck eines Zangenlöffels hervorgerufen. — Cridland (The Ophthalmoscope) berichtet über die durch gonorrhoische Infektion bedingten Augen-Erkrankungen. — Jamaguchi (Z. M.) beobachtete einen Fall von 37 Tage andauerndem Gelbsehen nach Santonin-Mißbrauch. — Hilbert (Z. M.) einen Fall von Gelbsehen nach Alkoholgenuß. — Mees (Münch. med. Woch.) eine durch Alkohol bedingte Polyneuritis und Epilepsie mit reflektorischer Lichtstarre beider Pupillen und Miosis. — Terrien und Aubineau (Arch. d'opht.) beschreiben eine Chinin-Amaurose nach einmaliger Dosis von 7,5 g Chin. sulf. — Bernstein (Ophthalmology) bespricht einen Fall doppelseitiger Erblindung nach Bepinselung mit 10 %iger Jodlösung wegen Sehnenscheiden-Entzündung nach Armbruch. — Pechin (Rev. gen. d'opht.) einen Fall von spontanen Ecchymosen der Bindehaut und Lider bei schwerer Anämie. — Calhoun (The ophth. Rec.) einen Fall von Erblindung nach Gebärmutter-Blutungen mit teilweiser Wiederkehr der Sehkraft. — Meller (Centralbl. f. Augenh.) einen Fall von Stauungspapille und Abducens-Lähmung bei Chlorose. (Thrombotische Vorgänge im Sinus cavernosus.) — Lataillade (Ann. d'ocul.) einen Fall von Lähmung beider Rect. ext. und der Akkommodation nach Diphtherie, mit Heilung in wenigen Tagen. — Garzia del Mazo (Arch. de Oft. Hisp. Amer. — Z. M.) einen Fall doppelseitiger Neuritis und Abducens-Lähmung nach Diphtherie. — Farnarier (La clin. opht.) 2 Fälle von Akkommodations-Lähmung, einen mit paralytischer Mydriase, den andren mit Konvergenz-Lähmung bei latenter Diphtherie. — Igersheimer (Ber. d. ophth. Ges.) bespricht das Schicksal der Augen, des Gesamt-Organismus und der Nachkommenschaft von Individuen, die eine parenchymatöse Keratitis auf luetischer Grundlage durchgemacht haben. — Antonelli (Arch. d'opht.) macht auf das Vorkommen von ovalärer Hornhaut und bläulicher Sklera bei hereditärer Lues aufmerksam. — Horton Brown (The amer. Journ. of Ophth.)

beschreibt einen einseitigen Buphthalmus mit sichergestellter, kongenitaler Lues. — Ssokolow (Wratsch) ein Kolobom der Makula-Gegend auf kongenital luetischer Grundlage. — Mohr und Beck (Z. f. A.) bezeichnen die Papillitis als ein wertvolles Frühsymptom der Lues congenita. — Terrien, Balomich und Danterelle (Arch. d'opht.) sahen postneuritischen Sehnervenschwund und erworbene Muskel-Atonie bei einem Falle hereditärer Syphilis; ein Gumma der Hypophyse wurde angenommen. — Über syphilitische Primäraffekte der Augen berichten: Fischer Galati (Z. f. A.), Jampolski (Wiener klin. Woch.), Pons y Marqués (Arch. de Oft. Hisp. Amer. — Z. M.) und Rollet und Genet (Rev. gen. d'opht.). — Dutoit (La clin. opht.) bespricht die Bedeutung der Syphilis in der Augen-Pathologie. — Nach Luedde (The americ. Journ. of Ophth.) finden sich Gefäßveränderungen an der Bindehaut, vor allem bei Luetikern. — Bayer (Ber. d. ophth. Ges.) bespricht die Entstehung einer Hornhaut-Hypermetropie nach syphilitischem Hornhaut-Absceß. — Valli (Ann. di Ott.) einen Fall luetischer pseudotabischer Erkrankungsform mit interstitieller Sehnerven-Entzündung. — de Lapersonne (Arch. d'opht.) nimmt als primäre Erkrankung der Neuritis optica bei frischer Lues eine meningeale Entzündung des Sehnerven an. — Ischreyt (A. f. A.) berichtet über einen Fall luetischer Erkrankung des Chiasmas, wahrscheinlich durch basale, gummöse Wucherung bedingt. — Mylius (Z. M.) über eine gummöse Neubildung auf der Sehnerven-Papille. — Nach Igersheimer (Münch. med. Woch.) beruht die Tränensack-Blennorrhöe der Kinder häufig auf Lues. — Dold (Arch. of ophth.) beschreibt eine umfangreiche Zerstörung des Orbitaldaches nach Syphilis der Orbita. — Belenky-Raskin (Z. f. A.) hat in der Mehrzahl phlyktenulärer Augen-Entzündungen von der Tuberkulin-Kutanreaktion positive Resultate erhalten; bei negativen Fällen fanden sich immer noch sichere klinische Anhaltspunkte für Tuberkulose. — Lauber (Med. Klinik) bespricht die tuberkulösen Erkrankungen der Bindehaut-Hornhaut und des Uvealtraktus und den diagnostischen und therapeutischen Wert des Tuberkulins. — Heine (Med. Klinik) die Veränderungen der Sklera, Hornhaut und des Uvealtraktus, die für Tuberkulose sprechen. — Muralt (Med. Klinik) bezeichnet als eine der nervösen Störungen bei Tuberkulose die Pupillendifferenz. — Racklis (Wjest. ophth.) beschreibt einen knotenreichen Tumor der Limbusgegend; ähnliche Tumoren in der Vorderkammer; Tuberkulose sichergestellt. — Terrien (La prog. med.) einen Fall von abgeschwächter Form der Tuberkulose des Augapfels unter dem Bilde einer Episkleritis. — Stock (Z. M.) einen Fall von Miliar-Tuberkulose mit Miliar-Tuberkeln in der Aderhaut, welchen Blutungen in der Netzhaut vorangingen. — Dutoit (La clin. opht.) die ätiologische Bedeutung der Tuberkulose bei den Erkrankungen des Sehnerven und der Netzhaut und die günstige Wirkung des Tuberkulin. — Knapp (Arch. of Ophth.) zwei Fälle von Retinitis, bei denen mit ziemlicher Sicherheit Tuberkulose als Grundlage angenommen werden konnte. — Knapp (A. f. A.) vier Fälle von Veränderungen der Wandungen der Netzhaut-Venen bei Jugendlichen, wahrscheinlich tuberkulösen Ursprunges. — Agricola und Thies (Z. M.) heilten einen Fall schwerer Meningitis durch Entfernung eines an Tuberkulose erkrankten Auges. — Wirtz (Z. M.) erläutert an Fällen die Beziehungen rheumatischer Augen-Erkrankung zur sekundären Tuberkulose. — Herrenschwand (A. f. A.) beobachtete am 7. Tag nach normaler Schutzpocken-Impfung eine rasch vorübergehende Abducenslähmung. — Caillard (La clin. opht.) sah eine direkte traumatische Vaccination der Hornhaut mit sekundären Infektionen. — Worthington (Ophthalmology) bespricht eine interstitielle Keratitis während der Rekon-

valeszenz nach Mumps. — Fernandez (Ophthalmology) fand bei Lepra vorwiegend die Lider, Bindehaut, Hornhaut, selten die Aderhaut, niemals den Sehnerven ergriffen. — Czyhlarz (Berliner klin. Woch.) faßt den häufig vorkommenden Nystagmus febrilis als ein toxisches Symptom auf. — Beck und Blach (Wiener klin. Woch.) berichten über die Nystagmus-Formen bei nicht vom Ohr aus fiebernden Patienten; notwendige Bedingung des Zustandekommens des febrilen Nystagmus scheint eine akute Infektions-Krankheit zu sein. — Pierola (Arch. d'opht.) beschreibt einen Fall von Torticollis bei Strabismus sursum vergens. — Valli (Ann. di Ott.) einen Blut-Erguß in die Orbita bei Cephalohämatom eines rachitischen Kindes. — Biermann (Neurol. Centralbl.) einen Fall von Diabetes mit reflektorischer Pupillenstarre. — Hegler (Münch. med. Woch.) einen Fall von diabetischer Lipämie mit lipämischem Augengrunde. — Darling (Arch. of Ophth.) einen Fall von Diabetes, bei dem die Gefäße an dem sonst normalem Augengrund nur als wachsartige, blaßrote Streifen erkennbar waren. — Nach Kaloschnikow (Centralbl. f. Augenh.) sind viele Fälle von Skleritis durch Podagra bedingt. — Posey (The Journ. amer. med. Assoc.) berichtet über einen Fall von Absceß der Lider und Wangen bei Osteomyelitis des Oberkiefers. — Browning (The ophth. Rev.) bezeichnet Urin- und Stuhl-Untersuchungen bei chron. Entzündung des Uveal-Traktus unbekannter Herkunft als wichtig.

Verletzungen des Auges und Entozoen. Oguchi (Beitr. z. Augenh.) berichtet über mehr als 3000 Augenverletzungen, die während des japanischen Krieges beobachtet wurden. — Nach Terrien und Dantrelle (Arch. d'opht.) gibt es in der Kindheit gewisse Perioden, in denen Augenverletzungen, und zwar solche durch bestimmte Instrumente, sich häufen. — Continuo (La clin. ocul.) bespricht anatomisch und klinisch die Verletzungen des Ciliarkörpers. — Santos Fernandez (A. of O.) hebt die Gefährlichkeit der Haarfärbemittel, namentlich der Anilin-Derivate enthaltenden für das Auge hervor. — Gallenga (La clin. ocul.) beobachtete bei schweren Augen-Verletzungen mitunter deutliche Verlangsamung der Herztätigkeit. — Vinsonneau (Arch. d'opht.) sah tödlichen Tetanus nach einer geringfügigen Bindehaut-Verletzung. — Vogt (Centralbl. f. Augenh.) berichtet über Augen-Verletzungen durch Splitter von Brillengläsern. — Crigler (Journ. amer. med. Assoc.) über eine Verbrennung des Auges durch ätzenden Inhalt eines geplatzten Golfballons. — Scheffler (Wjest. ophth.) fand ein Roßhaar in der Vorderkammer des Auges nach einem Peitschenschlag gegen das Auge. — Truc und Fleig (Arch. d'opht.) berichtet über Augen-Verletzungen durch Staub und Dämpfe von Asphalt. — Dalmir (Z. f. A.) über einen Fall von Pseudokeratokonus nach Kontusion mit verdickter ektatischer Stelle und Ruptur der Descemet'schen Membran. — Wachtler (Med. Klinik) über eine Lederhaut-Zerreißung durch Stoß; Dauerheilung mit normaler Sehschärfe. — Nach Fuchs (Ophthalmology) kommen Skleral-Zerreißungen nach Verletzung am häufigsten in der Nähe des Limbus, seltener am Limbus selbst vor; in der Gegend des Schlemm'schen Kanals kommt es zumeist zu unvollständigen, nur die inneren Schichten betreffenden Lederhaut-Zerreißungen. — Prélat (Arch. d'opht.) bespricht die Diagnose und Prognose der traumatischen Linsentrübungen ohne Verletzung der äußeren Augapfel-Hüllen. — Fisher (The ophth. Rev.) beschreibt eine Zerreißung der Linsenkapsel am hinteren Pol und Lenticonus post. nach Verletzung mit einem Kricket-Ball. — Coats (The ophth. Rev.) einen Vossius'chen Kontusionsring nach Verletzung durch stumpfe Gewalt. — Wicherkiewicz (Centralbl. f. Augenh.) eine Ausstoßung der Linse nach Verletzung des Auges durch Hornstoß; Heilung mit vollkommener Sehschärfe. — Ssokolow (Wratsch)

eine Verletzung durch Kuhhorn; Fehlen der Iris und Linse samt Kapsel und Zonula. — Claiborne (Ann. of O.) fand bei einem Glassplitter hinter dem Äquator der Linse noch $3^1/_2$ Jahre nach der Verletzung verhältnismäßig gute Sehschärfe. — Rollet und Genet (Rev. gen. d'opht.) berichten über eine spontane Auflösung eines Stars, dessen Kapsel wahrscheinlich bei einem Sturz geplatzt war. — Dudley (Ophthalmology) über eine spontane Auflösung eines traumatischen Stars. — Davids (Z. M.) über eine doppelte Durchbohrung und eitrige Infektion eines Auges durch einen Zettelhaken. — Rolandi (Ann. di Ott.) über Fälle von Retinitis striata in der Gegend der Makula infolge von Verletzung durch Steinwürfe. — Purtscher (Centralbl. f. Augenh.) hält die charakteristischen weißen Flecke bei der Angiopathia retinae traumatica für Folgen von Lymphorrhagien ins Netzhautgewebe. — Über traumatische Lochbildungen an der Makula berichten: Blake (The ophth. Rec.), Clapp (The ophth. Rec.), Nakanishi (Nip. Gan. Zach. — Z. M.) und Sautter (Ann. of Ophth.). — Wolffberg (Woch. f. Ther. u. Hyg.) beschreibt eine Ophthalmia electrica, durch Lesen bei einer ungeschützten, mit Reflektor versehenen Metallfadenlampe (32 Kerzen) hervorgerufen. — Knapp (Z. f. A.) fand bei einer Kurzschluß-Blendung die Form der Flamme als einen chorioretinalen Herd direkt abphotographiert. — Wisselink (Ned. Tij. v. G.) sah nach Kontusion des Auges Iris-Riß, Subluxation der Linse, zwei Aderhaut-Risse, temporale Atrophie der Papille, Pigmentierung und Ödem der Netzhaut, konzentrische Gesichtsfeld-Einschränkung und absolutes Skotom in der Form einer temporalen Ausbreitung des blinden Fleckes. — Böhm (Z. M.) berichtet über vollständige Heilung einer Blutung in die Scheide des Sehnerven nach Schädel-Verletzung. — le Roux (Arch. d'opht.) über einseitigen Sehnerven-Schwund nach Brustkorb-Zusammenpressung, wahrscheinlich als Folge von Blutung in die Nervenscheide. — Fischer (The ophth. Rec.) über Sehnerven-Schwund mit Entzündung des Sinus ethmoidalis und sphenoidalis nach Einspritzung von Lanolin und Olivenöl zur Beseitigung von Hautfalten. — Über Blendungs-Retinitis, zentrale Skotome, Ring-Skotome nach Beobachtung von Sonnenfinsternis berichten: Böhm (Z. M.), Jess (A. f. A.), Spelcer (Ned. Tij. v. G.), Strachow (Wjest opht.), Kirschmann (Wratsch) und Werdenberg (Z. f. A.). — Prevedi (La clin. opht.) teilt einen Fall von traumatischer Ablepharie mit Verschiebung des Tarsus mit. — Perrod (Ann. di Ott.) eine seit 25 Jahren bestehende Paralyse der inneren Augen-Muskulatur nach Kontusion. — Dutoit (Z. M.) Fälle von verzögerter und vorübergehender Lähmung des Abducens nach Schädelbasis-Bruch. — Stevenson (The Ophthalmoscope) einen Fall totaler Augenmuskel-Lähmung und Sehnervenatrophie infolge eines durch das untere Lid in die Orbita gedrungenen Holzstückes. — McKee (The Ophthalmoscope) einen Fall von Holzsplitter, der 2 Jahre in der Orbita ohne Schädigung des Augapfels und Sehvermögens verblieben war. — Eisengräber (Med. Klinik) eine durchbohrende Verletzung des Auges bis in die Schädelhöhle mit starker Vordrängung des Auges und Pulsation. — Über Schußverletzungen des Auges berichten Balbuena (Arch. de Oft. Hisp. Amer. — Z. M.), Genet (Rev. gen. d'opht.), Hesse (Z. M.), van Lint (La clin. opht.) und Velder (Arch. d'opht.). — Frank (Woch. f. Ther. u. Hyg.) beschreibt einen Fall von Wismuth-Ausscheidung an der Hornhaut nach Airol-Puderung, feuchtem Verband und Sublimat-Ausspülungen wegen Sprengschuß-Verletzung. — Schäfler (Prager med. Woch.) beschreibt einige seltene Hornhaut-Verletzungen durch Fremdkörper. — Hüttemann (Z. M.) berichtet über die in den letzten 3 Jahren an der Straßburger Augenklinik beobachteten Eisensplitter-Verletzungen des Auges. — Elschnig

(Centralbl. f. Augenh.) über 68 Fälle von Eisensplitter-Verletzungen innerhalb 6 Jahren; 22 Augen mußten geopfert werden; ob der Riesenmagnet oder Hirschberg's Handmagnet in Verwendung zu kommen hat, muß von Fall zu Fall entschieden werden. — Paderstein (Z. M.) über weitere Fälle von Eisensplittern in der durchsichtigen Linse. — Mellinghoff (Z. M.) über einen Fall von Eisensplitter in der Linse mit später Trübung der Linse. — Amman (Z. M.) über einen Eisensplitter in den hinteren Schichten der Linse; 8 Wochen später Trübung der Linse, erfolgreiche Entfernung des Splitters; Zunahme des hinteren Rinden-Stars, wahrscheinlich durch chemische Umwandlung des Stahles bedingt. — Allport und Rochester (The ophth. Rec.) über erfolglose Verwendung des Magnets bei einem Stahlsplitter im Glaskörper; hoher Prozentgehalt an Mangan im Stahlsplitter. — Mitchell (The ophth. Rec.) über einen Stahlsplitter im Auge, von dessen Anwesenheit der Verletzte keine Ahnung hatte; Verlust des Auges. — Allport (The ophth. Rec.) über 6 Stahlstücke im Auge bei Vorhandensein nur einer Wunde. — Meyerhof (Centralbl. f. Augenh.) über eine Magnet-Ausziehung nach Hirschberg unter besonders schwierigen äußeren Umständen. — Rogers (Ophthalmology) bespricht die Wichtigkeit einer genauen Röntgen-Diagnose bei Fremdkörper im Auge und die Vorzüge des Lippincott'schen Magnets und des Haab'schen Riesenmagnets. — Krider (The ophth. Rec.) berichtet über einen Fall von Stahlfremdkörper, der durch das Auge in die Orbita gedrungen war. — Dalmer (Z. f. A.) bespricht die verschiedenen Ursachen, aus denen bei positivem Sideroskop-Befund die Magnet-Extraktion versagen kann. — Nach Hoeve (Z. M.) fordern Kupfersplitter im Glaskörper eine sorgfältige Röntgen-Lokalisation und rasche Extraktion. — Pach (Wiener klin. Woch.) macht auf die Gefahren des Kurzschlusses bei Kontrole der neugefertigten elektrischen Lampen, wegen Eindringens von Kupferspritzern ins Auge, aufmerksam. — v. Hippel (Z. M.) hebt die Vorteile hervor, die die Wessely'sche Prothese bei Lokalisierung von Fremdkörpern bietet. — Haudek (Z. f. A.) berichtet über seine Erfahrungen über den Nachweis und die Lokalisation von Fremdkörpern im oder hinter dem Auge mittels der Röntgen-Strahlen. — Nach Stover (Ophthalmology) sind bei Fremdkörpern im Auge möglichst genaue Skiagramme (nach Sweet's Methode) zu machen. — Adam (Ber. d. ophth. Ges.) bespricht den Vorteil stereoskopischer Röntgenbilder des Schädels bei Fremdkörpern der Orbita. — Reichmann (Münch. med. Woch.) empfiehlt zur Fremdkörper-Lokalisation im Auge die von ihm für das Auge modifizierte stereometrische Methode nach Fürstenau. — Rollet (Arch. d'opht.) befürwortet, nichtmagnetische Fremdkörper nach genauer Lokalisation durch Radiographie, durch direkten Eingriff zu entfernen. — Lassarew und Petrow (Wjest. ophth.) veröffentlichen einen Fall von Cysticercus im Glaskörper. — Über Fälle von Echinococcus in der Orbita berichten: Gabriélidès (Ann. d'ocul.), Palomar de la Terre (Arch. de Oft. Hisp. Amer. — Z. M.) und Tamaschew (Wjest. ophth.). — Brunetière (Ann. d'ocul.) beschreibt einen Fall von Filaria loa, die eine Embolie in der Art. foss. Sylv. erzeugt hatte. — Raumbusch (Münch. med. Woch.) eine solche in der Bindehaut.

Schenkl.

A 44

